2809395845

NO. 478 | H

J. 63

400



THE INSTITUTE
OF
OPHTHALMOLOGY
LONDON

EX LIBRIS

OPHTHALMOLOGY HC525 NAGEL [2]

E 4 1/33

Digitized by the Internet Archive
in 2014

https://archive.org/details/b21285706

ROYAL LONDON OPHTHALMIC HOSPITAL

MITTHEILUNGEN

AUS

DER OPHTHALMIATRISCHEN KLINIK

IN TÜBINGEN.

HERAUSGEGEBEN

VON

Dr. ALBRECHT NAGEL

ORDENTLICHEM PROFESSOR DER AUGENHEILKUNDE UND VORSTANDE DER OPHTHALMIATRISCHEN KLINIK AN DER UNIVERSITÄT TÜBINGEN.

ZWEITER BAND.

TÜBINGEN, 1890.

VERLAG DER H. LAUPP'SCHEN BUCHHANDLUNG.

Inhalt.

Erstes Heft.

Seite

Georg Lutz, Augenerkrankungen während der Gravidität und im Puerperium 1

Schleich, Die Augen 150 neugeborener Kinder ophthalmoskopisch untersucht 44

L. Weiss, Beiträge zur Anatomie des myopischen Auges.

III. Zur Anatomie des myopischen Auges mittleren Grades (Verletzung durch Pulverexplosion) 57

IV. Zur Anatomie des hochgradig myopischen Auges (Erblindung durch Drucksteigerung) 69

Friedrich Eppler, Ueber den Venenpuls in der Retina . . . 83

G. F. A. Appenzeller, Ein Beitrag zur Lehre von der Erblichkeit des grauen Staars 120

Schleich, Zur Xerosis conjunctivae 145

Nagel, Kleinere Mittheilungen aus der Klinik

1) Zur Kenntnis der postdiphtheritischen Augenaffectionen 153

2) Ein pathologisches Circulationsphänomen in der Cornea 158

3) Das Gewicht einiger sammt der Kapsel extrahirter Cataracte 165

Zweites Heft.

Schleich, G., Der Augengrund des Kaninchens und des Frosches als Hilfsmittel beim Unterricht im Ophthalmoskopiren. Mit Tafel I—III 167

Schleich, G., Untersuchungen über die Grösse des blinden Fleckes und seine räumlichen Beziehungen zum Fixationspunkte . . 181

Schleich, G., Casuistische Mitteilungen seltener Retinalerkrankungen: I. Aneurysma arterio-venosum, aneurysma circumscriptum et varix (aneurysmaticus?) retinae. Mit Tafel IV. (Im Text irrthümlich mit Taf. 5 bezeichnet) 202

Seite

Wider, A, Ueber die Aetiologie der Retinitis pigmentosa. Mit einer Tabelle 212
Nagel, A., Noch einmal die Loupenvergrösserung 243
Erklärung der Abbildungen auf Tafel I—III zu Schleich, der Augengrund des Kaninchens und des Frosches 258

Drittes Heft.

Halm, W., Beitrag zur Symptomatologie der Trochlearislähmung 259
Schleicher, O., Ein Fall von Katarakt nach Blitzschlag . . . 295
Kreysing, F., Ein Fall von Glasmacherkatarakt mit eigentümlichem Verlauf 322
Kreysing, Ueber perverse Lichtempfindung 329
Kreysing, Genuine, totale Farbenblindheit 332
Wendel, E., Ueber angeborene Pigmentierung der vorderen Linsenkapsel als Ueberrest der fötalen Pupillarmembran . . . 335
Müller, J., Ueber Tuberkulose der Augenbindehaut 353
Onisi, K Y., Ueber Retinitis mit Bildung langer Streifen und Stränge in den tieferen Schichten der Retina (Retinitis striata) Mit 2 Doppeltafeln 377
Nagel, Otto, Cyanose des Auges als Teilerscheinung allgemeiner Cyanose durch angeborene Herzfehler 411

ROYAL LONDON OPHTHALMIC HOSPITAL

Augenerkrankungen während der Gravidität und im Puerperium.

Inaugural-Dissertation

von

Dr. **Georg Lutz.**

Augenerkrankungen können während der Gravidität und im Puerperium auftreten ohne eine weitere Bedeutung als die einer zufälligen Complication dieser Zustände zu haben, ohne durch sie veranlasst zu sein. Indess gibt es auch Affectionen des Sehapparats, welche durch häufiges Auftreten während der Gravidität, rasches Rückgängigwerden nach der Entbindung oder durch andere Momente darauf hinweisen, dass man ihr Vorkommen gerade zu dieser Zeit nicht als ein zufälliges anzusehen, sondern in einen causalen Zusammenhang mit den genannten Zuständen zu bringen hat. — Auf diese Thatsache ist man schon seit langer Zeit aufmerksam geworden. So berichtet Bartisch *) von Erblindung schwangerer Frauen, welche mehrere Monate, sogar bis zur Geburt, daure und nach der Entbindung von selbst verschwinde. Morgagni **) nimmt zur Erklärung der von Rolfink beobachteten Fälle von Erblindung während der Gravidität Ausdehnung der Gefässe und Druck derselben auf den Nervus Opticus an. Trnka de Krzowitz ***) erwähnt verschiedene von Anderen beobachtete Fälle; unter andern eine Gräfin, welche in jeder Schwangerschaft erblindete und nach der Geburt wieder sah; ferner eine Frau, bei welcher in jeder Schwangerschaft heftiges Erbrechen, im 9. Monat Sehstörung, in den letzten 8—10 Tagen vollständige Blindheit auftrat und welche nach der Geburt wieder sah. Beer †) beobachtete eine Frau, welche in drei Schwangerschaften gleich im

*) Augendienst a. 1686.

**) De sedib. et caus. morb. op. 13 Nr. 6. 1766.

***) Historia amauroseos I, p. 91. 1781.

†) Augenkrankheiten II, p. 444. 1817.

Beginn zu erblinden anfing, im 4. Monat amaurotisch wurde; nach den beiden ersten Geburten sah sie wieder, das drittemal blieb sie blind. Demours*) berichtet von Frauen, welche in jeder Gravidität an Sehstörungen litten, die bis zur Geburt andauerten; die Amblyopien während der Gravidität erklärt er aus der Wechselbeziehung zwischen Uterus und Sehnerv, wozu aber noch eine besondere Disposition bei den betreffenden Frauen hinzukommen müsse; für die Sehstörungen nach der Geburt glaubt er den Grund weniger in schweren Geburten als vielmehr in einer Unterdrückung der Lochien suchen zu müssen. — Aehnlich lauten die Erklärungen für die Amblyopie und Amaurose während der Gravidität und im Puerperium auch aus neuerer Zeit, solange man mittelst des Augenspiegels keinen Aufschluss über die wahre Natur der Sehstörungen erlangen konnte. Nach Himly**) veranlasst Unterdrückung der Milchabsonderung Congestion zum Auge und dadurch Amblyopie und Amaurose; Sehstörungen während der Schwangerschaft werden nach ihm in seltenen Fällen dadurch veranlasst, dass der schwangere Uterus durch Druck auf das Ganglion coeliacum und den Nervus vagus die Nervenkraft der Retina lähme***). Deval†) führt die Sehstörungen, wenn sie im Anfang der Gravidität auftreten, auf nervöse Störungen, wenn später, auf Congestion zurück; Unterdrückung der Lochien führt er als Ursache der Amblyopie nach der Geburt an††), hat aber kein derartiges Beispiel selbst beobachtet, sondern referirt einen Fall, welcher ihm von Dr. Röhrig mitgetheilt ist; auch Unterdrückung der Milchabsonderung führt er als Veranlassung von Amblyopie auf und reproducirt mehrere solche Fälle. — Aehnliche Fälle liessen sich leicht in grösserer Anzahl zusammenstellen; so berichtet Praël von einem Falle†††), bei welchem indess die Augen-

---

*) Traité des malad. des yeux I, p. 318. 1818.

**) Krankheiten und Missbild. des menschl. Auges II, p. 412. 1843.

***) l. c., p. 428.

†) Ueber die Amaurose p. 127.

††) l. c., p. 106.

†††) Ammon, Monatsschrift für Augenheilkunde, Med. und Chir. II, p. 174. 1840.

affection weniger durch die Schwangerschaft als vielmehr durch eine gleichzeitig vorhandene Febris intermittens veranlasst zu sein scheint. Eine Frau litt in der 3. Schwangerschaft an Speichelfluss und intermittirenden Fieberanfällen; später hörte beides auf; im 7. Monat traten Präcordialangstanfälle abwechselnd mit wehenartigen Schmerzen auf; trotz grosser Schwäche gute Entbindung eines gesunden Kindes. In der folgenden Schwangerschaft wiederum Speichelfluss; gegen das Ende Intermittens tertiana, begleitet in den ersten 3 Anfällen von Kopfschmerz, im 4. von Speichelfluss, im 5. wieder von Kopfschmerz mit Thränen des rechten Auges, Lichtscheu, Sehstörung; alles hörte mit dem Fieber auf. Einige Tage nach der Entbindung recidivirte die Tertiana mit hochgradiger Sehstörung im rechten Auge; durch Chinin beseitigt. Ein interessanter Fall ist von Santesson beobachtet*); eine Frau wurde in 8 auf einander folgenden Schwangerschaften jedesmal in den letzten 5 Monaten blind; nach der Entbindung stellte sich das Sehvermögen wieder ein; zuerst eine Woche nachher, später dauerte es einen Monat. — Alle diese Fälle haben indess, weil nähere Angaben und vor allem der Augenspiegelbefund fehlen, nur historischen Werth. Im Folgenden soll nun auf Grund der Fälle, welche genauer beobachtet sind und bei welchen der Augenspiegelbefund veröffentlicht ist, eine Zusammenstellung der während der Gravidität und im Puerperium auftretenden und durch sie bedingten Augenaffectionen gegeben werden; auf die einzelnen Erkrankungsformen selbst werde ich nur dann näher eingehen, wenn das Auftreten unter den genannten Verhältnissen eine Abweichung von dem gewöhnlichen Verlauf mit sich bringt. Zugleich sollen einige derartige hier beobachtete Fälle veröffentlicht werden**).

---

*) Demours, traité des mal. des yeux III, p. 501.

**) Eine Arbeit von Rampoldi, Zusammenhang zwischen Sexual- und Augenkrankheiten, Annali univ. di med. etc. 1881, Septb., konnte bei der vorliegenden Arbeit nicht mehr benutzt werden. Nach einem im Centralblatt für Gynäkologie Nr. 8, 1882, erschienenen Referat scheint dort bezüglich der während der Schwangerschaft und des Wochenbetts beobachteten Augenaffectionen nichts Neues mitgetheilt zu sein.

Gravidität kann auf doppeltem Wege zu Augenerkrankungen führen: 1) unmittelbar durch die tiefgreifenden Veränderungen im gesammten Organismus, welche sie normaler Weise im Gefolge hat; es sei hier nur an die veränderte Zusammensetzung des Blutes erinnert, welche die Ursache von Ernährungsstörungen wie in andern Organen so auch im Auge werden kann.

2) Ferner sind Gravidität und Puerperium oft die Ursache schwerer Allgemeinerkrankungen, und indem diese Augenaffectionen im Gefolge haben, die indirekte Veranlassung der letztern. Die zweite Gruppe, zu welcher die grössere Anzahl von Fällen gehört, möge zuerst besprochen werden.

Eines der häufigsten Mittelglieder zwischen Gravidität und Sehstörungen ist die Albuminurie. Grössere oder kleinere Mengen von Eiweiss im Urin schwangerer Frauen sind ein so regelmässiger Befund, dass man nicht daran zweifeln kann, die Albuminurie sei durch die Schwangerschaft veranlasst. Ueber den Zusammenhang beider sind die Ansichten verschieden; nach der einen Theorie, welche Rosenstein zum Hauptvertreter hat, ist Stauung die gewöhnliche Ursache der Nierenaffection bei Schwangerschaft; Bartels nimmt eine acute parenchymatöse Nephritis an. Eine weitere Theorie, welche etwa in der Mitte zwischen diesen beiden steht, ist von Leyden aufgestellt; nach ihm handelt es sich weder um Entzündung noch Stauung, sondern um eine durch mechanische Circulationsstörung bedingte Beeinträchtigung der Function und Structur der Niere; durch die Circulationsstörung kommt es zu Verfettung des Epithels; bei der Section findet sich nicht cyanotische Induration, sondern Verfettung mit Anämie der geschwollenen Rinde. Auf die Gründe, welche für und gegen die einzelnen Theorien sprechen, näher einzugehen, ist hier nicht der Ort, und ich verweise auf die diesbezüglichen Abhandlungen.

Die Albuminurie während der Gravidität kann auf doppelte Weise zu Amblyopie und Amaurose führen, nemlich durch Retinitis und Urämie. Bezüglich der Frage nach dem Zusammenhang zwischen Retinitis und Schwangerschaftsalbuminurie ist zunächst im Auge zu behalten, dass letztere oft von nur sehr kurzer Dauer ist und in wenigen Tagen vollständig

verschwinden kann, und ferner, dass auch die Retinitis, welche bei Schwangerschaft auftritt, meistens einen sehr günstigen Verlauf nimmt. — In den letzten Jahren haben Gull und Sutton eine hyalinfibröse Entartung der kleinsten Arterien bei chronischem Morbus Brightii beschrieben; Sotnischenska*) bestätigte das Vorkommen derselben bei Granularatrophie, lässt aber unentschieden, ob das eine oder andere das primäre ist; nach Leyden kommt die Entartung sowohl secundär vor in Folge der chronischen Nephritis, als auch primär als Ursache der Nierenschrumpfung. — Mit dieser Degeneration der kleinsten Arterien wird nun auch die Netzhautaffection bei Morbus Brightii in Zusammenhang gebracht, so dass diese also das einemal die Folge der Nierenerkrankung wäre, das anderemal, wenn die Arteriendegeneration im ganzen Körper das primäre ist, der Nierenaffection coordinirt dastünde. Letztere Ansicht ist z. B. von Carter ausgesprochen, denn nach ihm ist die Netzhautentartung ein sehr frühes Symptom und geht zuweilen dem Erscheinen des Eiweiss im Urin voraus. — Diese Erklärung der Retinitis albuminurica aus einer Degeneration der Retinalgefässe mag bei chronischer Nephritis ihre Berechtigung haben und auch für die Retinitis albuminurica während der Schwangerschaft in den Fällen zutreffend sein, in welchen schon früher eine Nierenaffection bestanden hat und durch die Gravidität nur eine Verschlimmerung des Leidens herbeigeführt wurde. So z. B. berichtet Schreiber**) von einer Frau, welche vor etwa 2 Jahren an Odemen, nachher an allgemeiner Schwäche und Abnahme des Sehens litt; nach der Entbindung trat rasche Zunahme der Sehstörung ein; ophthalmoskopisch wurde Retinitis mit weissen Spritzern um die Macula lutea und weissen Plaques in der Retina nachgewiesen. — Die gewöhnliche Albuminurie während der Schwangerschaft aber, welche rasch auftritt und rasch wieder verschwindet, und ebenso die dadurch bedingte Retinalaffection kann nicht auf einer solchen Gefässdegeneration, sondern nur auf einer vorübergehenden Ur-

*) Virchow's Archiv 1882, p. 209.

**) Augenhintergrund bei internen Erkrankungen p. 67.

sache beruhen. Mag man nun zur Erklärung der Albuminurie Stauung oder Entzündung oder Circulationsstörung annehmen, die Momente, welche die Retinalaffection veranlassen können, bleiben immer dieselben. Der Eiweissverlust kann als Ursache beschuldigt werden; doch ist er meist so gering, dass man nicht annehmen kann, er werde zu Ernährungsstörungen und Retinitis führen. Ferner kommt in Frage die Unterdrückung der Harnsecretion; dadurch entsteht Drucksteigerung im Aortensystem und Hypertrophie des linken Ventrikels; diese beiden Erscheinungen sind schon durch die Schwangerschaft selbst, auch wenn keine Albuminurie hinzutritt, veranlasst; auf diese beiden Faktoren hat besonders Traube den Hauptnachdruck gelegt; doch sind Fälle constatirt, in welchen keine Hypertrophie des linken Ventrikels und keine Verstärkung des Aortendrucks vorhanden war, auf welche sich also die von Traube gegebene Erklärung der Retinitis albuminurica nicht anwenden lässt; auch sprechen noch verschiedene andere Thatsachen gegen diese Theorie. Näheres hierüber findet sich bei Leber in Gräfe-Sämisch V, p. 588. Es ist somit am wahrscheinlichsten, dass das zweite durch die gestörte Harnsecretion geschaffene Moment, nämlich die Retention von Harnbestandtheilen im Blut, die Veranlassung der Netzhautdegeneration sei, eine Ansicht, welche schon von v. Gräfe ausgesprochen wurde. Auch von Herrn Prof. Nagel*) wird sie vertreten; nach ihm rühren die weissen Herde bei Retinitis brightica her von Extravasation durch die Gefässwandung und ferner von Wucherung der Zellen in der Stützsubstanz der Retina, sind also entzündlicher Natur und können durch die Annahme einer Drucksteigerung im Arteriensystem nicht erklärt werden.

Die Retinitis albuminurica kommt bei Erst- und Mehrgebärenden vor; im letztern Fall können die vorhergegangenen Geburten ohne diese Complication verlaufen sein; so berichtet Brecht**) von 2 Fällen, in welchen sie erst in der 4., beziehungsweise 6. Schwangerschaft auftrat; oder die Sehstörung

*) Archiv für Ophth. VI, 1, p. 191.

**) Gräfe'sches Archiv für Ophth. XVIII, 2, p. 102.

tritt in verschiedenen auf einander folgenden Schwangerschaften auf; Schweigger*) beobachtete einen Fall, in welchem zweimal die Retinitis während der Gravidität auftrat und vollständig wieder rückgängig wurde; einen ähnlichen Fall aber mit ungünstigem Ausgang beobachtete Förster**). Gewöhnlich wird angegeben, die Retinitis trete meist im 6. Monat der Gravidität auf; unter den in der Literatur veröffentlichten Fällen fand ich nur wenige, bei welchen die Zeit des Auftretens angegeben war; nach diesen zu urtheilen, ist kein besonderer Monat bevorzugt; am frühesten trat sie auf in einem der von Brecht veröffentlichten Fälle (cfr. oben), nemlich im 3. Monat; auch im Puerperium kann sie noch auftreten, so z. B. in einem von v. Gräfe beobachteten Falle***). Ein solcher Fall, wo die Retinitis erst am 4. Tage nach der Geburt auftrat, wurde hier beobachtet und soll unten berichtet werden. Dieses Auftreten erst nach der Geburt oder in frühen Monaten der Gravidität ist von Bedeutung bei der Frage nach der Aetiologie der Schwangerschaftsalbuminurie; denn Stauung oder veränderte Circulationsverhältnisse können hier nicht in Betracht kommen, sondern man ist auf die Annahme einer wirklichen Nephritis angewiesen.

Was den ophthalmoskopischen Befund anlangt, so scheint er gerade bei der Retinitis albuminurica während der Schwangerschaft besonders ausgesprochen zu sein. Carter†) sagt: »Die ausgedehntesten Netzhautveränderungen, welche ich in Verbindung mit Albuminurie angetroffen habe, sah ich in Fällen von acuter Nierenerkrankung bei jungen Frauen während der Schwangerschaft.« Namentlich scheint das charakteristische Bild der Fettdegeneration der Retina meistens in diesen Fällen vorhanden zu sein; wenigstens habe ich überall, wo ein genauerer ophthalmoskopischer Befund veröffentlicht war, das Vorkommen weisser Plaques in der Retina erwähnt gefunden; nur Gale-

*) Augenheilkunde p. 492.
**) Gräfe-Sämisch VII, p. 83.
***) Arch. f. Ophth. II, 1, p. 222.
†) A practical treatise on Diaesses of the eye 1875, p. 446.

zowski*) berichtet von einem Fall, in welchem einige Tage vor der Entbindung Sehstörung auftrat und Neuritis ohne die geringste Affection der übrigen Retina vorhanden war.

Für den Verlauf der Retinitis während der Schwangerschaft ist bemerkenswerth die häufige Complication mit Störungen von Seite des Gehirns; manchmal wird nur gleichzeitiges Kopfweh angegeben; in vielen Fällen kommt es zu urämischen Anfällen; manchmal treten sie zugleich mit der Sehstörung auf, was vielleicht auf eine gemeinschaftliche Ursache beider, nämlich die Urämie, hinweist; in einem Falle**) war daneben geistige Schwäche vorhanden; nach der Geburt verschwand sie zugleich mit der Sehstörung. — Die Prognose ist eine günstige, weil auch das zu Grunde liegende Leiden, die Albuminurie, nur vorübergehend ist. In den meisten Fällen schliesst sich die Besserung unmittelbar an die Entbindung an; die Albuminurie ist manchmal schon nach 8 Tagen vollständig verschwunden und das Sehen bessert sich rasch. Bemerkenswerth ist ein Fall von Brecht***); hier trat nach einem Abort im 4. Monat zunächst ein comatöser Zustand auf, welcher einen Monat anhielt; erst dann trat Besserung der während der Gravidität aufgetretenen Retinitis albuminurica ein. Das Sehvermögen wird in einzelnen Fällen fast normal, in andern bleibt es bedeutender herabgesetzt und es sind Defecte im Gesichtsfeld vorhanden; Galezowski beobachtete eine Frau, bei welcher die Retina in allen Partien wieder normal wurde, nur in der Gegend der Macula lutea war eine kleine Apoplexie, welche ein centrales Scotom veranlasste. — Die Augenspiegeluntersuchung, wo eine solche in späterer Zeit vorgenommen wurde, ergab Blässe der Papille, Verengerung der Arterien und in einzelnen Fällen Pigmentveränderungen.

Zwei solche Fälle mit Albuminurie und Sehstörungen während der Gravidität wurden in letzter Zeit hier beobachtet.

Im ersten Falle, welcher in der geburtshilflichen Klinik

---

*) Recueil d'ophth. 1873, p. 370.

**) Centralblatt für Augenheilkunde 1877, p. 42.

***) Arch. für Ophth. XVIII, 2, p. 102.

zur Beobachtung kam, handelte es sich um eine 25 Jahre alte Erstgebärende; sie war angeblich in ihrer Jugend immer kränklich, hatte viel über Athembeschwerden zu klagen, besonders bei Anstrengungen, hat nie ein gesundes Aussehen gehabt. Die Periode trat im 18. Jahr auf, war nie regelmässig; im 15. Lebensjahr hatte sie Gelenkrheumatismus, welcher mit allen Rückfällen fast ein Jahr dauerte; später erkrankte sie an einer Lungenentzündung. Im 24. Lebensjahr bekam sie, wie schon früher in geringem Grade, heftige Magenschmerzen und Erbrechen ohne Blut, so dass sie nur Fleisch und Milch ertragen konnte; nach 4 Wochen besserte sich das Leiden, doch musste sich Patientin mit dem Essen stets in Acht nehmen. Im Oktober 1879 wurde sie gravida; am 20. Januar 1880 erfolgte die Aufnahme in die geburtshilfliche Klinik; am 24. Januar traten amblyopische Erscheinungen auf nebst Erbrechen und Schmerzen in der Magengegend und den Seiten.

Status vom 24. I. Kein Fieber; keine Oedeme; Blutaustritte unter die Haut; Nasenbluten beim Aufsitzen; Vulnerabilität des Zahnfleisches und der Vagina; Untersuchung der Brustorgane ergibt normale Verhältnisse; Befund am Uterus entspricht einer 6monatlichen Schwangerschaft; viel Eiweiss im Urin. Die ophthalmoskopische Untersuchung ergibt in beiden Augen Netzhautablösung, rechts oben und unten, links unten, sowie Trübung der Retina.

25. I. Blut im Urin.

30. I. Im rechten Auge kleine Apoplexie neben der Netzhautablösung, sonst gleich wie früher.

4. II. Beiderseits Retina wieder angelegt; nur in der Peripherie noch einzelne unregelmässig verlaufende Gefässe; kleine weisse Herde an der Papille; die infiltrirte und geschwellte Retina intensiv getrübt. Rechts $\triangle$*) $\frac{2}{60}$;

*) Mit Δ oder S^0 wird in Prof. Nagel's Klinik die Distinctionsfähigkeit des unbewaffneten Auges auf den Abstand von 5—6 Meter bezeichnet. Diesen Werth anzugeben, ist für viele Fälle von Vortheil, — ihn allein, wenn S, der exacte Ausdruck für die absolute Sehschärfe, aus irgend einem Grunde nicht genau und sicher zu ermitteln ist; in vielen Fällen

mit + 2 S = $\frac{5}{36} - \frac{5}{24}$; Jäger 20; mit + 7 J. 3 auf 18 cmtr. Links: $\triangle = \frac{2—3}{60}$; mit + 2 S = $\frac{5}{24} - \frac{5}{18}$; Jäger 19 Worte; mit + 7 J. 3 auf 18 cmtr.; Farben werden gut erkannt; die Prüfung des Gesichtsfeldes am Perimeter ergibt eine mässige Einschränkung desselben nach allen Richtungen für beide Augen.

9. II. Allgemeinbefinden gut; alle Speisen werden gut ertragen; Urin ohne Blut, deutlich aber gering eiweisshaltig.

12. II. Beiderseits $\triangle \frac{5}{9}$; Hm. 0,5; Jäger 1 auf 10 cmtr. mühsam; Farben werden gut erkannt.

Am 24. II. erfolgte die Geburt einer faultodten Frucht im 6.—7. Monat. Daran schloss sich eine Pneumonie im rechten Unterlappen an, welche ihren typischen Verlauf nahm; nach der Reconvalescenz war der Urin immer noch eiweisshaltig.

Am 6. IV. wurde wieder eine genauere Untersuchung der Augen vorgenommen; diese ergab beiderseits die gleiche Sehschärfe und Refraction wie das letztemal; das Gesichtsfeld, für Weiss und Farben am Perimeter geprüft, war nach keiner Seite hin eingeschränkt. Ophthalmoskopischer Befund rechts: Hyperopie; Papille normal gefärbt; circumpapilläre Trübung; besonders nach aussen oben ist entlang dem Verlauf der dickeren Gefässe eine streifige Trübung zu constatiren; aussen an der Papille Pigmentunregelmässigkeiten; speciell an einem dünnen, gegen die Macula lutea hinziehenden Gefäss ein dunkler Punkt; ein ebensolcher liegt in der Nähe des ersten und unter ihm, jedoch nicht unmittelbar an einem Gefässe; beide Punkte haben eine unregelmässige Gestalt. Gegend der Macula durch eine etwas dunklere Pigmentirung ausgezeichnet; gröbere Anomalien finden sich an derselben nicht; nirgends, auch nicht in der äussersten Peripherie, sind frische Exsudate, Blutungen oder Zeichen von Netzhautablösung wahrzunehmen; in der äussersten

---

ist es aber auch von Nutzen, jenen Werth neben dem Ausdruck S zu kennen.

Peripherie sind an einzelnen Stellen Unregelmässigkeiten der Chorioidea, schwarze Pigmenthaufen mit heller Nachbarschaft, wahrzunehmen. Links ist im wesentlichen der gleiche Befund: circumpapilläre Trübung, an den Gefässen sich weiter fort erstreckend; in der Nachbarschaft schwärzliche Stellen; etwa eine Papillenbreite über der Macula lutea punktförmige rothe Stelle (äusserst kleine Blutung); nirgends Zeichen von Netzhautablösung; die Chorioidealveränderungen in der äussersten Peripherie sind entschieden zahlreicher als auf dem andern Auge.

Vom 16. IV. bis 26. V. war Patientin in der medicinischen Klinik in Behandlung; bei der Entlassung war der Urin noch reichlich eiweisshaltig.

Bei diesem Fall nimmt die am 24. Januar plötzlich auftretende schwere Störung des Gesammtorganismus das Hauptinteresse in Anspruch. Zunächst fragt es sich nun, wie sind diese Erscheinungen: Erbrechen, Petechien, Affection des Sehapparats, Albuminurie, zu erklären? Man könnte zunächst versucht sein, allen diesen Symptomen die gleiche Bedeutung beizulegen und sie durch irgend eine Infection veranlasst anzusehen; indess bei genauer Betrachtung zeigt sich, dass dies nicht der Fall ist; denn stünde die Albuminurie auf gleicher Stufe mit den andern Erscheinungen, so wäre sie ebenso rasch wie diese wieder verschwunden; sie blieb aber noch bestehen, als das Allgemeinbefinden wieder vollständig normal war, nur in vermindertem Grade, und bei der letzten Untersuchung nach $3^1/_2$ Monaten war der Urin noch eiweisshaltig. Dass die Albuminurie schon vor dem 24. I. vorhanden war, darauf weist das früher wiederholt aufgetretene Erbrechen hin; denn, wie bekannt, bestehen chronische Nierenleiden oft lange Zeit ohne Erscheinungen, welche den eigentlichen Sitz des Leidens verrathen, und verbergen sich unter dem Bilde von Verdauungsstörungen. Ich glaube also, dass in diesem Fall die Albuminurie von dem acut auftretenden Symptomencomplex zu trennen und auf ein schon früher vorhandenes Nierenleiden zu beziehen ist, und bin der Ansicht, dass beim Mangel jeder andern Erklärungsweise für jenen acuten Anfall derselbe auf eine Exacerbation des Nierenleidens zurückzuführen ist. Erbrechen ist bei Nierenkrankheiten

ein gewöhnliches Symptom; auch die Retinalaffection als Folge desselben bietet nichts auffallendes; ferner lassen sich auch die Blutaustritte davon ableiten; denn bei Nierenkrankheiten entwickelt sich als Zeichen der allgemeinen Ernährungsstörung manchmal eine hämorrhagische Diathese (cf. Bartels in Ziemssen's Handbuch IX, p. 140); allerdings trat im vorliegenden Falle Genesung ein und es erfolgte Blutung aus den Harnwegen, während Bartels alle Fälle lethal endigen sah und nie Haematurie beobachtete; indess ist damit nicht ausgeschlossen, dass auch einmal das Gegentheil der Fall sein könnte. Dass die Albuminurie die Veranlassung der Sehstörung war, dafür spricht auch der ophthalmoskopische Befund und der günstige Verlauf der Netzhautablösung, von welcher unten weiter die Rede sein soll. — Berücksichtigt man ferner die gleichzeitig bestehende Gravidität und nimmt sie als Veranlassung der Exacerbation des Nierenleidens, welcher Auffassung nichts im Wege steht, so hat man sie auch als die unmittelbare Ursache der Sehstörung zu betrachten. Dass wirklich dieser Zusammenhang existirt, lässt sich natürlich nicht mit Sicherheit beweisen, doch scheint mir diese Combination die grösste Wahrscheinlichkeit für sich zu haben.

Die Sehstörung in diesem Falle ist bemerkenswerth durch das Auftreten und den Verlauf der Netzhautablösung, welche in seltenen Fällen die Retinitis albuminurica complicirt. Fälle von Netzhautablösung während der Schwangerschaft fand ich folgende veröffentlicht:

1) von Brecht im Archiv f. Ophth. XVIII, 2, p. 105. Eine Frau bemerkte im 6. Monat der 4. Schwangerschaft plötzlich Sehstörung auf dem rechten Auge; nach 3 Tagen traten eklamptische Anfälle auf; nach weiteren 5 Tagen bemerkte sie Sehstörung auf dem linken Auge, dann Oedem der Knöchel, Chemosis der Conjunctiva und rapide Zunahme der Sehstörung. Beiderseits wurden nur noch Finger gezählt; das Gesichtsfeld rechts nach oben und aussen aufgehoben, nach unten beschränkt; links nach innen und oben aufgehoben, nach unten beschränkt; der Augenspiegel ergab beiderseits den charakteristischen Befund der Retinitis albuminurica nebst ausgedehnter Netzhaut-

ablösung. Urin enthält grosse Mengen Eiweiss. Etwa 14 Tage nach dieser Untersuchung trat Frühgeburt ein; 4 Tage nachher war der Urin von vermindertem Eiweissgehalt und beiderseits die Netzhaut vollständig wieder angelegt; nach 1 Monat der Urin frei von Eiweiss, nirgends eine Spur von Netzhautablösung, das centrale Sehen links fast normal (rechts bestand ein chorioiditischer Herd an der Macula lutea), das Gesichtsfeld frei, das excentrische Sehen völlig normal.

2) von v. Gräfe, Arch. f. Ophth. II, 1, 222: bei einer Frau, welche im Puerperium an Morbus Brightii erkrankte, fanden sich auf der Retina weisse Exsudatplaques und eine ausgedehnte Netzhautablösung nach unten; einige Monate später waren die abgelösten Partien vollständig wieder angelegt, zeigten qualitative und quantitative Lichtempfindung; der Morbus Brightii kam vollständig zur Rückbildung.

3) in Nagel's Jahresbericht 1877, p. 241, eine kurze Notiz über einen von Herter veröffentlichten Fall von Albuminurie im 8. Schwangerschaftsmonat mit Netzhautablösung beiderseits, Blutungen und fettglänzenden Plaques; Ausgang unbekannt.

4) ein Fall im Jahresbericht der Augenklinik von Prof. Schöler in Berlin 1881: bei einer Frau war während der Schwangerschaft Netzhautablösung aufgetreten; Albuminurie war nicht vorhanden; nach der Skleralpunktion erfolgte Wiederanlegung der Netzhaut; später Entbindung; einige Monate nachher war die Netzhautablösung wieder vorhanden. Dabei die kurze Bemerkung, dass auch bei der Schwester der betreffenden Frau während der Schwangerschaft Netzhautablösung aufgetreten sei mit Ausgang in Erblindung.

Ob in letzterem Falle die Schwangerschaft für das Zustandekommen der Netzhautablösung von Bedeutung war, ist zweifelhaft, weil keine Albuminurie und keine Retinitis vorhanden war; dagegen für die beiden ersten Fälle darf man mit Sicherheit annehmen, dass die Schwangerschaft die Albuminurie verursachte, weil diese nach der Entbindung vollständig wieder rückgängig wurde, und so secundär die Retinitis und Netzhautablösung. Bemerkenswerth sind diese beiden Fälle besonders durch den günstigen Ausgang, indem die abgelösten Netzhaut-

partien sich nicht nur wieder anlegten, sondern auch ihre Function wieder übernahmen. Es scheint als ob die Netzhautablösungen bei Albuminurie während der Schwangerschaft eine günstigere Prognose geben als dies sonst der Fall ist, wo eine spontane Wiederanlegung zu den grössten Seltenheiten gehört. Gestützt auf diese Thatsache hat Herr Prof. Nagel in dem hier beobachteten Fall gleich bei der ersten Untersuchung die Prognose bezüglich der Wiederanlegung der Netzhaut günstig gestellt und seine Vorhersage erfüllte sich; denn später war keine Spur einer Ablösung mehr zu sehen, das centrale Sehen fast normal und das Gesichtsfeld vollkommen frei.

Es wäre noch die Frage zu beantworten, warum die Prognose für die Netzhautablösung bei Albuminurie während der Schwangerschaft eine günstige sei. Der Grund hiefür ist wahrscheinlich darin zu suchen, dass die Ursache der Netzhautablösung nur vorübergehend besteht; bei Nephritis treten Oedeme mit Vorliebe im Gesicht, speciell an den Augenlidern auf; um einen solchen Flüssigkeitserguss zwischen Chorioidea und Retina wird es sich auch hier handeln; darauf deutet besonders der von Brecht mitgetheilte Fall hin, in welchem die rapide Zunahme der Sehstörung mit Auftreten von Chemosis verbunden war. Mit dem Rückgange der Nephritis verschwinden diese Oedeme rasch und so kann auch die abgelöste Retina, wenn die Flüssigkeit zwischen ihr und Chorioidea resorbirt wird, sich wieder anlegen. Dies wird besonders bei der während der Schwangerschaft entstandenen Nephritis der Fall sein können, weil diese nach der Entbindung meist rasch rückgängig wird.

Bei dem zweiten in der hiesigen Augenklinik beobachteten Falle trat die Retinitis erst im Puerperium auf; derselbe ist ferner bemerkenswerth durch den für Retinitis albuminurica charakteristischen Befund. Es handelt sich um eine Zweitgebärende im Alter von 26 Jahren. Dieselbe war bis zum letzten Wochenbett gesund; einige Tage nach der Geburt trat heftiges Nasenbluten auf; 4 Tage nach der Geburt bemerkte Patientin zum erstenmal eine plötzliche sehr bedeutende Abnahme des Sehvermögens, verbunden mit heftigen Kopfschmerzen; mit Verschwinden der letztern besserte sich das Sehvermögen wieder

etwas; das übrige Befinden der Patientin bot nichts besonderes; von Seite der Lungen, des Herzens, der Verdauungsorgane waren keine besonderen Störungen vorhanden.

Status 4 Wochen nach der Geburt: Patientin ist von blassem, anämischem, etwas gedunsenem Aussehen; Urin reichlich eiweisshaltig.

R. $\triangle \frac{5}{60}$; Farben auf 1 mtr.; grün nur in allernächster Nähe; L. $\triangle \frac{1}{60}$; grün gar nicht, die übrigen Farben nur in nächster Nähe erkannt.

R. und L. äusserlich normale Verhältnisse, Medien klar; ophthalmoskopisch: R. Papille graulich verfärbt, aussen Pigmentrand; in der Nähe der Papille deutlich ausgesprochene Trübung; die Gefässe tauchen beim Uebertritt von der Papille auf die Retina zum Theil in diese Trübung unter; in der Gegend der Macula lutea graulich-weisse Exsudate sternförmig angeordnet; an einzelnen Stellen kleine Apoplexien; in der Nachbarschaft noch einzelne Herde; in der Peripherie normale Verhältnisse; Arterien etwas dünne; Venen dicker und geschlängelt. L. Trübung der Papille deutlicher; Gefässe wie rechts; in der Gegend der Macula sehr zahlreiche kleine und grosse weissliche Exsudate; an einzelnen Stellen Apoplexien; die Veränderungen sind auch hier auf die Gegend des hinteren Pols beschränkt, Peripherie normal.

Status 3 Tage nachher (10. XI. 81): vielleicht sind die Blutungen etwas spärlicher; links ist die radiäre Anordnung der Exsudate in der Gegend der Macula lutea etwas deutlicher, die Sehprüfung ergibt R. $\frac{5}{18}$; L. $\frac{5}{24}$.

16. XI. Die Exsudate sind entschieden kleiner geworden, auch ist die diffuse Retinaltrübung nicht mehr so intensiv.

Patientin, welche bloss demonstrandi causa aufgenommen worden war, wurde dann entlassen. Ueber den weiteren Verlauf der Affection, welche jedenfalls im Rückgange begriffen war, liegen keine weiteren Nachrichten vor.

Die 2. Gruppe von Sehstörungen, welche als Folge der Albuminurie während der Gravidität und im Puerperium auftreten, bilden die Fälle von urämischer Amaurose. Eine genauere Besprechung der urämischen Amaurose bei Schwangern und Wöchnerinnen findet sich in Gräfe-Sämisch's Handbuch, Band V, p. 955, von Leber. Weber veröffentlichte in der Berliner klinischen Wochenschrift (1878, p. 265) mehrere Fälle; die Ursache des Leidens anlangend, glaubt er, dass durch vorhergehende, das ganze Nervensystem erschütternde Ereignisse eine Prädisposition geschaffen werden könne, während Temperament und Constitution ohne Einfluss seien; als eigentliche Ursache der Amaurose betrachtet er weniger die Urämie; annehmbarer scheint ihm Arlt's Meinung, welcher diese Amaurose einer temporären, plötzlich zu Stande gekommenen Ueberfüllung der Blutgefässe und einem dadurch veranlassten Druck auf den Sehnerven zuschreibt; am wahrscheinlichsten ist es ihm aber, »dass ein Agens vorhanden sei, welches auf die gesammte Innervation eingreifend einwirkt und somit auch diesen Theil des Nervensystems so stark erschüttern kann, dass nach dem vorübergehenden Reiz eine Paralyse eintritt.« Hecker*) glaubt, dass die von ihm beobachteten Fälle von Amaurose bei Eklampsie aus einem rasch vorübergehenden retroretinalen Oedem zu erklären seien. Jedenfalls weist das gemeinschaftliche Auftreten der Amaurose und der urämischen Anfälle auf eine gemeinsame Ursache hin; desshalb muss durch die Theorien, welche zur Erklärung der letzteren aufgestellt sind, auch die Amaurose ihre Erklärung finden. Diese Theorien bespricht Bartels in Ziemssen's Handbuch **) eingehend und er kommt zu dem Schluss, »dass die urämischen Erscheinungen, welche man bei Nierenkranken wahrnehmen kann, nicht immer auf die gleiche Weise entstehen und nicht alle aus dem gleichen Grunde erklärt werden können.« Demgemäss würde auch die als Complication auftretende Amaurose in verschiedenen Fällen verschieden zu erklären sein. Vielleicht spricht dafür auch der Augenspiegel-

*) Centralblatt für Augenheilkunde 1881, p. 296.

**) IX. Band, p. 98.

befund: es kommen Fälle vor mit exquisiter Stauungspapille; Förster*) spricht von solchen Fällen, die er beobachtete; auch Heymann**) beobachtete einen solchen Fall. Diese Befunde weisen auf einen gesteigerten intracraniellen Druck hin und sind vielleicht nach der Theorie von Traube zu erklären, welcher bei Urämie ein Hirnödem annimmt, das in Hypertrophie des linken Ventrikels und gesteigertem Aortendruck seine Ursache hat. Andrerseits kommen Fälle vor mit vollständig negativem Augenspiegelbefund und dies ist die Regel; diese lassen sich vielleicht nach der hauptsächlich von Frerichs vertretenen Theorie aus einer directen Intoxication der Gehirncentren durch abnorme Harnbestandtheile erklären.

In seltenen Fällen scheint die Schwangerschaft durch Vermittlung von Ikterus zu Sehstörungen führen zu können. Ikterus ist keine ungewöhnliche Erscheinung bei Gravidität; derselbe tritt auf als einfacher Stauungsikterus, meist Ikterus catarrhalis, oder bei puerperalen Erkrankungen als Ikterus pyaemicus, welcher als hepatogener aufzufassen ist; oder in Folge einer acuten gelben Leberatrophie, welche bei Gravidität auffallend häufig vorkommt und zu welcher durch diese eine Disposition gegeben zu sein scheint. Fälle, in welchen der Ikterus während der Schwangerschaft zu Sehstörungen führt, sind, wie es scheint, nicht häufig; in der Literatur habe ich nur einen gefunden, welchem sich ein zweiter, in der hiesigen geburtshilflichen Klinik beobachteter, anschliesst. — Der erste ist von Landsberg veröffentlicht (Arch. f. Oph. XXIV, 1, p. 207). Es handelt sich um eine Frau im 10. Monat der Gravidität, deren Ernährung durch vieles Erbrechen in der ersten Zeit der Schwangerschaft bedeutend gelitten hatte. Anfangs Oktober trat, nachdem einige Zeit lang Erscheinungen von Gastricismus vorhergegangen, Ikterus und neues Erbrechen auf; nachdem das Erbrechen seit einigen Tagen nachgelassen hatte, bemerkte sie am 25. Oktober Morgens Flimmern vor beiden Augen, Gefühl von Hitze, rapide Abnahme des Sehvermögens; den andern Tag

*) Gräfe-Sämisch VII, p. 85.

**) v. Gräfe's Archiv f. Ophth. II, 2, p. 138.

nur noch quantitative Lichtempfindung; Spiegelbefund negativ; Allgemeinzustand normal; keine Albuminurie; dann allmähliche Besserung und bis 29. Oktober vollständige Wiederherstellung der Sehschärfe.

Der hier beobachtete Fall ist folgender: M. B., 37 Jahre alt, wurde im 8. Monat ihrer 5. Schwangerschaft in die geburtshilfliche Klinik aufgenommen. Sie kam mit starkem Ikterus in die Anstalt; wie lange dieser bestanden hat, liess sich nicht genau ermitteln; über den ganzen Körper verbreitet fanden sich Ekchymosen; Patientin war nach ihrer Aussage auf beiden Augen vollständig erblindet; allmählich soll sich das Sehen wieder gebessert haben; kein Fieber; kein Eiweiss im Urin.

3 Wochen nach der Aufnahme, am 5. April, erfolgte, nachdem 2 Tage vorher die Wässer abgegangen waren, die Geburt einer todten, unreifen Frucht. Am 6. April: Schmerzen im Bauch, Meteorismus, Lochien übelriechend, Temperatur Abends 40,2; am 7. April Temperatur Morgens 38,8, Abends 39,5; Urin und Stuhlentleerungen erfolgen unfreiwillig; am 8. April Abends Tod.

Herr Prof. Nagel sah die Entbundene am Tage vor dem Tode und konnte bei einer raschen Untersuchung feststellen, dass sie stark amblyopisch, aber nicht ganz blind war, und erfuhr von ihr, dass sie schon seit mehreren Jahren kurz- und schwachsichtig gewesen sei. Bei einer flüchtigen Augenspiegeluntersuchung war festzustellen, dass keine besonderen Anomalien, die mit der Erblindung in Verbindung gebracht werden konnten, im Auge vorhanden seien. Die Medien waren klar, keine Netzhautablösung, kein Bluterguss, keine Neuritis optica zu sehen; die Papille war von einer ziemlich breiten weissen Zone rings umgeben; nur dies konnte auf den ersten Blick festgestellt werden; als am folgenden Tage eine genauere Untersuchung gemacht werden sollte, lag Patientin bereits in den letzten Zügen.

Ergebniss der Section: Beiderseits alte ausgedehnte Adhäsionen der Lungen an die Pleura costalis; Herz auffallend breit, schlaff, fettig degenerirt; aussen viel Fett aufgelagert; Herzfleisch von blass graubrauner Farbe, leicht zerdrückbar; Klappen

normal. Blut theerartig, schmierig. Colossaler Meteorismus; Leber vollständig auf die Kante gestellt, so dass die untere Fläche und die Gallenblase nach oben sieht. In der Bauchhöhle dünnes, gelb gefärbtes Exsudat mit Fibrinflocken; Därme durch Fibrinauflagerungen unter einander verlöthet. Leber durch straffe Adhäsionen älteren Datums an's Zwerchfell fixirt; Ductus choledochus und hepaticus weit, vollständig durchgängig; in der Gallenblase dünne, helle Galle, ausserdem ein mandelgrosser, freibeweglicher Stein; Leber kleiner als normal, auffallend schlaff; nach Verletzung des Ueberzugs quillt das breiigweiche Parenchym von selbst hervor; die Leber erscheint schwer erkrankt im Zustand der acuten Atrophie. Milz durch alte peritonitische Adhäsionen fixirt, geschwellt. Nieren normal. Fäces lehmartig grau gefärbt; Schleimhaut des Magens und Darmes normal. Im Gehirn nichts abnormes. Uterus entspricht der Zeit des Wochenbettes; ist fest contrahirt; Gewebe desselben völlig gesund; Lymph- und venöse Gefässe völlig intact; kein subseröses Oedem; Höhle leer, enthält wenig schmutzig-braunrothen Schleim; Cervicalcanal leicht sugillirt, ohne Verletzungen; nach Abspülung der Innenfläche präsentirt sich diese wie bei jeder gesunden Wöchnerin; Placentarstelle rein; Gewebe unterhalb ganz gesund; einzelne Venen durch gesunde, feste Thromben verschlossen; nirgends konnte an den Seiten und am Grunde des Uterus eine organische Veränderung nachgewiesen werden.

In diesem Falle war der Abfluss der Galle in den Darm gehindert, wie die Entfärbung der Fäces beweist; durch die Gallenstauung kam es zu Atrophie des Leberparenchyms, zu Cholämie und lethalem Ausgang. Weil bei der Section die Gallengänge vollständig durchgängig gefunden wurden, ist man berechtigt, anzunehmen, dass es sich um catarrhalischen Ikterus gehandelt habe, welcher vielleicht mit der Gravidität in Zusammenhang zu bringen ist. Auch in dem von Landsberg veröffentlichten Falle hat es sich wahrscheinlich um catarrhalischen Ikterus gehandelt, welcher eine Folge der vorausgegangenen Dyspepsie und damit auch der Gravidität war, welche ja erfahrungsgemäss häufig zu Verdauungsstörungen Veranlassung gibt.

Eine weitere Frage ist die, ob und in welcher Weise die Sehstörung durch den Ikterus veranlasst wird. Landsberg übergeht bei der Erklärung der Amaurose den Ikterus ganz und fasst sie als Reflexamaurose auf. Ob in dem hier beobachteten Falle die plötzlich aufgetretene Sehstörung nur eine zufällige Complication des Ikterus oder wirklich durch denselben veranlasst gewesen sei, das will ich dahingestellt sein lassen, ebenso wie in letzterem Fall der Zusammenhang beider zu erklären ist; ich verweise in dieser Beziehung auf das 3. Heft dieser Mittheilungen, wo p. 105 von Dr. L. Weiss eine Zusammenstellung der bei Ikterus beobachteten Fälle von Sehstörungen gegeben ist *).

Puerperale Erkrankungen werden nicht selten Veranlassung von Augenaffectionen. Dabei treten Metastasen in den Augen auf in Form einfacher Netzhautblutungen; so veröffentlichte Litten **) 6 solche Fälle, in welchen Netzhautblutungen die einzige Affection von Seite der Augen war; daneben waren immer bakteritische Infarcte und Abscesse in Lungen, Milz und anderen Organen vorhanden, so dass wahrscheinlich auch die Netzhautblutungen auf Embolie zurückzuführen sind; Litten leitet sie von einer septischen Zersetzung des Blutes ab. 3 weitere Fälle sind von Döpner ***) beobachtet. — Ferner tritt die Augenaffection bei puerperalen Erkrankungen auf als eitrige Panophthalmitis. Eine Zusammenstellung solcher Fälle findet sich in v. Gräfe's Archiv für Ophth. 1880, 1, p. 177, von Dr. Hosch; ferner veröffentlicht Galezowski †) einen solchen Fall und erwähnt 6 weitere von Hall und Higgin-

---

*) Dr. Weiss hat die Augen der hier erwähnten Puerpera mit besonderer Rücksicht auf den myopischen Bau derselben genau untersucht und auch Veränderungen im Inhalt der Blutgefässe gefunden, welche ohne Zweifel mit der Allgemeinerkrankung in Zusammenhang stehen, — insbesondere grosse kuglige Gebilde, welche zum Theil das ganze Lumen kleinerer Gefässe verstopfen. S. hierüber Band I. dieser Mittheilungen, Heft 3, pag. 103 u. 104. N.

**) Centralblatt für Augenheilkunde 1877, Beilageheft p. 22.

***) Centralbl. f. Augenheilk. 1877, p. 198.

†) Recueil d'ophth. 1873, p. 434.

botton mitgetheilte; auch sonst findet man in der Literatur mehrfach solche Fälle veröffentlicht, so dass eitrige Panophthalmitis bei Puerperalfieber eine keineswegs seltene Affection zu sein scheint. — Dieselbe tritt in der 2. bis 3. Woche nach der Entbindung auf; Galezowski betont, dass öfter das linke Auge betroffen sei; manchmal werden auch beide Augen befallen. Hirschberg*) hebt die Raschheit des Auftretens hervor: »Blitzartig entsteht bei Puerperalkranken, mag nun eine Geburt oder ein Abortus vorausgegangen sein, die Augenaffection; sofort ist die Sehkraft gestört, der Glaskörper getrübt, der Augenhintergrund verschleiert; ungemein rasch, noch am ersten oder zweiten Tage, ergiesst sich die Entzündung über den ganzen Uvealtractus.« Die Affection geht von der Retina oder Chorioidea aus; daneben können sich auch Abscesse ausserhalb des Bulbus bilden wie in 2 von Mandelstamm veröffentlichten Fällen**); oder es besteht zuerst ein Abscess ausserhalb des Bulbus, von welchem aus es zu einer eitrigen Infiltration des Glaskörpers kommt, wie in einem von Dr. Feuer veröffentlichten Falle***); dieser ist noch dadurch bemerkenswerth, dass die Metastase 4 Tage nach einer Geburt in einem normalen, fieberlosen Puerperium auftrat. — Der Zusammenhang zwischen der Ophthalmie und dem Grundleiden ist derselbe wie bei allen metastatischen Entzündungen; es handelt sich um eine Embolie, wie von Virchow zuerst nachgewiesen und später von Anderen bestätigt wurde. Diese Embolie kann durch Vermittlung einer Endocarditis erfolgen, wie in den von Döpner beobachteten Fällen; oder das Endocardium ist frei. In diesen Fällen muss man annehmen, dass kleine Thromben die Lungencapillaren passirten und die Embolie bewerkstelligten; dafür spricht die schon oben erwähnte Beobachtung Litten's, dass neben der Ophthalmie embolische Herde in verschiedenen Organen vorhanden waren, ohne dass Endocarditis aufgetreten war. Der Ausgang ist, wenn nicht durch das Allgemeinleiden der Tod erfolgt, was meistens der Fall ist, derjenige in Phthisis bulbi.

*) Centralblatt für Augenheilkunde 1880, p. 198.

**) daselbst 1881, p. 254.

***) daselbst 181, p. 35.

Eine weitere Ursache von Sehstörungen sind Blutungen, welche während oder nach der Geburt auftreten. Fries hat in seiner unter Prof. Nagel's Leitung gearbeiteten Dissertation (Amblyopien und Amaurosen nach Blutverlusten*) 15 solche Fälle zusammengestellt; auffallend ist die Häufigkeit, mit welcher Abortus die Veranlassung von Blutungen und Sehstörungen wird; unter den 15 von Fries aufgezählten war 8mal Abortus die Veranlassung; in 5 Fällen, die ich in der neueren Literatur gefunden habe, war immer Abortus vorhergegangen. — Die Erscheinungen sind nicht wesentlich verschieden von denen, wie sie nach Blutverlusten aus anderen Ursachen auftreten. Die Sehstörung stellt sich meist einige Tage nach dem Blutverlust ein; am spätesten trat sie in einem von Samelsohn**) veröffentlichten Falle auf, nemlich erst 18 Tage nach der Blutung. Manchmal wird ihr Erscheinen von andern nervösen Symptomen begleitet; öfters waren Kopfschmerzen vorhanden; Demours***) berichtet einen Fall, in welchem 3 Tage lang Verlust des Gehörs damit verbunden war. — Die ophthalmoskopische Untersuchung in späterer Zeit ergibt immer die Erscheinungen der Sehnervenatrophie; Fälle, in welchen die Untersuchung gleich nach Eintreten der Sehstörung vorgenommen wurde, fehlen bei Fries; es verdienen desshalb einige Fälle aus neuerer Zeit Beachtung. Herter†) fand bei einer Frau, welche am 7. Tage nach dem Blutverlust beiderseits ohne Lichtschein war, Neuroretinitis mit Netzhautblutungen und feinen weissen Flecken. Horstmann††) beobachtete bei einer Frau leichte Neuroretinitis. Ein weiterer Fall ist in Nagel's Jahresbericht, Jahrg. 1879, p. 253, veröffentlicht; hier wurde die Augenspiegeluntersuchung 40 Stunden nach Beginn der Sehstörung vorgenommen und ergab beiderseits Neuroretinitis; später zeigten sich in der Gegend der Macula punktförmige weisse Flecke und Hämor-

*) Tübingen 1875 und als Beilageheft zu Zehenders Klin. Monatsbl. f. Augenheilk. 1866.

**) Gräfe's Archiv f. Oph. XVIII, 2, p. 226.

***) Traité des maladies des yeux III, p. 167.

†) Centralblatt für Augenheilk. 1877, p. 44.

††) ibid. 1878, p. 198.

rhagien. Horstmann (l. c.) sagt: »unsere Beobachtung lehrt uns direct eine Entwicklung der Amaurose nach Blutverlusten, die durch Neuroretinitis; ob sie die einzige ist, steht dahin; dass sie aber die gewöhnliche ist, möchte ich aus einer Zusammenfassung aller frisch untersuchten Fälle zu schliessen mir erlauben.« Gewöhnlich nimmt man zur Erklärung der Amaurose nach Blutverlusten eine materielle Veränderung im Sehnervenstamm an; das Nähere hierüber enthält Fries' erwähnte Arbeit. Bemerkenswerth durch die Reihenfolge, in welcher die Sehstörungen auftreten, ist Fall 14 bei Fries. Zuerst war Amblyopie, dann Hemiopsie, endlich Amaurose vorhanden; die Affection muss hier ihren Sitz jedenfalls jenseits des Chiasma gehabt haben. — Was den Ausgang betrifft, so glaubt Leber, dass bei Uterinblutungen relativ häufiger als bei Blutungen aus anderen Ursachen unvollständige und rückbildungsfähige Amblyopien vorkommen. Fries berichtet zwei Fälle, in welchen auf dem einen Auge Amaurose, auf dem andern nur Amblyopie vorhanden war; in zwei Fällen trat Besserung ein nach vorausgegangener Amblyopie; in zwei weiteren nach vollständiger Amaurose; einer der letzteren ist noch dadurch ausgezeichnet, dass bei jeder Geburt und Menstruation zeitweilige Verschlechterung des Sehens auftrat. Auch in den beiden oben erwähnten, von Horstmann und im Jahresbericht veröffentlichten Fällen trat Besserung ein; im letzteren Falle war das Resultat besonders günstig, auf dem einen Auge war später vollständige, auf dem andern halbe Sehschärfe vorhanden. —

Nachdem in Vorhergehendem diejenigen Augenerkrankungen aufgezählt wurden, welche die Folge einer durch die Gravidität oder das Puerperium veranlassten Allgemeinerkrankung sind, sollen im Folgenden diejenigen Sehstörungen erwähnt werden, welche ohne eine solche Complication auftreten. Diese Fälle kann man durch Annahme einer in Folge der Schwangerschaft aufgetretenen Schwächung der Constitution zu erklären suchen; bei Schwangern findet sich nämlich immer eine hydrämische Beschaffenheit des Blutes, ferner treten oft Verdauungsstörungen

auf; diese Zustände können, wenn sie einen höhern Grad erreichen, die Grundlage von Ernährungsstörungen und somit auch von Augenaffectionen bilden. Für andere Fälle aber, in welchen ausdrücklich eine gute Constitution der Betroffenen hervorgehoben wird, kann diese Erklärung nicht zutreffend sein. Man ist hinsichtlich dieser Fälle auf den noch etwas dunkeln Zusammenhang angewiesen, in welchem Zustände des Uterus mit dem übrigen Befinden stehen, und muss annehmen, dass durch Vermittlung der Nervenbahnen vom Uterus aus wie in andern Organen so auch im Sehapparat Veränderungen veranlasst werden können.

An die zuletzt besprochenen, durch Blutverluste bedingten Sehstörungen reiht sich eine andere Gruppe an, welche mit der eben genannten einige Aehnlichkeit hat. Es tritt nämlich bei Frauen während des Säugens, manchmal auch schon während der Gravidität, einseitig oder doppelseitig Abnahme des Sehvermögens auf, manchmal in Begleitung anderer nervöser Erscheinungen; meist mit Ausgang in vollständige Erblindung; manchmal geht das Sehvermögen nicht vollständig verloren, spätere Schwangerschaften bedingen dann eine Verschlechterung desselben, oder es treten Störungen in anderen Nervengebieten auf; ophthalmoskopisch finden sich dann die Zeichen der Sehnervenatrophie oder seltener der Neuritis optica. Hieher gehören folgende Fälle:

Galezowski*) beobachtete bei einer Frau Sehnervenatrophie, welche während des Wochenbetts auftrat; periphere Gesichtsfelddefecte, keine Farben; im Harn Zucker in ziemlich grosser Menge; Galezowski betrachtet die Glykosurie als prädisponirende, das Wochenbett als Gelegenheitsursache; nach einem Jahr war das Sehvermögen noch dasselbe. — Desmarres**) berichtet von einer Frau, welche im 7. Monat der Schwangerschaft das Sehen verlor; nach 2 Jahren waren die Papillen atrophisch.

Die Mittheilung einer grösseren Anzahl von Fällen aus der

*) Recueil d'Ophth. 1873.

**) Traité des malad. des yeux III, p. 503.

englischen Literatur verdanke ich der Güte des Herrn Prof. Nagel:

Gibbon*) beobachtete Fettsucht und Amaurose, entstanden während des Säugens; nach den ersten beiden Schwangerschaften war das Sehen nur in geringem Grade gestört, nach der dritten stellte sich völlige Blindheit ein; der ophthalmoskopische Befund fehlt. Amaurose durch verlängertes Säugen verursacht, soll öfters beobachtet worden sein; von deren Zusammentreffen mit vermehrter Fettbildung während der Schwangerschaft kennt Gibbon nur noch ein Beispiel.

J. Hutchinson**) theilt folgende Fälle mit:

Fall 267. Erblindung einer 28jährigen Frau während der Lactation; Beginn der Sehstörung 6 Wochen nach der Entbindung; Papillen blass, mit dünnen Arterien.

268. 39jährige Frau; bald nach Entbindung Abnahme des Sehens; linksseitige Hemiplegie, einige Tage dauernd mit Verschlechterung des Sehens; 2 Monate später totale Erblindung für die Dauer von 2 Stunden; keine Albuminurie; stark gefüllte Netzhautgefässe; Congestion der Papille.

269 42jähr. Frau; Sehstörung links mit heftigen Kopfschmerzen und Anästhesie; bald nach einer schweren Entbindung Erblindung des linken Auges. Nach der nächsten Entbindung auch des rechten Auges, gleichfalls mit halbseitigem Kopfschmerz. Beide Sehnerven atrophisch, grauweiss, die Gefässe fast von normalem Caliber. Schon vor 22 Jahren vorübergehende Sehstörung nach der Entbindung.

270. 27j. Frau; Amaurose durch Neuritis optica; nach der 2. Entbindung hatte sich Neigung zum Erbrechen eingestellt, die 18 Monate lang währte. Während der 3. Schwangerschaft Krampfanfälle mit Verlust des Bewusstseins; kurze Anfälle von Sprachstörungen.

271. 23j. Frau; 1 Monat nach der Entbindung Erblindung des rechten Auges, dann Besserung. Atrophie der Sehnerven.

---

*) Ophth. Hosp. Rep. I, p. 262.

**) ibid. IX, p. 337.

10 Monate später noch während der Lactation bedeutende Sehstörung links nach Neuritis optica.

277. 42j. Frau; Abnahme des Sehens links im vorletzten Monat der Schwangerschaft; Besserung nach der Entbindung; Verschlechterung nach jeder weiteren Entbindung bis zur Erblindung. Der linke Sehnerv atrophisch mit dünnen Arterien, gut gefüllten Venen; das rechte Auge normal.

Lawson*) veröffentlichte einen solchen Fall:

Eine 41jährige Frau litt in der 8. Schwangerschaft an Sehstörungen, die bis zur Entbindung zunahmen, so dass Finger nicht gezählt wurden; nach der Geburt Besserung als das Säugen begann. Der gebesserte Zustand hielt 2 Jahre an. Im 2. Monat der 9. Schwangerschaft verschlechterte sich das Sehen wieder und zwar bis zur Entbindung auf den gleich niederen Stand wie früher. Nach der Entbindung erfolgte geringe Besserung, wie sie meinte, weil sie nicht im Stande war zu säugen. Nach 18½ Monaten begann die 10. Schwangerschaft, in deren zweitem Monat sich das Sehen wieder verschlechterte, diesmal viel rascher als früher, so dass in 6 Monaten das rechte Auge bereits keinen Lichtschein mehr hatte, das linke Auge auf 8 Zoll noch die Hand erkannte; die Papillen waren bläulich-weiss, die Arterien fadendünn, die Venen sehr breit. Dabei Schmerzen in Scheitel und Hinterkopf.

Ein weiterer Fall findet sich in Nagel's Abhandlung über »Behandlung der Amblyopie und Amaurose durch Strychnin« p. 77. Die betreffende Frau hatte im Jahr 1862 das 1. Kind; nachher trat Abnahme des Sehens, bald aber wieder Besserung ein. Im Jahre 1869 hatte sie das letzte Kind; bei der Geburt verlor sie ziemlich viel Blut; das Nähren des Kindes griff sie stark an, bisweilen wurde ihr schwarz vor den Augen; viel Kopfschmerz, besonders in der Stirn; allmähliche Abnahme des Sehvermögens, besonders links; links Gesichtsfelddefect oben; ophthalmoskopisch weisse Papillen, circumpapilläre Trübung, mehrere Netzhautarterien zeigen auffallend starke Schlängelung. Dieser Fall ist dadurch bemerkenswerth, dass nach Strychnin-

*) Ophth. Hosp. Rep. IV, p. 65.

behandlung Besserung eintrat. Die Sehschärfe wurde nahezu normal, der Gesichtsfelddefect hatte während der Behandlung wenigstens nicht zugenommen, die Weisse der Papillen war nicht mehr so vollständig wie früher.

Der ursächliche Zusammenhang zwischen dem Augenleiden und dem Allgemeinzustand kann, wie Hutchinson bezüglich der von ihm veröffentlichten Beobachtungen sagt, in einzelnen Fällen nicht bezweifelt werden. Dafür spricht auch der Verlauf in einzelnen Fällen: zunächst kommt es zu Amblyopie, dann tritt Stillstand ein oder Besserung, erst die nachfolgenden Geburten führen jedesmal eine weitere Abnahme des Sehvermögens herbei; oder das erstemal kommt es zu Amaurose nur auf einem Auge, während des folgenden Wochenbetts wird auch das andere Auge ergriffen; oder ein Wochenbett ist mit Sehstörungen, frühere und nachfolgende mit Complicationen in andern Nervengebieten verbunden. — Der Sitz des Leidens wird von manchen in die Gehirncentren verlegt; so nimmt Galezowski eine Apoplexie in den Vierhügeln an; Critchett*) ist der Ansicht, dass den meisten einseitigen Erblindungen schwangerer Frauen Blutungen in die Gehirncentren oder die Netzhaut zu Grunde liegen. Die Blutungen in die Netzhaut als Ursache dieser Sehstörungen sind durch den Augenspiegel ausgeschlossen. Die Ursache central anzunehmen, dagegen sprechen verschiedene Thatsachen; in einzelnen Fällen ergab die Augenspiegeluntersuchung das Vorhandensein von Neuritis optica, in den andern den Ausgang in Sehnervenatrophie, also immer das Vorhandensein einer materiellen Erkrankung des Sehnerven selbst; manchmal trat die Sehstörung nur auf einem Auge auf, während das andere vollständig intact blieb; hier kann der Sitz des Leidens nur im Sehnervenstamm des betroffenen Auges gewesen sein. Auch Prof. Nagel spricht an dem oben genannten Ort die Ansicht aus, dass eine Gruppe progressiver Amaurose ihren Ursprung hat in einem im ersten Stadium irritativen, im späteren Stadium degenerativen Process der Opticusstämme zwischen Chiasma und Bulbus ohne primäres Leiden der Centralorgane

*) Med. Times 1858, Jan 30.

des Gesichtssinnes. Wenn in einigen Fällen andere nervöse Erscheinungen daneben auftreten, so nöthigt dies nicht zur Annahme eines gemeinsamen Herdes in den Centren; denn abgesehen davon, dass in einzelnen dieser Fälle die Neuritis optica direct nachgewiesen wurde (Hutchinson, Fall 268, 270), würden aus einem solchen Herd sich alle Symptome nicht ableiten lassen. Das Auftreten verschiedener nervöser Erscheinungen beweist nur, dass bei den Betreffenden durch den Allgemeinzustand eine Disposition zu Affectionen des Nervensystems geschaffen ist, welche an verschiedenen Punkten sich äussern kann. — Welcher Art der Process im Sehnerven ist, welcher endlich zu Atrophie führt, und wodurch er in letzter Linie veranlasst wird, will ich dahingestellt sein lassen; Leber glaubt, dass diese Arten von Sehstörungen bei Schwangern und Wöchnerinnen auf gleiche Stufe zu stellen seien mit der durch acute fieberhafte Krankheiten veranlassten acuten Neuritis.

Einen Fall von acuter Erblindung nach der Geburt*), in welchem Embolie der Centralarterien diagnosticirt wurde, will ich hier anschliessen, weil nach v. Gräfe (cfr. Leber l. c., p. 810) manche Fälle einseitiger Erblindung, die unter dem ophthalmoskopischen Bilde der Embolie der Centralarterien der Netzhaut auftreten, wo aber kein Gefäss- oder Herzleiden nachweisbar ist, nicht durch Embolie, sondern durch Thrombose in Folge von retrobulbärer Neuritis zu erklären sind.

Eine Frau erblindete plötzlich 4 Tage nach der Geburt; Netzhaut anämisch, Arterien und Venen dünn; Sehnerv blass; gelber Fleck röthlich; am Herzen kein Klappenfehler; Embolie wurde angenommen, welche vielleicht durch veränderte Blutbeschaffenheit entstanden sein könnte. Später trat Netzhautablösung hinzu.

Während der Gravidität und des Wochenbetts kommen verschiedene Sehstörungen vor, welche dadurch ausgezeichnet sind, dass sie nur vorübergehend auftreten und desshalb eine günstige Prognose geben, und bei welchen der Augenspiegel

*) Centralblatt für Augenheilk. 1881, p. 230.

normale Verhältnisse oder höchstens Abnormität in der Füllung der Gefässe nachweist. Diese Fälle können desshalb in eine Gruppe zusammengestellt werden.

Bei einigen dieser Fälle trat die Amaurose plötzlich auf unter eklamptischen Anfällen; im Urin war jedoch kein Eiweiss nachzuweisen. Coccius*) berichtet 2 solche Beobachtungen. Das einemal war nur Amblyopie vorhanden; ophthalmoskopisch an der Stelle des deutlichsten Sehens eine Entzündung; Ausgang in vollständiges Verschwinden der Trübung und Sehstörung. Das anderemal war vollständige Amaurose vorhanden; ophthalmoskopisch kein Befund; Ausgang plötzliche Wiederherstellung des Sehens. Diese Fälle würden sich ebensogut den Sehstörungen durch Urämie anschliessen lassen; Leber (l. c. p. 957) ist auch geneigt, sie als urämische Sehstörungen aufzufassen, bei welchen auf der Höhe des Anfalls kein Eiweiss nachzuweissen war, wie auch bei der Scharlachnephritis der Urin auf der Höhe des Anfalls manchmal eiweissfrei gefunden wurde. Doch ist dem gegenüber daran zu erinnern, dass Eklampsie bei Schwangern ohne Nephritis nicht so selten beobachtet wird (vergl. Schröder, Geburtshilfe p. 705). Zu ihrer Erklärung modificirte Rosenstein die Traube'sche Theorie und nimmt an, dass Hydrämie während der Schwangerschaft auch ohne Albuminurie entstehe und zu Gehirnödem führe; andere glauben auf Grund der von Kussmaul und Tenner angestellten Versuche, reflectorisch angeregter Gefässkrampf veranlasse Gehirnanämie und dadurch die Convulsionen. Demnach würde auch die begleitende Amaurose nicht durch Urämie, sondern durch Gehirnödem, resp. Gehirnanämie, zu erklären sein.

Bei andern Fällen trat die Sehstörung nicht mit eklamptischen Anfällen, dagegen in Begleitung anderer Symptome auf, welche der Eklampsie nahe stehen:

Kraus, Allgem. Wiener medic. Zeitschrift 1861, p. 387: 45j. Frau; im 9. Monat der 6. Schwangerschaft Kopfschmerz; beim Erwachen Morgens Amaurose, Kopfschmerz; 2 Stunden nachher Geburt; Pupillen reactionslos, weit; Kopf heiss, tur-

*) Monatsschrift für Geburtskunde XXII, p. 276.

gescirt. Die Chorioidea mit Blut überfüllt, Glaskörper getrübt. Am 4. Tage werden Gegenstände erkannt; Abends wieder Amaurose unter Steigerung der Congestion; in den nächsten Tagen Abends das Sehen schlechter als Morgens; im Uebrigen normales Sehvermögen.

Weber, Berliner klinische Wochenschrift 1873, p. 266: 40jähr. Frau; 6 normale Geburten; nach der 7. Kopfschmerz, Flimmern vor den Augen, Funkensprühen, 6 Stunden nachher Amblyopie, 4 Stunden darauf Amaurose; starke Congestionserscheinungen zum Gehirn; 3 Tage nachher werden Umrisse von Gegenständen erkannt; 4 Wochen lang war Schwäche des Gesichts vorhanden.

Eeastlake (referirt in Zehender, Augenheilkunde II, p. 179): eine 39jährige Frau erblindete von der 2. bis 9. Geburt jedesmal 2—3 Tage nachher; partielle Bewusstlosigkeit; das Bewusstsein kehrte wieder, die Amaurose blieb 3—5 Wochen; ophthalmoskopisch kein Befund, Arterien etwas enger.

Becker-Laurich veröffentlicht in der Monatsschrift für Geburtskunde, Band XXII, p. 273, einen Fall, in welchem die Sehstörung während der Schwangerschaft auftrat und ebenfalls mit andern nervösen Erscheinungen verbunden war; doch hat man im Allgemeinen mehr den Eindruck, als ob sie auf hysterischer Grundlage beruhen würden. Es handelt sich um ein anämisches Frauenzimmer, welches erst im 22. Jahre menstruirt wurde; im 28. Jahre wurde sie plötzlich amaurotisch, es traten Convulsionen auf (damals war sie nicht schwanger); ophthalmoskopisch höhere Röthung des Augenhintergrundes; Besserung nach eingeleiteter Behandlung; später wurde sie gravida; sie glaubt, dass seit der Verheirathung und besonders seit der Conception, deren Beginn sie von einem eigenthümlichen, den ganzen Körper durchzuckenden Gefühl an datirt, das Sehen schlechter geworden sei; endlich vollständige Erblindung; den andern Tag Besserung; dann wieder Verschlechterung neben Schmerzen in Kopf, Kreuz, Oberschenkel und Oberarm; der gefallene Schnee wird von der Patientin nicht gesehen, aber in den Augen schmerzhaft empfunden; nach einigen Tagen Besserung; endlich links normale, rechts genügende Sehschärfe.

In einer weiteren Reihe von Fällen trat plötzlich die Amaurose auf, ohne von andern nervösen Erscheinungen begleitet zu sein:

Desmarres (Maladies des yeux III, p. 501) berichtet von einer 26jährigen Frau, welche im 6. Monat der Schwangerschaft plötzlich erblindete; keine Erscheinung von Gehirndruck oder Störung des Allgemeinbefindens; die Retinalgefässe etwas stärker gefüllt und geschlängelt; nach 7 Tagen kehrte das Sehen plötzlich wieder. — Ringlaud (Annales d'oculistique XIX, p. 123) berichtet einen gleichen Fall, in welchem die Erblindung plötzlich während der Geburt auftrat; doch fehlt hiebei der Augenspiegelbefund. — Ferner: Ullersperger, Klinische Monatsblätter für Augenheilkunde 1867, p. 183. 22jähr. Frau; Erstgeschwängerte; morgens beim Erwachen blind; ophthalmoskopisch normal; Pupillen weit, reactionslos; Mittags Geburt; 24 Stunden nachher wird das Tageslicht erkannt; allmählich grössere Gegenstände; am andern Tag normale Sehschärfe.

Hieher gehört vielleicht auch der schon oben bei Sehstörungen durch Ikterus erwähnte Fall von Landsberg, in welchem plötzlich bei negativem Spiegelbefund Abnahme des Sehens auftrat, welche den andern Tag wieder vollständig verschwand.

Manchmal tritt die Sehstörung in einer besonderen Form auf, der des centralen Scotoms. Galezowski*) sagt, dass dies die häufigste Form sei; alle Gegenstände erscheinen verschleiert oder selbst unsichtbar; meist sei aber das Scotom durchsichtig, so dass die Patienten selbst lesen können; es daure ziemlich lange, 2—3 Wochen, selbst den grössten Theil der Schwangerschaft. Als Beispiel führt er die Frau eines Collegen an, welche mehrere Wochen mit einem centralen Scotom behaftet war.

Mackenzie**) berichtet von einer Frau, welche im 5. Monat nur mit Mühe die Gegenstände erkannte, deren Mitte ihr dunkel erschien; die Sehstörung war plötzlich aufgetreten; 8 Tage nach der Geburt trat merkliche Besserung, 4 Wochen

*) Rec. d'ophth. 1873, p. 370.

**) Traité pratique des mal. de l'oeil. Traduction française II, p. 827.

nachher vollständige Wiederherstellung ein. — In allen Fällen war der Urin eiweissfrei.

Die vorübergehende Amblyopie während der Schwangerschaft oder im Wochenbett ohne ophthalmoskopischen Befund erklärt Galezowski aus einem Gefässkrampf der Gehirncentren; Stellwag*) glaubt, dass das pathogenetische Moment in Blutwallung liege, denn fast in allen Fällen sei die Erscheinung der Cerebralhyperämie sehr ausgesprochen gewesen; auch Desmarres nimmt Congestion als Ursache an; Arlt**) glaubt, dass diese Amaurose, besonders in den ersten Monaten der Schwangerschaft, bisweilen auf einem sympathischen Leiden des Sehnerven beruhe; Landsberg erklärt sie als Reflexamaurose und glaubt, Ernährungsstörungen können beim Zustandekommen derselben in's Gewicht fallen. Vergleicht man die oben angeführten Fälle mit einander, so lässt sich als für alle zutreffend nur so viel behaupten, dass wegen der günstigen Prognose und des meist negativen Augenspiegelbefundes eine grob materielle Erkrankung sich nicht annehmen lässt. Im Einzelnen bieten die Fälle verschiedene Abweichungen von einander; auf die Verschiedenheit hinsichtlich der Complication mit andern nervösen Symptomen wurde schon oben hingewiesen; ferner wird das einemal Vorhandensein von Congestion nach dem Kopf und Ueberfüllung der Retinalgefässe erwähnt; das anderemal im Gegentheil Anämie der Netzhautgefässe; wieder in andern Fällen war der Befund ganz normal. Die Pupillen werden theils als reactionslos und weit, theils als prompt reagirend beschrieben. Jedenfalls reicht eine der oben angegebenen Ansichten nicht zur Erklärung aller Fälle aus, sondern für einzelne scheint Congestion, für andere Anämie, wieder für andere Reflexvorgänge als Ursache angenommen werden zu können.

An diese vorübergehenden Amblyopien ohne nachweisbare Ursache reihen sich einige Beobachtungen von Hemianopsie und Flimmerscotom an.

Desmarres***) sagt, er habe öfters Frauen beobachtet,

*) Ophthalmologie vom naturwissenschaftl. Standpunkte III, 663.

**) Krankheiten des Auges III, 173.

***) Malad. des yeux III, p. 501.

welche während einer halben Stunde oder länger nur die Hälfte der Gegenstände sahen, welche sie anschauten; ophthalmoskopisch war kein Befund vorhanden; Desmarres nimmt eine nervöse Ursache an, begründet im Allgemeinzustande.

Ein Flimmerscotom während der Schwangerschaft beobachtete Schön*) bei einer 33jährigen Frau; diese litt in der Jugend an Chorea, hatte vor 10 Jahren öfters Flimmern vor den Augen und Doppeltsehen; in früheren Wochenbetten rasende Kopfschmerzen, Blendungserscheinungen, Lichtscheu. Im 3. Monat der 5. Schwangerschaft Druck auf den Scheitel, starkes Flimmern vor den Augen; Gesichtsfelddefect links innen oben, rechts aussen oben; also Erblindung im Bereich des rechten Tractus opticus. Ophthalmoskopisch Gefässe schmal, Papillen in der äusseren Hälfte etwas porcellanartig gefärbt.

Hier handelt es sich jedenfalls um centrale einseitige Affectionen, vielleicht Störung der vasomotorischen Innervation, mögen sie nun den einzelnen Tractus opticus oder dessen Ursprungsregionen betreffen.

Störung der Farbenwahrnehmung scheint während der Schwangerschaft ebenfalls vorzukommen; doch fand ich hierüber nur eine kurze Notiz in v. Gräfe's Archiv für Ophth. 1881, 2, p. 10, wonach Clemens vorübergehende Farbenblindheit während der Schwangerschaft beobachtete; auch Sous soll nach einem Bericht von Galezowski ähnliche Beobachtungen gemacht haben.

Herabsetzung des Lichtsinns kommt ebenfalls während der Schwangerschaft vor; folgende Beispiele fand ich in der Literatur veröffentlicht:

Hecker, Centralblatt f. d. medic. Wissensch. 1864, p. 157: 2 Fälle; beide erkrankten 14 Tage vor der Niederkunft an Hemeralopie; Pupille weit, reactionslos gegen Licht; in einem Fall trat im Wochenbett rasch Besserung auf, im andern waren 7 Tage nach der Geburt die Pupillen noch weit, reactionslos; das Sehen nur wenig besser. Ophth. Befund fehlt.

Küstner, Berl. klin. Wochenschr. 1875, p. 583: 29j. Frau;

*) Lehre vom Gesichtsfeld, p. 54.

im 8. Monat der 4. Schwangerschaft Abends plötzlich Hemeralopie; Pupillen reagiren träg; Urin ohne Eiweiss; 5 Tage nach der Geburt unverändert; dann wurden die Augen verbunden; nach 3 Tagen Abends nur noch das Gefühl, als sei ein dünner Schleier vor den Augen; nach weiteren 2 Tagen nicht mehr; Pupillen reagiren bei Lichteinfall. Patientin hatte die Augen vorher längere Zeit dem von einer weissen Fläche reflectirten Sonnenlicht ausgesetzt, so dass in diesem Fall ausser der Schwangerschaft auch andere Einflüsse sich geltend gemacht haben konnten.

Coccius, Monatsschrift für Geburtskunde XXII, p. 276: Gegen das Ende der 2. Schwangerschaft Hemeralopie, nach der Entbindung von selbst weichend; keine Albuminurie; keine Chorioidealhyperämie; keine Netzhauterkrankung.

Daselbst Band XXV, p. 61, ein Fall von Spengler: 26j. Frau; in der 4. Schwangerschaft Hemeralopie, plötzlich auftretend; 5 Tage lang, nach der Geburt verschwindend; keine Albuminurie; keine Ursache nachzuweisen, welche sonst Hemeralopie verursacht.

Daselbst Band XXX, p. 24, von Wachs: 3 Wochen vor der Niederkunft Hemeralopie, in der ersten Nacht nach der Entbindung Besserung, nach einigen Tagen verschwunden; die Pupillen während der Dauer weit, reactionslos.

Hecker, Centralbl. für Augenheilk. 1881, p. 296: 4 Wochen vor Auftreten eklamptischer Anfälle Hemeralopie, welche auch nachher fortbestand.

Leber in Gräfe-Sämisch, Bd. V, p. 1002, beobachtete Hemeralopie bei einer Frau, welche ihr Kind 15 Monate lang gestillt hatte.

Ein solcher Fall wurde auch in der hiesigen Augenklinik beobachtet bei einer Frau, welche im 9. Monat der 9. Schwangerschaft sich befand; während der 2. Schwangerschaft war das Sehen bei Nacht ebenfalls schlechter; die Sehstörung verschwand dann wieder; die übrigen Schwangerschaften waren normal verlaufen; früher hatte Patientin öfters entzündete Augen gehabt; seit 3 Wochen sind wieder Erscheinungen von Nachtblindheit vorhanden; anfangs weniger stark; gegenwärtig kann sich Patientin bei Nacht nicht mehr zurechtfinden. Das übrige Be-

finden ist ganz normal. Blendung durch grelles Sonnenlicht als Ursache der Hemeralopie wird in Abrede gezogen, dagegen musste sich Patientin immer mit dürftiger Kost begnügen.

Status am 19. März: beiderseits leichte Röthung der Conjunctiva palpebrarum; keine Injection des Bulbus. L. Sklerosirung der Cornea vom Rande her, besonders oben und innen unten; in der Mitte der Cornea eine verschieden intensive Trübung, überall mit Epithel bedeckt; R. das Areal der Cornea durch Sklerosirung vom Rande her eingeengt; sehr starke Trübungen der Cornea. Beiderseits Iris normal; Linse und Glaskörper durchsichtig. Der Augenspiegelbefund, von Herrn Dr. Schleich aufgenommen, war folgender: R. Farbe der Papille nicht abnorm, Form etwas unregelmässig; aussen an der Papille unregelmässige Pigmentirung; leichte, aber deutlich ausgesprochene circumpapilläre Trübung der Retina; Gefässe normal dick; Verlauf etwas geschlängelt; ein Gefäss zieht nach Bildung eines Bogens gerade nach aussen zur Macula lutea; Gegend der Macula lutea intact; Rarefaction des Pigmentepithels vorhanden; gröbere Anomalien nirgends zu sehen; keine Herdaffection; besonders ist in der äussersten Peripherie keine Abnormität zu constatiren. Links sind die gleichen Verhältnisse im Augenhintergrunde vorhanden.

$$\text{R. S} = \frac{5}{6}; \text{ L. S} = \frac{5}{24} - \frac{5}{18}.$$

Gesichtsfeld für Weiss nicht eingeschränkt, für Farben stark eingeschränkt, und zwar wurde von aussen nach innen fortschreitend zuerst roth, dann gelb, dann blau, dann grün erkannt. Lichtsinn bedeutend herabgesetzt. Patientin wollte sich nicht in die Klinik aufnehmen lassen, hat sich seither auch nicht wieder in der Ambulanz vorgestellt, so dass Beobachtungen über den weiteren Verlauf der Affection fehlen.

Der ursächliche Zusammenhang zwischen der Hemeralopie und der Schwangerschaft kann für einzelne Fälle, in welchen die Entbindung rasche Besserung im Gefolge hatte, nicht bestritten werden. Bemerkenswerth ist, dass die Pupillarreaction jedesmal mit Ausnahme des hier beobachteten Falles aufgehoben war. Was den Sitz des Leidens anbelangt, so könnte

man ihn in die Fasern des Sehnerven oder die Retina verlegen; letztere Annahme hat jedenfalls die grössere Wahrscheinlichkeit; es handelt sich wohl um eine verminderte Empfindlichkeit der lichtempfindenden Retinaschicht; diese ist vielleicht durch Ernährungsstörungen bedingt. Hecker*) hält ebenfalls eine Ernährungsstörung der Netzhaut für die Ursache der Hemeralopie; gegen die Ansicht Litzmann's, sie sei durch Albuminurie bedingt, spricht die Thatsache, dass in keinem der obigen Fälle, in welchem auf Eiweiss im Urin untersucht wurde, dies nachgewiesen werden konnte. Wachs hält die Hemeralopie bei Schwangern für eine Folge des mysteriösen Consenses zwischen den Uterin- und Sinnesnerven und stellt sie auf gleiche Linie mit andern nervösen Erscheinungen, welche bei Schwangern beobachtet werden, mit Amblyopien, Schwerhörigkeit, acustischen Hallucinationen, Empfindlichkeit gegen Gerüche; ebenso glaubt Spengler, dass die Hemeralopie in einer Umstimmung des Nervenlebens begründet sei, welche in der Gravidität zu verändertem Geistes- und Gemüthszustand, schmerzhaften Empfindungen aller Art, Schlaflosigkeit, Schlafsucht und anderen Störungen im Nervensystem Veranlassung gebe.

Hier lässt sich ein Fall von Glaucom anschliessen, welchen Landsberg im Archiv für Ophth. XXIV, 1, 195, veröffentlichte und als Reflexglaucom erklärte.

Eine 23jährige Person hatte vor und während der ersten Entbindung Krämpfe; links trat Amaurose auf, welche im Puerperium sich wieder zurückbildete; im Beginn der neuen Schwangerschaft links Zeichen des Glaucoms; Iridektomie; Drucksteigerung, Excavation, Sehstörung geht zurück, Schmerzen bleiben; Intermittens, welche nachher auftrat, und die Schmerzen wurden durch Chinin beseitigt; nach einigen Tagen kehrten die Schmerzen wieder, keine Spannungsveränderung, keine Injection; zweite Iridektomie; Schmerzen dauern fort; später kehrte der Lichtschein auf einige Wochen wieder; dann trat auf dem rechten Auge Abnahme des Sehens, progressive Amblyopie, Gesichtsfeldein-

---

*) Klinik der Geburtskunde II.

schränkung auf, zugleich mit Sensibilitätstörungen des Kopfes und rechten Beins; diese Erscheinungen verschwanden wieder. Nach der Entbindung werden links Finger gezählt, die Schmerzen verschwanden. Eine Entzündung im Bereich des Sexualapparats hatte Verschlimmerung, Rückbildung derselben wieder Besserung im Gefolge. Nach einem Vierteljahr wurde das linke Auge wegen Recidivs der Schmerzen enucleirt; nachher hysterische Krämpfe und Erbrechen; rechts Reizerscheinungen, am 4. Tage Amaurose; nach 8 Tagen wieder plötzlich gutes Sehvermögen. Landsberg glaubt, die Abhängigkeit der Augenaffection von der Schwangerschaft werde bewiesen durch die Besserung, welche nach der Entbindung eintrat, und durch die Abhängigkeit von der puerperalen Entzündung. Die Amaurose ist nach ihm zu trennen von den Erscheinungen des Glaucoms und der Trigeminusneuralgie, weil sie schon früher zeitweise vorhanden war und später auch auf dem linken Auge auftrat ohne Glaucom; allerdings haben beide ihren Endgrund in einer gemeinsamen Quelle. Zur Erklärung des Glaucoms nimmt Landsberg nicht Circulationsstörung an, sondern eine in Folge schlechter Ernährung vorhandene erhöhte Reflexerregbarkeit.

Manche Fälle von Sehstörungen, welche während des Säugens auftreten, beruhen auf Accomodationsparese. Desmarres*) sagt: »Ich habe eine grosse Anzahl von Personen beobachtet, welchen es lange Zeit nach der Entbindung unmöglich war, zu lesen oder zu nähen, den einen eine oder zwei Stunden, den andern nur einige Minuten.« Hutchinson**) sagt, Sehstörung während der Lactation beruhe oft auf Hyperopie; nur während der durch das Säugen veranlassten Schwäche biete die Accomodation Schwierigkeit, welche nicht mit Retinalleiden zu verwechseln sei. Die Accomodationsparese ist auf eine mangelhafte Ernährung des Ciliarmuskels zurückzuführen, zu welcher die Lactation Veranlassung wird, ebenso wie sie nach manchen acuten Krankheiten auftritt.

*) Traité des mal. des yeux, p. 505.

**) Ophth. Hosp. Rep. VII, p. 38.

In einzelnen Fällen scheint Gravidität zu Anomalien der Gefässe des Auges und dadurch zu Affectionen derselben Veranlassung gegeben zu haben.

Galezowski (Recueil d'oph. 1873) berichtet einen Fall von hämorrhagischem Glaucom. Ein Mädchen von 25 Jahren erhielt im 5. Monat der Schwangerschaft einen Schlag auf das Auge, danach Sehstörung, welche bald wieder verschwand; 8 Tage nachher erneute Trübung und Schmerzen; bei der Untersuchung nach etwa weiteren 14 Tagen Ciliar- und Skleralinjection; Pupille weit, reactionslos, starkes Hyphäma, Glaskörpertrübung, Drucksteigerung, heftige Schmerzanfälle in der Gegend des Auges, Sehstörung; Linderung auf Ansetzen von Blutegeln; nach einigen Wochen, Mitte März, ganze Kammer voll Blut; Paracentese; Ende der Woche neuer Blutaustritt; in 3 Wochen 4mal Paracentese; anfangs Mai kaum Lichtschein; 20. Juni Entbindung, von da an Besserung, Resorption des Blutergusses; Ausgang in vollständige Heilung. Nach Galezowski handelt es sich um Bildung eines aneurysmatischen Sackes nach Gefässzerreissung in der Iris; der Sack zerriss wiederholt und veranlasste so das Hyphäma; der Schlag allein wäre nicht im Stande gewesen, so intensive glaucomatöse Symptome hervorzubringen, welche sich bis zur Entbindung hinzogen, wenn nicht die Schwangerschaft eine Disposition gegeben hätte.

Eine Frau mit Glaskörperblutungen, welche während der Schwangerschaft aufgetreten waren, kam in der hiesigen Augenklinik zur Beobachtung. Th. St., 27 Jahre alt, litt im 15. Jahr an Chlorose; sonst war sie nie krank; 4 Kinder, welche sie geboren, sind gesund; sah früher stets gut; im Juni 1881 bemerkte sie einen Nebel vor dem rechten Auge; seit Anfangs Juli ist dasselbe vollständig erblindet; Mitte Juli kam Patientin nieder; Geburt und Wochenbett verliefen normal; doch hat Patientin über häufiges Frieren, Schwitzen, Appetitlosigkeit, Müdigkeit zu klagen. Anfangs August trat plötzlich auf dem linken Auge eine ganz bedeutende Herabsetzung des Sehvermögens ein. Status bei der Aufnahme am 23. August 1881: Patientin ist sehr entkräftet, hat ein anämisches Aussehen; am Tag der Aufnahme Abends Temperatur 40,2 in der Achselhöhle;

am andern Tage Mittags 38,3, Abends 38,5; von da an immer normale Temperatur, nie über 38; keine lokalen Veränderungen von Seite der Lungen, des Herzens, der Unterleibsorgane.

Rechts Pupille weiter als links, reagirt sehr träg auf Lichteinfall in's rechte Auge, prompt synergisch mit der andern; Iris normal; Cornea klar; Linse stärker Licht reflectirend; auf der hintern Linsenkapsel verschiedene unregelmässige trübe Auflagerungen, die mit focaler Beleuchtung deutlich zu sehen sind; ausserdem ist mit focaler Beleuchtung zu constatiren, dass in der vordern Partie des Glaskörpers unregelmässige Trübungen vorhanden sind; mit dem Augenspiegel erhält man nur bei gewissen Stellungen und nur zeitweise äusserst schwachen rothen Reflex; der Wechsel des Reflexes lässt auf bedeutende bewegliche Glaskörpertrübungen schliessen; Spannung normal.

Links äusserlich normale Verhältnisse; Cornea, Iris, Linse normal; Pupillen reagiren prompt; zahlreiche bewegliche Glaskörpertrübungen in Form von Flecken und Membranen; vom Augenhintergrunde ist nach keiner Richtang ein deutliches Bild zu bekommen; die Gegend der Papille ist nur als hellere Partie zu erkennen; an einzelnen Stellen, wo Gefässe zu sehen sind, sind sie dicker als normal, etwas geschlängelt; sie zeigen in ihrer Umgebung manchmal grössere und kleinere Apoplexien; soweit die Verhältnisse zu überschauen, scheint eine Netzhautablösung nirgends vorhanden.

R. Spuren von Lichtschein; L. $\Delta \frac{5}{36}$; Gesichtsfeld intact.

Diagnose: Hämorrhagien in Retina und Corpus vitreum. Therapie: Bettruhe, kräftige Diät; unguent. ciner. 2,0 pro die; Blutentziehung.

2. IX. R. Lichtschein entschieden besser; rother Reflex vom Augenhintergrunde deutlicher. L. $\Delta \frac{5}{24}$; Trübung des Glaskörpers nicht mehr so intensiv; Gegend der Papille sicherer zu erkennen; frische Blutungen scheinen nicht entstanden zu sein.

6. IX. L. $\Delta \frac{5}{12} - \frac{5}{9}$; alle Farben erkannt; täglich Diaphorese.

13. IX. L. $\Delta \frac{5}{24} - \frac{5}{18}$; Patientin hat diesen Morgen selbst die Verschlechterung bemerkt. In den nächsten Tagen bis zum 20. IX. weitere Verschlechterung; Trübung besonders in den vorderen Partien des Glaskörpers viel bedeutender; in der Peripherie sind neue Blutungen hinzugetreten; von der Papille nichts mehr zu sehen; nur noch an wenigen Stellen vom Augenhintergrunde etwas zu erkennen; Diaphorese ausgesetzt.

20. IX. L. $\Delta \frac{3}{60}$; mit unguent. ciner. ausgesetzt.

22. IX. L. $\Delta \frac{5}{36}$; alle Farben; Medien etwas klarer.

30. IX.—6. X. L. S $\frac{5}{60}$.

7. X. L. $\frac{2}{60}$; objectiv status idem.

15. X. L. $\Delta \frac{5}{60}$; alle Farben; Gesichtsfeld intact.

Von da an beständige Abnahme; 29. X. Finger auf 2—3 m. excentrisch; Trübung hat noch etwas zugenommen; bei geradeaus gerichtetem Blick erhält man von vorn keinen rothen Reflex mehr; dagegen von den Seiten, besonders von innen, noch ziemlich deutliches Bild vom Augenhintergrunde, wo die Blutungen eher vermehrt scheinen.

1.—2. XI. Entschiedene Zunahme der Glaskörpertrübung links, Finger auf $^1/_2$ m.; R. Aufhellung, Handbewegungen. Therapie: Druckverband, Ruhelage.

3.—10. XI. R. stat. id.; L. Finger auf 1 m.

10.—21. XI. R. und L. stat. idem.

1. XII. R. Handbewegungen; L. keine Gesichtsfeldeinschränkung, Finger auf $1^1/_2$ m.; nur nach oben aussen und innen unten noch rother Reflex vom Augenhintergrunde. Therapie: Secale cornutum. Am 6. XII. wurde Patientin entlassen.

Im März 1882 erhielt ich die Nachricht, dass nach der Ankunft zu Hause weitere Verschlechterung eingetreten sei; seither sei keine Besserung mehr erfolgt.

In diesem Falle ist auf dem rechten Auge während der

Schwangerschaft durch Glaskörperblutungen das Sehvermögen bis auf die Wahrnehmung von Handbewegungen herabgemindert worden und auf diesem Zustande verblieben; Links trat die Abnahme in Folge von Glaskörperblutungen ebenfalls während der Schwangerschaft auf, nach der Entbindung trat kein Stillstand ein, sondern die Verschlechterung nahm mit zeitweilig eintretenden Besserungen ihren Fortgang, so dass endlich nur noch Finger in nächster Nähe erkannt wurden. Ob ausser dem zeitlichen Zusammentreffen zwischen der Augenaffection und der Schwangerschaft und dem Puerperium noch ein näherer Zusammenhang existirt, kann nicht mit Sicherheit behauptet werden. Erwähnt sei noch, dass im Urin kein Eiweiss vorhanden war und Patientin ihr Kind nicht stillte.

Von Netzhautblutungen während der Schwangerschaft wird in einigen Fällen berichtet.

Von Wernicke und Küstner ist in der Berl. klin. Wochenschr. 1873, Nr. 28, ein Fall beschrieben: Eine Frau erkrankte 3 Tage nach der Entbindung an Manie; ophthalmoskopisch: Papille blass; Netzhauttrübung; strichförmige und unregelmässige, grosse, beerenförmige, an Venen sitzende Netzhautblutungen mit hellem Centrum; Hautblutungen; nach 6 Tagen starb die Frau; die Autopsie ergab wenig Aufklärung.

Nach einem Bericht von Galezowski*) hat Desmarres mehr oder weniger zahlreiche Apoplexien in der Retina auf einem oder beiden Augen bei schwangern Frauen beobachtet.

Critchett erklärt die Fälle einseitiger Erblindung schwangerer Frauen aus Blutungen auf oder hinter der Netzhaut (cf. oben); ob er selbst wirklich solche Fälle beobachtete, lässt sich aus dieser Notiz, welche sich bei Leber (l. c. 558) findet, nicht ersehen.

Die Bildung miliarer Aneurysmen beobachtete Galezowski (Recueil etc. 1873) bei einer Frau während der Gravidität; diese war schwanger im 3. Monat, erhielt mit einem Schlüssel einen Schlag auf's Auge; anfangs sah sie schwarze und helle Punkte vor dem Auge, nach 15 Tagen war sie auf

*) Traité iconographique d'ophthalmoscopie.

dem Auge erblindet. Ophthalmoskopisch: seröse Infiltration des centralen Theils der Retina; Gefässe geschlängelt; nach 8 Tagen Netzhautablösung an Stelle der infiltrirten Partie; nach 4 Wochen längs der Arterien runde, stecknadelkopfgrosse, auf Druck sich verkleinernde Ausbuchtungen, von Galezowski für miliäre Aneurysmen gehalten. Er sagt, bei andern Verletzungen beobachte man nichts Aehnliches, desshalb müsse in diesem Falle die Schwangerschaft eine besondere Disposition geschaffen haben.

In Folge lange fortgesetzten Säugens sollen entzündliche Affectionen des Auges häufig vorkommen; nach Förster (Gräfe-Sämisch Bd. VII, p. 102) sind es catarrhalische und phlyktänulöse Bindehautentzündungen, circumscripte und vasculäre Hornhautentzündungen, auch wohl leichte Iritiden, welche schwer oder gar nicht weichen, so lange die Frauen weiter stillen, sich aber nach Absetzen des Kindes und Besserung der Constitution leicht beseitigen lassen. Nasse*) beschreibt eine Keratitisform, welche in besonderer Beziehung zum Säuggeschäft stehen soll; zunächst soll Conjunctivitis auftreten, dann ein Geschwür, welches stets die Mitte der Hornhaut einnimmt und zu Hypopyon führen kann; an eine bestimmte Jahreszeit ist das Auftreten nicht gebunden; ältere Frauen, welche schon einmal geboren haben, werden häufiger befallen; immer geht dem Uebel Mattigkeit und Abmagerung voran; bei passender Behandlung geht die Keratitis rasch vorüber. Weder ein einzelnes dieser Symptome noch ihre Gesammtheit berechtigt, wie ich glaube, zur Aufstellung einer besonderen Form von Keratitis; auch wenn man die 7 von Nasse angeführten Fälle betrachtet, hat man nicht den Eindruck, es handle sich um eine eitrige Keratitis, welche von den sonst auftretenden Formen verschieden wäre. Immerhin mag im einzelnen Falle hier und auch sonst die Schwangerschaft oder Lactation die Augenentzündung veranlasst haben; denn diese entstehen ja gerne auf dem Boden von allgemeinen Ernährungsstörungen, und so mögen auch die genannten Zustände, wenn sie eine Schwächung der Constitution

*) Ammon's Monatschrift für Medicin, Augenheilk. und Chirurgie III, p. 622.

mit sich führen, Augenentzündungen verursachen. Dagegen wird man die Lactation wohl nicht als Ursache beschuldigen dürfen in einem Falle, welchen Hutchinson*) beobachtete, welcher die durch das Säugen hervorgerufene Schwäche als Ursache doppelseitiger Keratitis betrachtet bei deutlich ausgesprochener syphilitischer Kachexie. Affectionen der Thränenwege will Galezowski (Recueil d'ophth. 1873, p. 435) oft beobachtet haben; meist 3—4 Tage nach der Entbindung; immer nur auf dem linken Auge, mit Ausgang in Dacryocystoblennorrhoe; er glaubt, dieselben entstehen durch Contraction der Muskulatur des Thränennasencanals bei Verarbeitung der Wehen, eine Erklärung, welche wenig Beifall finden dürfte.

Die Reihe der Augenaffectionen, welche während der Gravidität und im Puerperium beobachtet wurden, ist demnach keine kleine. Der ursächliche Zusammenhang ist in vielen Fällen evident; in andern dagegen können Zweifel obwalten über das Begründetsein der Augenaffection im Allgemeinzustande oder wenigstens über die Art und Weise, wie sie daraus zu erklären ist. Dies gilt besonders für die im zweiten Abschnitt aufgeführten Fälle, welche nicht durch eine durch Gravidität und Puerperium hervorgerufene Erkrankung bedingt sind. Die Lösung der diesbezüglichen Fragen ist erst auf Grund weiterer genauer Beobachtungen möglich; möge durch vorliegende Arbeit eine Anregung hiezu gegeben sein!

*) Ophth. Hosp. Rep. II, p. 63.

Die Augen hundertundfünfzig neugeborener Kinder ophthalmoskopisch untersucht

von

Dr. **Schleich,**
Privatdocent der Augenheilkunde und Assistenzarzt an der ophthalmologischen Klinik in Tübingen.

In einer statistischen Bearbeitung der in der Tübinger Klinik zur Beobachtung gekommenen Fälle von Myopie [1]) habe ich hervorgehoben, dass unter den vielen in der Klinik behandelten und untersuchten Kindern der ersten Lebensjahre, besonders auch unter den Neugeborenen in keinem einzigen Falle myopische Refraktion sich fand. Sehr häufig begegnet man in Arbeiten über Myopie detaillirten Mittheilungen über Fälle von »angeborener Myopie«, die bei älteren Individuen beobachtet worden sind. Es sind sogar gewisse bestimmte Merkmale für angeborene Myopie aufgestellt worden, mit Hilfe deren im einzelnen Falle die Myopie als eine angeborene oder erworbene leicht und sicher zu erkennen sei, und doch finden sich genaue und zuverlässige Angaben über Fälle von Myopie, die bei Neugeborenen oder in den ersten Lebensjahren beobachtet worden sind, abgesehen von einigen weiter unten zu besprechenden Mittheilungen über diesen Gegenstand, nirgends in der Litteratur. Alle diese Angaben über angeborene Myopie beziehen sich auf anamnestische Daten der Patienten, oder auch auf Vermuthungen der Untersucher, die in einer so wichtigen Frage wie der vorliegenden nimmermehr als stichhaltig zur Entscheidung der-

---

1) Klinisch-statistische Beiträge zur Lehre von der Myopie von Dr. Schleich. Nagel, Mittheilungen Bd. I. Heft 3.

selben herangezogen werden können. Die meisten der Fälle von sogenannter »angeborener Myopie« fanden sich bei Personen, deren Eltern ebenfalls und zwar meist in hohem Grade myopisch waren und die eben wohl in dem ersten Lebensjahrzehnt die Myopie erworben haben, sich der Zeit also, wo sie noch nicht myopisch waren, nicht mehr erinnern. In keinem einzigen dieser Fälle ist die Myopie als angeboren von einem Fachmann constatirt und ebenso wenig sind die für Myopie charakteristischen Veränderungen des Augengrundes in einem übrigens gesunden Auge eines Neugeborenen gefunden worden.

Was die oben genannten Mittheilungen anbelangt, so hat E. v. Jäger [1]) bei seinen Untersuchungen neugeborener Kinder in einem Alter bis zu 16 Tagen 78% Myopen gefunden und haben die Untersuchungen Ely's [2]) bei einer Untersuchungsreihe von 100 Augen Neugeborener 11mal, bei einer zweiten Reihe von 49 Augen 16mal (33%) myopische Einstellung ergeben. Nach einer Mittheilung Horstmann's [3]) fand dieser unter 40 Kinderaugen nur 4 Myopen d. h. 10%.

Da nun meine Beobachtungen, die auch Herr Prof. Dr. Nagel bestätigt, sowohl mit den obengenannten Angaben als auch mit den Resultaten der genannten Untersucher keineswegs übereinstimmen und sodann die letzteren selbst unter sich so sehr differiren und vieles Detail unberücksichtigt lassen, so habe ich es bei der Wichtigkeit dieses Gegenstandes für die Lehre der Myopie unternommen, die Augen aller in der Tübinger geburtshilflichen Klinik in einem bestimmten Zeitraume geborenen Kinder in einem Alter bis zu 8 Tagen nach der genannten Richtung hin zu untersuchen. Ehe diese Arbeit zu einem vorläufigen Abschluss gebracht werden konnte, erschien der von Dr. L. Königstein in der k. k. Gesellschaft der Aerzte in Wien im Mai 1881 gehaltene Vortrag über »Unter-

1) Ueber die Einstellungen des dioptrischen Apparats. Wien 1861.

2) Beobachtungen mit dem Augenspiegel bezüglich der Refraktion Neugeborener von Eduard T. Ely. Archiv für Augenheilkunde Bd. IX. 1880. p. 431.

3) Horstmann, Die Refraktion der Neugeborenen. Tageblatt der Naturforscherversammlung in Danzig 1880. p. 356.

suchungen an den Augen neugeborener Kinder« [1]).

Die Resultate Königstein's stimmen mit den meinigen im Wesentlichen vollständig überein.

Im Nachfolgenden sind die Resultate der Untersuchung der Augen von 150 Kindern enthalten, die in den ersten 8 Lebenstagen derselben von mir vorgenommen wurde [2]).

Auf die Schwierigkeiten derartiger Untersuchungen, die übrigens keineswegs zu überschätzen sind, sei nur kurz aufmerksam gemacht. Nachdem ich mich anfangs lange abgequält hatte, bei enger nicht erweiterter Pupille die erste Untersuchung, die zweite endgiltige erst, nachdem einige Stunden vorher ein oder mehrere Tropfen einer ½ % Atropinlösung eingeträufelt, eventuell dies auch bei unvollständiger Mydriasis mehreremal wiederholt wurde, vorzunehmen, untersuchte ich später mit Rücksicht auf die bei der ersten Untersuchung ohne Atropin erhaltenen unsicheren und schwankenden Resultate immer nur nach maximaler Atropinwirkung. Nur in wenigen Fällen war die Pupille nicht so erweitert, dass von dieser Seite der Untersuchung Schwierigkeiten bereitet wurden. Das Kind war bei der Untersuchung gut in Kissen eingebunden und wurde nöthigenfalls dessen Kopf von einem Gehilfen gehalten, der auch bei der Untersuchung im umgekehrten Bilde, wenn nöthig, das obere Lid in die Höhe hob, was bei der Untersuchung im aufrechten Bilde von mir besorgt wurde. Ganz besonders nöthig ist es, darauf sorgfältig zu achten, dass kein Druck auf den Augapfel ausgeübt wird, der natürlich die wahren Verhältnisse betreffs Refraktion, Verhalten des Augengrundes, besonders auch was die Farbe und Blutfüllung anbelangt, sehr erheblich alteriren würde, was sich leicht constatiren lässt. Bis man sich auf die Untersuchung gut eingeübt hat, braucht man immerhin einige Zeit und Geduld.

Die erstmalige Untersuchung der Kinderaugen wurde verschieden lange Zeit nach der Geburt vorgenommen, bei den

1) Wiener medicinische Jahrbücher, Jahrgang 1881. p. 47 u. flgd.

2) Seit Beendigung dieser Arbeit habe ich die Augen einer weiteren kleineren Anzahl Neugeborener untersucht und erhielt nur die Bestätigung des nachstehend Mitgetheilten.

meisten derselben nach einigen Tagen wiederholt. Die mitgetheilten Resultate beziehen sich immer, wenn nicht ausdrücklich anderes bemerkt ist, auf den Befund bei der ersten Untersuchung.

Von den 150 untersuchten Kindern waren bei der erstmaligen Untersuchung

4	Kinder	bis 2	Stunden	alt,
8	»	2—6	»	»
18	»	6—12	»	»
20	»	12—18	»	»
33	»	18—24	»	»
24	»	1—1½	Tage	»
23	»	1½—2	»	»
20	»	2—8	»	»

Abgesehen von leichten oberflächlichen Verletzungen der Haut, in einzelnen Fällen durch Anlegen der Zange verursacht, ist über die Umgebung der Augen nichts zu bemerken, insbesondere sind keinerlei angeborene Anomalieen beobachtet worden.

Die Lider zeigten manchmal leichte ödematöse Schwellung. In vielen Fällen bestand eine ganz leichte Conjunctivalhyperämie, in keinem Falle Blennorrhoe, welch' letztere, seit der Anwendung von Höllensteinlösung unmittelbar nach der Geburt, in der hiesigen geburtshilflichen Klinik nicht mehr vorkam, zum Unterschied von dem nicht seltenen Vorkommen der genannten Affektion vor Anwendung dieser Massregel.

Einigemal fanden sich leichte Ecchymosen der Conjunctiva. Nur selten erschwerten auf der Cornea befindliche Schleimflocken die Untersuchung. Eine häufig sich findende leichte diffuse grauliche Trübung der Cornea verschwand meist nach einigen Tagen, und nur bei drei Kindern war dieselbe so erheblich, dass dadurch die Untersuchung etwas behindert war. Bei zweien derselben, reifen Kindern, verschwand in den ersten 10 Lebenstagen diese Trübung allmählich; bei dem dritten, einem unreifen Kinde mit einem Gewicht von 1690 Gr., nahm die Trübung bis zu dem zwei Tage nach der Geburt an allgemeiner Körperschwäche erfolgten Tode zu. In einem Falle endlich wurde bei einem sonst ganz normalen Kinde am ersten

Lebenstage ein kleines übrigens rasch heilendes Geschwür mit graulichemGrunde bemerkt, das möglicherweise in Folge einer leichten Verletzung entstanden war.

Die im Allgemeinen bei Neugeborenen etwas flache vordere Kammer zeigte übrigens normale Verhältnisse. Nur in einem Falle fand sich bei einem mit der Zange extrahirten Kinde, an dessen linkem Auge später Blutungen in der Retina constatirt werden konnten, ein Hyphäma und nach der rasch erfolgten Resorption des Hyphäma eine leichte Iritis und Blutung in die Retina und den Glaskörper. Nach 9 Tagen war unter Anwendung von Atropin die Iritis geheilt, die Blutungen in der Retina resorbirt und die Medien klar. Diese Affektion war offenbar die Folge einer bei der Geburt stattgehabten Verletzung durch die Zange, wofür auch die leichte Hautschürfung in der Nachbarschaft des Auges spricht.

Betreffs der Farbe der Iris stimme ich mit den Angaben Königstein's überein, der alle Nüancen von licht- oder blaugrau bis braun beobachtet hat. Ueber das Vorkommen von Resten der Pupillarmembran kann ich folgendes mittheilen. Ich habe dieselben an den 300 Augen 13mal beobachtet, glaube übrigens, dass diese Anomalie in der That sich viel häufiger findet. Die in der Pupille ausgespannten Fäden sind zum Theil so ausserordentlich zart und fein, dass sie mit unbewaffnetem Auge wohl übersehen werden können. Im durchfallenden Lichte sind sie meist leichter zu erkennen als bei fokaler Beleuchtung. Bei 6 Kindern fand sich diese Anomalie beiderseits, bei einem Kinde nur auf einem Auge; bei 7 Augen waren nur einige wenige feine Fädchen zu sehen, während bei 6 Augen über die ganze Pupille ein aus feineren und etwas dickeren Fädchen bestehendes Netz ausgespannt war. Die betreffenden Kinder waren mit nur zwei Ausnahmen vollständig reif und ausgetragen; die beiden letzteren hatten ein Gewicht von nur 2640 Gr. resp. 2100 Gr.

Das Durchschnittsgewicht aller Kinder mit Pupillarmembran betrug 3395 Gr., und war höher als das Durchschnittsgewicht aller Untersuchten.

Linse und Glaskörper ergaben sich bei der Untersuchung

als vollständig durchsichtig, mit Ausnahme des obengenannten Falles und weniger anderer, bei denen die Blutung in den Glaskörper hineinragte.

Neben den weiter unten genauer zu besprechenden, häufig constatirten pathologischen Veränderungen des Augengrundes der Neugeborenen zeigte derselbe vielfache individuelle physiologische Verschiedenheiten, die im Ganzen keine wesentlichen Abweichungen von den betreffenden Verhältnissen beim Erwachsenen darstellen. Die Form der Papille ist in den meisten Fällen fast kreisrund, nur wenig in der senkrechten Axe etwas länger als in der queren. In einzelnen Fällen konnte eine stärkere Verschmälerung im queren Durchmesser constatirt werden, wobei dann am äussern Rande der Papille ein schmaler Pigmentsaum und meist daran ein schmaler heller Ansatz zu finden war.

Die Farbe der Papille ist blass röthlich; die von Jäger und Königstein hervorgehobene entschieden blaugraue Färbung fand ich nicht sehr ausgesprochen; ich lege übrigens auf diesen Unterschied keinen besonderen Werth. Hiebei dürfte die Art und die Stärke der Beleuchtung von Bedeutung sein, wesshalb auch angeführt sein mag, dass meine Untersuchungen bei Gaslicht gemacht sind. Kapilläre Röthung und Hyperämie fand ich in keinem Falle mit übrigens normalen Verhältnissen und nur in sehr wenigen Fällen eine auffallend blasse Färbung. Während gewöhnlich das Detail sehr scharf, besonders auch die etwas spärlichen feineren Gefässe sehr deutlich zu erkennen sind, war nur selten die Papille entschieden getrübt (s. u.). Die scharfe Grenze der Papille ist in vielen Fällen durch eine mehr oder weniger dicke Pigmentlinie bezeichnet.

Die gröbere Anordnung der Gefässe, die Art der Theilung weicht nicht von dem Verhalten beim Erwachsenen ab. Die Ursprungsstelle der Gefässe ist fast immer genau central, bei Verschmälerung der Papille nur selten wenig seitlich nach innen verschoben. In einem Falle war die Theilungsstelle nicht zu sehen und traten die grösseren Arterien- und Venenzweige zwischen Rand und Centrum der Papille auf, ohne dass übrigens anderweitig anomale Verhältnisse irgend welcher Art nachzu-

weisen gewesen wären. Kleinere partielle, rundliche, centrale Excavationen mit gewöhnlich nicht steilem Rande und etwas hellerer Farbe fanden sich sehr häufig, viel seltener grössere solche, und nur in zwei Fällen sehr ausgedehnte, fast bis an den Rand reichende, ebenfalls nicht sehr steile Excavationen.

Der schon wiederholt genannte Pigmentsaum fand sich in der Mehrzahl der Fälle; häufiger nur an der temporalen Seite der Papille, erstreckt er sich nicht selten auch um die ganze Papille herum, zeigt übrigens in letzteren Fällen eine etwa die Dicke eines Hauptvenenstammes kaum überschreitende Breite. Anstatt desselben findet sich manchmal auch unregelmässige Pigmentanhäufung am temporalen Rande. In Fällen, wo auch im übrigen Augengrunde auffallende Pigmentarmuth nachzuweisen war, war die Grenze zwischen Papille und Chorioidea nicht durch einen solchen Pigmentsaum bezeichnet.

Häufig wurde die der temporalen Seite der Papille angrenzende Partie des Augengrundes in schmaler Ausdehnung, meist ohne scharfe Begrenzung, etwas heller gefunden. In wenigen Fällen war diese helle Partie rings um die Papille und nur einigemal allein an der innern Seite zu sehen. Ueber das Wesen dieses Befundes ist vorläufig nur soviel zu bemerken, dass dieselbe nicht als Sichelbildung im Sinne einer Retraction der Choroidea, die überhaupt in keinem der untersuchten Augen sich fand, aufgefasst werden kann, vielmehr wahrscheinlich durch eine (möglicherweise später verschwindende) Pigmentarmut der Epithelzellen der Retina zu erklären ist.

Besonders hervorzuheben ist noch, dass auch in keinem einzigen Falle eine Sichel nach unten gefunden worden ist, die fast allgemein für angeboren gehalten wird. Bei dem nicht allzu seltenen Vorkommen von Sichelbildung nach unten in den Augen erwachsener Individuen ist der Mangel derselben bei den von mir untersuchten weit über 300 Augen Neugeborener immerhin auffallend und geeignet, in die genannte Annahme wenigstens bis auf Weiteres einige Zweifel zu setzen.

Der Augengrund ist ohne Ausnahme heller und pigmentärmer als bei Erwachsenen, oft sind die Chorioidealgefässe deutlich zu erkennen und die Intervaskularräume sehr hell,

ähnlich den Verhältnissen, wie sie der Augengrund hellblonder Individuen darbietet. Im besonders pigmentarmen Augengrunde ist die Nachbarschaft der Papille noch heller, als die weitere Umgebung.

Die Gegend der Macula lutea ist mehr gleichmässig und etwas dunkler roth gefärbt, selten auffallend pigmentirt. Die Fovea centralis selbst konnte ich in nur sehr wenigen Fällen erkennen bei Kindern, die durch ihr ungewöhnlich ruhiges Verhalten eine recht genaue und detaillirte Untersuchung gestatteten. Die bei älteren Kindern so häufig sich findenden Reflexe in der Retina und in der Gegend der Macula lutea fehlten vollständig. Mehr gegen die Peripherie hin weicht die rothe Farbe einer grauröthlichen und in der äussersten Peripherie einer ausgesprochen graulichen Färbung, wobei die Details der Chorioidea nicht mehr, wohl aber die Retinalgefässe noch sehr deutlich zu erkennen sind. Betreffs der letzteren sei bemerkt, dass Arterien und Venen durch die Verschiedenheit in Dicke und Farbe sicher zu unterscheiden sind; der Reflexstreif der Arterien ist nicht so auffallend, wie bei Erwachsenen. Deutlicher Venenpuls an den Hauptästen der Centralvene wurde hin und wieder beobachtet.

Schon leichter Druck auf den Augapfel verändert die beschriebenen Verhältnisse sehr bedeutend. Die Arterien werden dünner und blutleer, die Venen etwas dicker; Venenpuls ist hiedurch leicht hervorzurufen. Die Papille wird blassgrau; der etwa vorhandene Pigmentsaum sehr deutlich; die Farbe des ganzen Augengrundes, besonders in der Umgebung der Papille, blässer, Zeichen von verschieden hochgradiger Anämie.

Die Refraktionsbestimmung im aufrechten Bilde, bei welcher die Gegend zwischen innerem Papillenrande und der Macula lutea eingestellt wurde, ergab in allen Fällen ohne Ausnahme hyperopische Refraktion.

Der Grad der Hyperopie war ein verschiedener und wechselte zwischen Hyperopie 1 und 8 Ml. Nennenswerthe Unterschiede in der Refraktion beider Augen konnten nie constatirt werden; die grösste Differenz, die sich ergab, betrug nicht 1 Ml. Es sei ausdrücklich bemerkt, dass die Refraktion meiner beiden

Augen in leichtem Grade (0.5 Ml.) myopisch ist. In allen Fällen bekam ich ohne Hilfslinse ein deutliches Bild vom Augengrunde des Untersuchten. Myopische oder emmetropische Refraktion ist also ohne Ausnahme ausgeschlossen und etwaige Fehler bei den einzelnen Refraktionsbestimmungen konnten nur nach einer Richtung hin gemacht werden, nämlich, dass ein geringerer Grad von Hyperopie gefunden worden wäre, als thatsächlich vorhanden war.

Die verschiedenen Grade von Hyperopie im Betrag von 1 bis 8 Ml. kamen in folgender Häufigkeit vor:

6	Augen	hatten	Hyperopie	1	Ml.
27	»	»	»	2	»
41	»	»	»	3	»
68	»	»	»	4	»
68	»	»	»	5	»
58	»	»	»	6	»
31	»	»	»	7	»
1	»	»	»	8	»

Neben geringen Graden von unregelmässigem Astigmatismus wurde in nicht seltenen Fällen regelmässiger Astigmatismus mit stärker brechendem senkrechtem Meridian (im Betrag bis zu 2 Ml.) gefunden.

Die Durchschnittsrefraktion der von mir Untersuchten beträgt 4.4 Ml. Hyperopie. Am wenigsten zahlreich sind die niederen Grade, Hyperopie 1 bis 2 Ml. mit 33 Augen (11%), häufiger Hyperopie 2 bis 4 Ml. mit 109 Augen (36%), am häufigsten Hyperopie 4 bis 6 Ml. mit 126 Augen (42%), viel weniger die höheren Grade von Hyperopie 6 bis 8 Ml. mit 32 Augen (10.7%) vertreten.

Irgend welche Beziehungen des Grades der Hyperopie zu anderweitigen Verhältnissen der betreffenden Individuen, z. B. Geschlecht, Grad der Reife, Gewicht, Alter liess sich nicht nachweisen. So hatten

13	unter 2500 Gr.	schwere	Kinder	im	Durchschnitt	eine	Hyperopie	von 4.2 Ml.
37	von 2500—3000 Gr.	»	»	»	»	»	»	» 4.2 »
64	» 3000—3500 Gr.	»	»	»	»	»	»	» 4.6 »
36	üb. 3500 Gr.	»	»	»	»	»	»	» 4.3 »

Ferner hatten

30	bis zu 12	Stunden	alte	Kinder	im	Durchschnitt	eine	Hyperopie von 4.2 Ml.
53	von 12—24	»	»	»	»	»	»	» » 4.4 »
67	» 1—8	Tagen	»	»	»	»	»	» » 4.5 »

Wiederholte Refraktionsbestimmung in dem Alter von einem bis 14 Lebenstagen ergab keine erhebliche Aenderung des unmittelbar nach der Geburt festgestellten Hyeropiegrades.

Von pathologischen Veränderungen, die ich im Augengrunde beobachtete, sei zuerst erwähnt eine bei 5 Kindern sich findende abnorm blasse Färbung der Papille, verbunden mit einer auffallenden Dünnheit der Blutgefässe, Arterien und Venen. In einem andern Falle fand sich bei einem 4 Stunden nach der Geburt untersuchten Kinde eine intensive Infiltration und Trübung der Papille und ihrer Umgebung. Die Arterien waren ungefähr normal dick, die Venen dagegen stark erweitert mit sehr auffallendem Venenpuls auf der linken, viel weniger deutlichem auf der rechten Seite. Bei einer 2ten Fusslage war nach 5stündiger Dauer der Geburt eine rasche Extraktion indicirt. Das Kind wurde asphyktisch geboren. Die Obduktion des nach einem halben Tage gestorbenen Kindes ergab in der Gegend der linken Seitenfontanelle einen ausgedehnten subduralen dickflüssigen Bluterguss. Die Sinus und Piagefässe waren stark gefüllt, die Pia ödematös. Im Grosshirn fanden sich zahlreiche zerstreute Ecchymosen. Eine anatomische Untersuchung der Augen des Kindes war leider nicht möglich.

Ausser diesen selteneren Anomalieen fanden sich ausserordentlich häufig Blutungen in der Retina. Im Ganzen konnte ich bei 49 Kindern 78mal solche Blutungen constatiren. Betreffs des Verhaltens und Vorkommens der Blutungen ist den Angaben Königstein's, der dieselben zuerst gesehen hat, nicht viel hinzuzufügen. Meist in der Gegend des hinteren Pols stellen diese bald nur einseitig, bald beiderseitig vorkommenden Blutungen der Retina entweder verschieden grosse rundliche und unregelmässige dunkelrothe Flecken dar, oder zeigen sie deutlich radiäre und streifige Anordnung. Bald finden sie sich nur vereinzelt, manchmal aber in solcher Anzahl und Aus-

dehnung, dass nur wenige Stellen des Augengrundes von ihnen frei gelassen werden. Nach der Peripherie hin werden sie in letzterem Falle immer spärlicher. Wenn nur wenige und kleinere Blutungen vorhanden sind, lässt sich meist nachweisen, dass sie sich an einen grösseren Venenstamm anschliessen. Oft scheint ein solcher nur in einer bestimmten Ausdehnung spindelförmig verbreitert (Blutung unter die Adventitia), oft verdecken diese Blutungen auf grössere Strecken den Verlauf des Gefässes. Auf der Papille selbst finden sie sich weniger häufig, als in deren Umgebung. Nur bei sehr umfangreichen Blutungen liess sich ein Hereinragen derselben in den Glaskörper constatiren, so auch in dem oben angeführten Falle (pag. 48). In wenigen Tagen konnte ich selbst bei sehr bedeutenden Blutungen eine rasch eintretende Resorption derselben beobachten. Die meist nach c. 8 Tagen verschwundenen Blutheerde lassen an ihrer Stelle manchmal eine leichte Verwaschenheit des Augengrundes in Folge von Trübung der Retina zurück. Weisse Flecke, wie solche sonst bei Resorption von Retinalblutungen nicht selten auftreten, kamen nie zur Beobachtung. Wie schon oben bemerkt, habe ich in 78 Augen (26%) diese Blutungen beobachtet. Bei kurz bis 4 Stunden nach der Geburt Untersuchten fanden sie sich viel häufiger und zwar bei 50% der Augen, bei 60 Augen von bis einen halben Tag alten Kindern in 32%, bei 200 Augen von einem halben bis 2 Tage alten Kindern in 26,5%, bei 40 Augen von über 2 Tage alten Kindern nur in 15% der Augen. Auch hieraus ergibt sich, abgesehen von der direkten Beobachtung, die Thatsache der raschen Resorption der Blutungen.

Ueber die Bedeutung der Blutungen, wenn sie sehr massenhaft und an bestimmten Stellen auftreten, ist folgendes zu bemerken: kleinere vereinzelte Blutungen werden wegen ihrer raschen Resorption ohne nachtheilige Folge für die Funktion sein, während ausgedehntere Extravasate, doch wohl die Struktur der Retina lädirend, möglicherweise die Ursache einer späteren Amblyopie ohne Befund abgeben können (Königstein). Die Beschaffenheit der Blutungen, ihr frisches Aussehen, spricht dafür, dass sie entweder während des Geburtsaktes oder un-

mittelbar nach Beendigung desselben, aber nicht etwa während des Uterinlebens eintreten. Sie stehen in keiner Beziehung zum Grad der Reife, indem die Kinder mit Blutungen ein Durchschnittsgewicht von 3090 Gr. hatten, also vom Durchschnittsgewicht aller 150 Untersuchten, das 3180 Gr. betrug, sich nur wenig entfernten. Bei ungewöhnlichen Kindslagen, Scheitel-, Fuss-, Steiss- und Querlagen sind sie nicht häufiger, als bei Hinterhauptslagen. Dass sie auch nicht etwa die Folge von zur Beendung der Geburt nöthig gewordener operativer Eingriffe sind, geht daraus hervor, dass bei mit Kunsthilfe gebornen Kindern nur in 20% der Augen Blutungen gefunden wurden.

Dagegen ergibt eine Zusammenstellung, dass bei Kindern von Müttern mit kleineren Beckendurchmessern Blutungen viel häufiger sind, als bei andern. Bei Kindern von Müttern mit normalen Beckendurchmessern hatten nur 22% der Augen Blutungen; bei Kindern von Müttern mit kleineren Beckendurchmessern dagegen 42% der Augen. Die Durchschnittsdauer der Geburt aller 150 Kinder betrug 12 Stunden, die der Kinder mit Blutungen etwas mehr als 12 Stunden.

Die Ursache der Blutungen sucht Königstein in der Circulationsänderung und Arterialisirung des Blutes der Neugeborenen. Dieser Ansicht kann ich mich nicht anschliessen und führe vielmehr die Entstehung derselben auf eine hochgradige Blutstauung bei der Geburt zurück. Der längere Zeit anhaltende starke Druck, wie er auch bei normalen Geburten und gewöhnlichen Kindslagen auf den Kopf des Kindes ausgeübt wird, besonders aber bei engem Becken in erhöhtem Masse zur Configuration des Schädels nöthig ist, wird hauptsächlich im Gefässgebiet des Kopfes eine behinderte Circulation und hochgradige Blutstauung bedingen, als deren Folge die Blutungen aus den zarten Gefässen der Retina auftreten. Für diese Annahme scheinen mir auch die in der Schädelhöhle der Neugeborenen häufig beobachteten auf dieselben mechanischen Einwirkungen zurückzuführenden kleineren und grösseren Blutungen zu sprechen.

Die rasche Resorption der Blutungen, der nach der Re-

sorption sich findende Mangel von Veränderungen an den Gefässen, aus denen die Blutungen stammen, machen deren Entstehung durch Diapedesis und nicht durch Rhexis wahrscheinlich.

Um in aller Kürze auf die oben genannten Mittheilungen über diesen Gegenstand zurückzukommen, so sei einerseits die in allen wesentlichen Punkten vollständige Uebereinstimmung der Resultate Königsteins und der meinigen hervorgehoben, andererseits aber auf den Widerspruch hingewiesen, in welchem diese neuesten Untersuchungen mit den Resultaten v. Jäger's, Ely's und Horstmann's stehen, welch' letztere alle verschieden hohe Procentsätze myopischer Augen unter den Neugeborenen gefunden haben. Der Besprechung dieses Widerspruchs und dessen Erklärung von Königstein ist nichts hinzuzufügen. Wir haben die Erklärung in der Schwierigkeit und Unsicherheit der Refraktionsbestimmung an Augen Neugeborener ohne vorausgegangene genügende Atropinisirung zu suchen.

Die ersten exakten Untersuchungen über die Refraktion Neugeborener verdanken wir Königstein. Meine Untersuchungen bestätigen seine Resultate. Das normale Auge des Neugeborenen ist ausschliesslich hyperopisch gebaut.

Die Angaben über das Vorkommen angeborener Myopie und über den Befund bei derselben sind also so lange in Zweifel zu ziehen, bis ein sicher constatirter Fall davon mitgetheilt wird.

Am Schlusse dieser Arbeit ist es mir eine angenehme Pflicht, Herrn Professor Dr. v. Säxinger, Vorstand der hiesigen geburtshilflichen Klinik, der mir das Material zu dieser Arbeit in liberalster Weise überliess, sowie den Herren Dr. Hauff, Dr. Gärttner und Dr. Kommerell für ihre bereitwillige Unterstützung bei meinen Untersuchungen zu danken.

Beiträge zur Anatomie des myopischen Auges.

Von Dr. **Leopold Weiss,**
Docent der Augenheilkunde an der Universität Heidelberg.

III.

Zur Anatomie des myopischen Auges mittleren Grades (Verletzung durch Pulverexplosion).

Das weitere Auge, dessen anatomischer Befund im Nachstehenden mitgetheilt werden soll, verdanke ich gleichfalls der Freundlichkeit des Herrn Prof. Nagel.

Dasselbe stammt von einem jungen Mann in den zwanziger Jahren, der im Juni 1881 durch Pulverexplosion eine schwere Verletzung des einen Auges erlitten hatte, in Folge deren dasselbe durch Symblepharon und totale Degeneration der Hornhaut erblindete. Wegen Behinderung der Bewegungen des anderen Auges musste das erblindete im Januar 1882 enucleirt werden. Dieses Auge hatte früher gute Sehschärfe bei Myopie mittleren Grades von c. 5,0 Ml. Bei der ophthalmoskopischen Untersuchung des anderen, gleich stark myopischen Auges wurde eine temporale Sichel gesehen.

Der sofort nach der Enucleation in Müller'sche Flüssigkeit gelegte Bulbus war vorzüglich gehärtet. Form und Grösseverhältnisse sind am besten aus Figur 1, Taf. 1 ersichtlich, die den Vertikalschnitt wiedergibt.

Die Form ist eine im Allgemeinen regelmässige. Die Sclera ist vom Aequator ab nach vorn zu am dünnsten. Die Hornhaut ist erheblich degenerirt. In dem Narbengewebe sieht

man an verschiedenen Stellen schwarze Pigmentmassen, die von der Pulverexplosion herrühren. Das Corp. ciliare erscheint auf der einen Seite bedeutend dünner. Im Glaskörper sieht man grosse unter einander communicirende Hohlräume, ferner eine ausgedehnte Glaskörperablösung vor der Papille, welche nach der einen Seite (rechts in der Zeichnung). von der Mitte der Papille an gerechnet, c. 5 Mm., nach der anderen c. 12—13 Mm. weit reicht. Dabei sieht man (siehe Abbildung) 2 ganz feine Verbindungsfäden vom abgehobenen Glaskörper, der hier wieder näher an die Netzhaut heranrückt, herüber zum Papillenrande gehen. Diese Fädchen sind so fein, dass sie, als das Präparat in Alkohol gebracht wurde, zerrissen. Der Abstand von der Mitte der Papille bis zur Fovea centralis, die auf einer faltigen Verdickung der Netzhaut als kleines Grübchen deutlich sichtbar ist, beträgt c. 4 Mm. Nach vorn zu hängt der Glaskörper fest mit der Netzhaut zusammen.

Da im vorderen Abschnitt der Schnitt nicht genau durch die Mitte geht, so sieht man an der grösseren Hälfte sehr gut das Verhalten der Pupille und der Iris. Die birnförmig querovale Pupille (Breitedurchmesser = 3,5 Mm. Höhedurchmesser = 2 Mm.) ist von einer feinen durchscheinenden und dabei sehr resistenten Membran überspannt. An der vorderen Linsenfläche sieht man eine Kapselcataract in Form eines weisslichen, sehnig glänzenden und dabei unebenen Flecks, der der Grösse und Form nach der birnförmigen Pupille entspricht.

Während auf der einen Seite des Präparats die Ciliarfortsätze ein normales Aussehen haben, und das Uvealpigment in normaler Dichte bis an die Peripherie der Iris reicht, sind die Ciliarfortsätze auf der anderen Seite atrophirt. Das Irisgewebe wird vom Pupillarrande nach der Peripherie zu immer dünner. Nächst dem Pupillarrande, auf etwa 2 Mm. Breite, ist die hintere Irisfläche noch mit — wenn auch lichtem — Pigment bedeckt. Von da ab fehlt es ganz. Das atrophische, durchscheinende Irisgewebe verschmächtigt sich nach der Peripherie zu immer mehr und mehr und endet an der Stelle der am weitesten fortgeschrittenen Atrophie, ehe es die periphere Insertion erreicht hat, in einem Abstand von c. 2—3 Mm.

Mikroskopischer Befund.

Was zunächst die Stelle des Sehnerveneintritts betrifft, so zeigt sich am Sehnervenkopf eine starke Herüberziehung in temporaler Richtung. Die Opticusfaserbündel ändern etwas vor der Mitte des Sclerotikalkanals, nachdem sie erst in nasaler Richtung eine leichte Ausbiegung erfahren, ihre im Grossen und Ganzen bis dahin eingehaltene Richtung von hinten nach vorn und biegen brüsk temporalwärts um. Der innere Begrenzungsrand der Sclera ist dabei spitzwinklig, schnabelförmig, weit gegen die Mitte des Opticus und nicht unbeträchtlich nach vorn ausgezogen. Um diesen müssen sich die Opticusfaserbündel herumschlagen. Mit der Sclera am Opticusrande fest zusammenhängend ist auch die Chorioidea stark über den Opticusquerschnitt herüber- und nach vorn gezogen. Gegen die Spitze hin verschmächtigt sie sich, wobei zu bemerken, dass ihr Pigmentbelag beinahe bis zur äussersten Spitze reicht. An manchen Schnitten ist die innere Opticusscheide nicht allzuschwer bis zur Spitze zu verfolgen.

Selbstverständlich ist auch die Netzhaut mit herübergezogen, doch enden ihre äusseren Schichten schon etwas vor der Spitze des herübergezogenen Scleralrandes. Das Aufhören der Stäbchenschichte fällt hier nicht mit dem Aufhören des Pigmentepithels zusammen, letzteres reicht, wie erwähnt, nahe bis zur äussersten Spitze.

Die Centralgefässe des Opticus sieht man 2fach ihre Richtung ändern. Erstens da, wo sie von hinten kommend in die Lamina cribrosa eintreten, die in flachem Bogen mit nach vorn gerichteter Concavität den Sehnervenkopf durchzieht, und zwar derart, dass sie hier leicht nach der nasalen Seite ausbiegen, wie auch die Opticusfaserbündel in der inneren Hälfte an dieser Stelle, ehe sie in temporaler Richtung stark umbiegen, eine leichte Ausbiegung nasalwärts zeigen, — zweitens mit Durchtritt durch den scleralen und Eintritt in den vorderen, chorioidalen Theil der Lamina cribrosa, indem sie hier stark temporalwärts umbiegen. Nach diesem Verhalten scheinen hier Opticusfaserbündel und Centralgefässe auf ihrem Verlaufe nach vorn

kurz hinter einander in die Wirkungsebene zweier entgegengesetzt gerichteter Zugkräfte zu fallen. Bezüglich der schnabelförmigen Herüberziehung des Scleralrandes wäre noch zu bemerken, dass nur die innersten Lagen der Sclera sich an derselben zu betheiligen scheinen, indem derselbe etwas vor der Mitte der Scleradicke beginnt.

Gerade das entgegengesetzte Verhalten wie am inneren Scleralrande findet man am äusseren. Während jener schnabelförmig über den Opticusquerschnitt herübergezogen ist, ist dieser beträchtlich abgestumpft; die temporalwärts stark herübergezogenen Querfaserzüge des Sehnervenkopfes gehen zum Theil in das Gewebe des abgestumpften und etwas abgedrängten Scleralrandes ein, zum Theil scheinen sie über diesen hinweg in die Chorioidea zu gehen und zwar in deren vorderste Schichten. Die Herüberziehung der Sehnervenmasse in temporaler Richtung, zum Theil über den Scleralrand herüber, ist dabei deutlich an der Verbiegung der Opticusfaserbündel zu erkennen. Nur wenig weit weg von dem Scleralrande sieht man an Schnittpräparaten grosse Gefässquerschnitte in der Chorioidea. Die äusseren Netzhautschichten fehlen nächst der Papille vollständig und treten in schräg aufsteigender Linie erst in einiger Entfernung vom Papillenrande auf, am weitesten abgerückt die Stäbchenschichte. Die Stäbchen sind etwas schräg gestellt. Ungefähr an gleicher Stelle sieht man auch das Pigmentepithel in regelmässiger Anordnung wieder beginnen.

Dem mitgetheilten anatomischen Befund zufolge, der sich auf das Verhalten der Schnittpräparate stützt, wird man im vorliegenden Fall bei der Augenspiegeluntersuchung an der inneren Seite der Papille den Rand nicht scharf begrenzt durch den Scleralring finden, sondern an dieser Stelle einen schmalen gelblich rothen Halo von etwas hellerer Farbe als der übrige Augengrund sehen, welcher sich vom Rande her über den innersten Theil des Opticusquerschnitts legt. Dieser Halo ist durch die schnabelförmige Herüberziehung des Scleralrandes mit aufliegender verdünnter Chorioidea bedingt, auf der das Pigmentepithel selbst bis nahe zur Spitze nicht fehlt.

An der äusseren Seite der Papille wird man dagegen einen

Conus mit stark verbreitertem weissen Scleralring sehen, entsprechend der Herausziehung der Opticusmasse über den abgestumpften Scleralrand, — und an diesen anschliessend einen helleren Hof, entsprechend der vom Pigmentepithel nahezu entblössten Parthie der Chorioidea, über welcher die äusseren Netzhautschichten fehlen.

Nach den früheren Befunden bezüglich des Verhaltens der Grenzmembran bezw. der 2 Grenzmembranen zwischen Netzhaut und Glaskörper (Limitans retinae und hyaloidea) wurde auch im vorliegenden Fall besondere Aufmerksamkeit auf diesen Gegenstand gerichtet.

Wenn es auch hier, sowohl an Schnittpräparaten als auch an Flächenpräparaten möglich war, sich unzweifelhaft von der Existenz zweier isolirbarer Membranen zu überzeugen, so war dieser Nachweis doch nicht so leicht als bei einigen der früher untersuchten myopischen Augen, bei denen an Flächenpräparaten die beiden Häutchen leicht auf grosse Strecken isolirt werden konnten. Was zunächst die Schnittpräparate rücksichtlich dieses Punktes betrifft, so sieht man an Schnitten durch den Opticus, dass sich von der Innenfläche 2 feine Häutchen abheben, welche nach der Opticusmitte zu untereinander und fest mit dem unterliegenden Opticus zusammenhängen, nach dem Rande des Sehnerven aber etwas abgehoben sind und ein Stück weg vom Papillenrande abgerissen enden. An Falten des zumeist nach innen gelegenen Häutchens sieht man grosse ovale Kerne. An der Netzhautinnenfläche weiter peripher fehlt ein scharfer Grenzcontour, hier und da ragen kleine Endchen abgerissener Radialfasern etwas über die Innenfläche hervor. An mehreren Präparaten fällt der Stumpf eines der oben erwähnten Verbindungsstränge, die vom Papillenrande herüber zum abgelösten Glaskörper gehen, zufällig gerade in den Schnitt. Die mikroskopische Untersuchung dieser Stränge ergibt, dass dieselben aus einem dichten faserigen Gewebe mit zahlreichen Kernen bestehen. Sie sitzen der Innenfläche der Netzhaut, bezw. dem Opticusrande mit breiter Basis auf, und zwar sind es die eben erwähnten 2 feinen von der Opticusoberfläche ablösbaren Häutchen, mit denen die Verbindungsstränge in festere Verbindung

treten. Gerade an der betreffenden Stelle hängen die beiden Häutchen fest unter einander und fest mit der Netzhaut zusammen. Indem die Hauptmasse der Faserstränge unzweifelhaft mit den 2 Häutchen in innige Verbindung tritt, scheint doch auch — nur unter Anwendung stärkerer Vergrösserungen sichtbar — ein kleiner Theil der Fasern durch die Häutchen hindurch zu gehen und mit den Radialfasern zusammenzuhängen. An einem Präparat sieht man den Strang mit breitem Fuss ganz den von der Opticusoberfläche vollständig losgelösten Häutchen aufsitzen. In dem hier zwischen Netzhautinnenfläche und abgelösten Häutchen sichtbaren Spaltraum liegen Rundzellen.

An Schnittpräparaten von der Grenze der Glaskörperablösung findet man zunächst jenseits der Grenze nach vorn Glaskörper und Netzhaut durch einen feinen aber scharfen Contour getrennt, der den Begrenzungshäuten entspricht. Da, wo der spaltförmige Zwischenraum zwischen Netzhaut und Glaskörper beginnt, geht der feine Contour von der Netzhaut auf die Aussenfläche des Glaskörpers herüber, auf der er eine, wenn auch nur kurze, Strecke weit zu verfolgen ist. An dem zugehörigen Stück Netzhaut fehlt eine scharfe Grenzlinie; im Gegentheil zeigt die Innenfläche der Netzhaut hier kleine Unebenheiten, denen correspondirend kleine Auflagerungen auf dem Glaskörper zu sehen sind. Etwas weiter rückwärts kehrt sich nach kurzer Unterbrechung der Continuität das Verhältniss um. Jetzt sieht man an dem Glaskörper keinen scharfen Contour mehr, dagegen ist ein solcher deutlich an der Innenfläche der Netzhaut zu sehen und von da ab nach rückwärts zu verfolgen. Die Grenzmembran ist fast durchweg durch eine feinkörnige Gerinnselmasse von der Innenfläche der Netzhaut etwas, und zwar gleichmässig abgedrängt, nur hier und da ist sie durch stärkere Anhäufung von Gerinnselmassen in Form von kleinen Blasen abgehoben, wohl auch stellenweise flach abgelöst. Nach manchen Präparaten hat es ganz den Anschein, als ob sich die Grenzmembran aus 2 feinen auf einander liegenden Häutchen zusammensetzt, doch ist dieses Verhältniss wie gesagt im vorliegenden Fall nicht so klar zu erkennen wie bei früher untersuchten Augen.

Der Glaskörper zeigt eine der Innenfläche der Netzhaut

parallele lamellöse Schichtung. In seinen oberflächlichen Lagen sieht man relativ viele Rundzellen.

Das oben von den Schnittpräparaten beschriebene eigenthümliche Herüberspringen der Grenzmembran von Netzhaut zum Glaskörper an der Grenze der Glaskörperablösung erklärt sich, wie aus dem gleich näher mitzutheilenden Befund an Flächenpräparaten hervorgeht, als Kunstprodukt durch künstliche Trennung.

Von dem Opticus aus lässt sich nemlich von der Innenfläche der Netzhaut ein dünnes zartes, weisslich gefleckte Häutchen nach der Macula zu ablösen, desgleichen auch über der Macula selbst. Durch Hämatoxylinfärbung werden die weisslichen Fleckchen stärker gefärbt. Ferner tritt durch diese Färbung, schon mit freiem Auge sichtbar, ungefähr der Stelle des Opticusrandes entsprechend, eine dunklere bogenförmige Linie auf. Der von der Oberfläche des Opticusdiskus abgelöste Theil des Häutchens hat sich gleichfalls etwas dunkler gefärbt als der peripher von der Bogenlinie liegende Theil. Bei mikroskopischer Untersuchung findet man, dass das Bild der mit freiem Auge wahrnehmbaren dunkeln Bogenlinie durch einen ziemlich starken Faserring bedingt ist, der aus dicht an einander liegenden Fasern besteht, denen zahlreiche Kerne anliegen. An diesen Faserring schliesst sich sowohl nach der Seite der Concavität als auch nach der anderen ein zum Theil äusserst zierliches Netzwerk von feinen und feinsten Fäserchen an, das stellenweise einem äusserst feinen homogenen häutigen Gebilde aufzusitzen scheint, während es an anderen Stellen, besonders am Rande des Präparats, ganz den Eindruck macht, als bildeten die vielfach mit einander communicirenden verästelten Fäserchen selbst das häutige Gebilde, das darnach in Form eines feinen Siebes zahlreiche kleine Lücken hätte.

Sehr zahlreiche grössere und kleinere, meist ovale Kerne ganz von dem Aussehen der Endothelkerne, liegen den feinen Fasern an, hier und da wohl auch zwischen ihnen. Von dem mehr erwähnten Faserring sieht man nach der Sehnervenseite zu mehrere strangförmige Gebilde abgehen, die mit breiter Basis aufsitzend schon ein kurzes Stück weg geradlinig abge-

brochen enden. Ihrem ganzen Aussehen nach handelt es sich hier um dieselben Faserstränge, deren oben schon bei Besprechung des Befundes der Schnittpräparate als Verbindungsstränge zwischen Netzhaut und Glaskörper Erwähnung geschah.

Das eben beschriebene Fasernetz mit aufliegenden ovalen Kernen ist peripher ziemlich weit zu verfolgen. In einiger Entfernung vom Opticus verliert es an Klarheit der Zeichnung, indem die schon makroskopisch sichtbaren dunkler gefärbten Flecke dasselbe anfänglich überlagern. Was das Verhalten dieser betrifft, so sieht man an denselben eine reticulirte Masse von Gerinnungskugeln und zahlreiche Rundzellen, welch letztere auch in den helleren Zwischenräumen nicht fehlen.

An manchen Stellen des Randes macht es ganz den Eindruck, als ob 2 Häutchen auf einander liegen, indem vielfach 2 Ränder von wesentlich verschiedenem Aussehen unterschieden werden können. Versucht man weiter peripher über die Grenze der Ablösung hinaus den Glaskörper von der Netzhaut abzuziehen, was durch steten gleichmässigen Zug unschwer gelingt, so findet man, dass der künstlich abgelöste Glaskörper von einem zarten gefleckten Häutchen überzogen ist, das ganz das gleiche Aussehen hat wie das von der Netzhautinnenfläche abgezogene. Man kann dieses Häutchen leicht vom Glaskörper abziehen, auch an ihm färben sich die weisslichen Flecke durch Hämatoxylin dunkler, an diesen findet man auch wieder die gleiche Masse von Gerinnungskugeln mit eingelagerten Rundzellen. Beim Abziehen des zarten Häutchens von dem Glaskörper bleibt vielfach eine dünne Lage von Glaskörpersubstanz aufsitzen. Am Glaskörper ist nichts besonders Auffallendes zu bemerken. Nur erwähnt sei in Betreff desselben, dass — während er grösstentheils, wie gewöhnlich, ein feinkörniges Aussehen hat, bei dem es schwer fällt, von Structur etwas mehr als ein Gewirr von feinen und feinsten Fäserchen zu sehen, — an manchen Stellen zahlreiche kleine längliche Lücken in ihm zu sehen sind, die bei dem Vorhandensein der grossen Hohlräume im hinteren Abschnitt in Bezug auf den Vorgang der Bildung der letzteren wohl nicht bedeutungslos sein dürften.

Aus dem oben Mitgetheilten wird das in Betreff der Schnitt-

präparate von der Grenze der Glaskörperablösung oben beschriebene Verhalten der Grenzmembran verständlich. Bei der natürlichen intra vitam entstandenen Glaskörperablösung bleibt die Grenzmembran nemlich an der Netzhautoberfläche, während bei der künstlichen Lostrennung des Glaskörpers von der Netzhaut über die Grenze der bestandenen Ablösung hinaus die letztere an der Aussenfläche des Glaskörpers hängen bleibt.

Erwähnt sei noch bezüglich des Glaskörpers, dass nirgendswo an der Grenze der natürlichen Glaskörperablösung von der Glaskörperoberfläche ein Häutchen abgezogen werden konnte, das nicht klar und deutlich alle Eigenthümlichkeiten der Glaskörpersubstanz gezeigt hätte. Auch an den untersuchten Septen zwischen den Glaskörperhöhlen konnte nichts Besonderes wie etwa endothelartige Zellen oder dgl. gefunden werden.

Trotz darauf gerichteter Aufmerksamkeit gelang es mir nicht, über das Verhältniss der zwischen der Papille und dem abgelösten Glaskörper ausgespannten Verbindungsfäden zu dem letzteren näheren Aufschluss zu erhalten.

Was das nähere Verhalten der Veränderungen im vorderen Abschnitt des Auges betrifft, so findet man die Hornhaut von einem neugebildeten, zellenreichen Gewebe überzogen, das, vom Limbus aus nach der Mitte zu dicker werdend, in Gestalt eines dicken pilzförmigen Granulationsknopfes mit überhängenden Rändern der Hornhaut aufgelagert ist. Was die Structur dieses Gewebes betrifft, so sieht man neben zahlreichen Gefässen dicht gedrängt bei einander liegende Rundzellen, stellenweise eine feinfaserige Grundsubstanz mit eingelagerten Rundzellen. Das Gefüge der unterliegenden Hornhautschichten ist locker. Bis in die tieferen Schichten hinein sieht man zwischen den auseinandergewichenen Hornhautfasern vereinzelte oder auch wohl nesterweise bei einander liegende Rundzellen.

Das Verhalten des Ciliarkörpers ist an Vertikalschnitten auf beiden Seiten des Präparats ein sehr verschiedenes. Auf der einen Seite findet man — abgesehen davon, dass die Ciliarfortsätze nach rückwärts umgebogen sind, und dass die Iriswurzel wider die Hornhaut gepresst ist — am Ciliarkörper keine auffallende Veränderungen. Der Ciliarmuskel ist normal.

Die Längsfasernportion ist, wie gewöhnlich beim myopischen Auge, sehr stark entwickelt, aber auch die Ringfasernportion ist nicht unbedeutend. Dadurch, dass die Irisperipherie wider die Hornhaut gepresst ist, sind die Maschen des Ligament. pectinat. verlegt. Der sog. Schlemm'sche Kanal ist offen, um denselben herum liegen zahlreiche grössere und kleinere Pigmentklümpchen und Körnchen.

Sehr auffallend und eigenthümlich sind dagegen die Veränderungen auf der anderen Seite, indem man hier eine höchstgradige Atrophie des Ciliarkörpers findet. Geht man von der Pupille aus nach dem Ciliarkörper herüber, so findet man die Iris immer dünner und dünner werden, der Pigmentbelag schwindet dabei allmählig, schliesslich bleibt nur noch ein ganz dünnes Häutchen übrig, welches zum Ciliarkörper herüberzieht, der selbst sehr rudimentär ist und nur noch kleine Ueberbleibsel von Ciliarfortsätzen trägt. Ueber demselben spaltet sich nun das Häutchen, der vordere aus lockerem Gewebe mit eingelagerten Rundzellen bestehende Theil zieht nach dem vorderen Kammerwinkel, der andere aus strafferen Fasern bestehende Theil geht über die rudimentären Ciliarfortsätze herüber nach rückwärts. An manchen Schnitten sieht man die Iris schon ehe sie die Insertionsstelle erreicht hat, enden. Nachdem sie ihren Pigmentbelag verloren, verschmächtigt sie sich immer mehr und endet schliesslich spitz ausgezogen. An diesen Stellen der weitestfortgeschrittenen Atrophie der Iris findet man auch den Ciliarkörper am meisten atrophisch. Von den Ciliarfortsätzen sind selbst keine Rudimente mehr wahrzunehmen, der Innenfläche des sehr dünnen Ciliarkörpers sieht man eine dünne Lage eines feinfaserigen Gewebes aufliegen, dessen oben schon Erwähnung geschah. Dasselbe ist ein faseriges neugebildetes Bindegewebe mit zahlreichen Kernen. Am deutlichsten tritt der Charakter desselben weiter rückwärts auf der Pars plana hervor, wo es eine grössere Mächtigkeit gewinnt. Noch eines besonderen Verhaltens des Corpus ciliare auf der atrophischen Seite muss Erwähnung geschehen. Während nemlich auf der anderen Seite die äusseren Faserzüge des Tensor chorioid. sich wie gewöhnlich an der Cornea-Scleralrinne inseriren, gehen

diese auf der anderen Seite da, wo die Atrophie am weitesten fortgeschritten ist, unter einander fester aufeinander liegend, in eine gegen die vordere Augenkammer vorgebauchte faserige Gewebsmasse über, welche die peripherste Begrenzung der vorderen Kammer bildet. Die atrophischen Ciliarfortsätze sind hier ein Stück zurückgerückt.

Auf der Seite des atrophischen Ciliarkörpers findet man in den äusseren Schichten der Sclera bezw. der Hornhaut grössere und kleinere Pigmentmassen, die von der Pulverbrennung herrühren, während auf der anderen Seite von solchen nichts zu sehen ist. Am besten ist das Verhalten des Pigments in der Sclera an Flächenschnitten zu erkennen; an solchen sieht man nemlich da, wo dasselbe nicht zu dicht liegt, die Pigmentkörnchen bald dichter, bald weniger dicht in netzförmigen Figuren aneinander gereiht. Die netzförmige Anordnung ist durch die Anordnung der Blutgefässe bedingt, in deren Scheiden, resp. in deren nächster Umgebung die Pigmentkörnchen liegen. Ob und inwiefern nun die Einlagerung der Pigmentkörnchen in die Lymphscheiden der Blutgefässe und damit die theilweise Verlegung der Lymphbahnen der Sclera in Beziehung zur Atrophie des unterliegenden Ciliarkörpers zu bringen ist, bleibt dahingestellt, immerhin bleibt es auffallend, dass gerade da, wo die Sclera am stärksten mit Pigmentmassen durchsetzt ist, sich die weitestfortgeschrittene Atrophie des Ciliarkörpers findet. Ferner ist auffallend, dass gerade in der Ausdehnung der Atrophie eine nicht unbeträchtliche Flüssigkeitsansammlung auf der Innenfläche des atrophischen Ciliarkörpers gefunden wird, die den Glaskörper an dieser Stelle abgedrängt hat.

Von der Iris wäre noch zu bemerken, dass sie eine sehr wechselnde Dicke hat, nach dem Pupillarrande am dicksten ist. Die Pupille ist durch eine dünne, aber sehr resistente Membran verschlossen. Sowohl an Schnittpräparaten als auch beim Abziehen der Pupillarmembran, was schon durch leichten Zug möglich ist, erkennt man, dass sich dieselbe über den Pupillarrand noch ein Stück hinaus an der Rückfläche der Iris fortsetzt. Am Flächenpräparate sieht man in einer hellen Grundsubstanz zahlreiche feine Fasern, denen grosse ovale Kerne an-

liegen und die sich in verschiedenster Richtung kreuzen. Nächst dem Pupillarrande zeigen diese Fasern eine bogenförmige Anordnung, sind hier am dicksten und liegen am dichtesten neben einander. Gegen die Mitte hin werden sie feiner und spärlicher. Ausser den schon erwähnten ovalen Kernen, welche den Fasern anliegen, sieht man an der Pupillarmembran ausserdem noch Pigmentzellen und Rundzellen, letztere am reichlichsten nach dem Rande zu. Der Ausdehnung der verschlossenen Pupille entsprechend findet man an der Vorderfläche der Linse eine schön entwickelte Kapselcataract. An Schnittpräparaten sieht man unter der gefälteten Linsenkapsel ein faseriges Gewebe, dessen Durchmesser an der dicksten Stelle den der Linsenkapsel etwa um das 8—10fache übertrifft. Die leicht wellig verlaufenden Faserzüge, zwischen denen schmale Kerne liegen, haben im Allgemeinen eine der Linsenoberfläche parallele Anordnung, nur an der Stelle der Kapselfalten zeigen die Fasern leichte Ausbiegungen. Der vorderste Theil der faserigen Gewebsmasse ist an Kernen ärmer als der hintere. Das Linsenkapselepithel scheint sich unter dem Fasergewebe vom Rande her ein Stück fortzusetzen. In der unterliegenden, im Grossen und Ganzen ziemlich homogen erscheinenden Linsensubstanz sieht man einzelne grössere und kleinere Hohlräume, und grosse ovale resp. rundliche, durch Hämatoxylin nur matt gefärbte, zellige Gebilde. Die Zahl derselben ist keine grosse. Relativ die meisten dieser bläschenförmigen Gebilde sieht man nach dem Rande der Kapselcataract zu.

IV.

Zur Anatomie des hochgradig myopischen Auges (Erblindung durch Drucksteigerung).

Anschliessend an den vorstehenden Befund möge hier die Beschreibung eines weiteren, und zwar hochgradig myopischen Auges eine Stelle finden, das ich Gelegenheit hatte, im Sommer 1878 im patholog. anatom. Institut des Herrn Prof. v. Recklingshausen in Strassburg zu untersuchen.

Dieses Auge war von Herrn Prof. Laqueur wegen heftiger Schmerzen bei glaukomatöser Drucksteigerung enucleirt und mir freundlichst zur Untersuchung übergeben worden.

Insofern als glaukomatöse Drucksteigerung bei myopischen Augen etwas Seltenes ist, bot die Untersuchung desselben schon mit Rücksicht hierauf, ganz abgesehen von den Veränderungen, die demselben als einem hochgradig myopischen Auge, zukommen, ein grosses Interesse.

Bei der Beschreibung des anatomischen Befundes wird es nicht immer möglich sein, die Veränderungen, welche sich auf den myopischen Bau beziehen, von denen zu trennen, die durch den krankhaften Zustand bedingt sind, durch welchen das Auge zu Grunde gegangen ist.

Am Schluss der Beschreibung sollen aber einige anatomische Besonderheiten noch besonders hervorgehoben werden, welche sich auf die Refractionsanomalie des Auges beziehen.

Der nachstehende Befund wurde schon vor einigen Jahren zusammengestellt. Manche Veränderungen, welche mittlerweile bei späteren Untersuchungen anderer myopischer Augen genauer von mir untersucht wurden, sind daher entweder gar nicht oder nur ganz unvollständig erwähnt. Gleichwohl glaube

ich, dass der Befund in vorliegender Form in mancher Hinsicht doch nicht ganz unwerth der Mittheilung sein dürfte.

Nach den Aufzeichnungen des Herrn Prof. Laqueur wurde bei Frl. S., 50 J. alt, wegen ungemein heftiger Schmerzen bei glaucomatöser Drucksteigerung das rechte Auge, das keine Lichtempfindung mehr hatte, enucleirt.

An dem anderen gesunden Auge wurde eine Myopie von $\frac{1}{2\frac{1}{4}}$ nach alter Bezeichnung bestimmt, resp. eine Myopie $\frac{1}{2\frac{3}{4}}$, wenn der Abstand des Glases vom Auge mit $\frac{1}{2}$ Zoll in Anrechnung gebracht wird. Nachdem das enucleirte Auge in Müller'scher Flüssigkeit gehärtet, wurde es in der Erwartung, eine glaukomatöse Excavation zu finden, von Herrn Prof. Laqueur durch einen Horizontalschnitt eröffnet; die erwartete Excavation wurde jedoch nicht gefunden.

Makroskopischer Befund.

Was den makroskopischen Befund betrifft, so werden die in Betracht kommenden Verhältnisse am besten durch beistehende Zeichnung illustrirt, welche die Schnittfläche in vierfacher Vergrösserung wiedergibt.

Wie man sieht, geht der Schnitt nicht genau durch die Mitte der Papille. Die Form des Bulbus ist sehr gut erhalten. Der Bulbus zeigt exquisit myopischen Bau. Die Grössenverhältnisse sind an der Zeichnung direct an dem Millimeternetz abzulesen.

Die Sclera ist durchweg sehr dünn, am dünnsten im hinteren Bulbusabschnitt und am Aequator. Nur an einer Stelle zeigt die Sclera eine geringe Abweichung von der sonst regelmässigen Krümmung, das ist auf der äusseren Seite zwischen der Eintrittsstelle des Sehnerven und dem Aequator (bei E. Fig. 1), wo man eine seichte Einbiegung findet. Es ist diese keineswegs ohne Weiteres als in Folge der Erhärtungsflüssigkeit entstanden anzusehen, da man an gut gehärteten myopischen Augen zum öfteren gerade an dieser Stelle eine Einbiegung sieht.

Fig. 1.

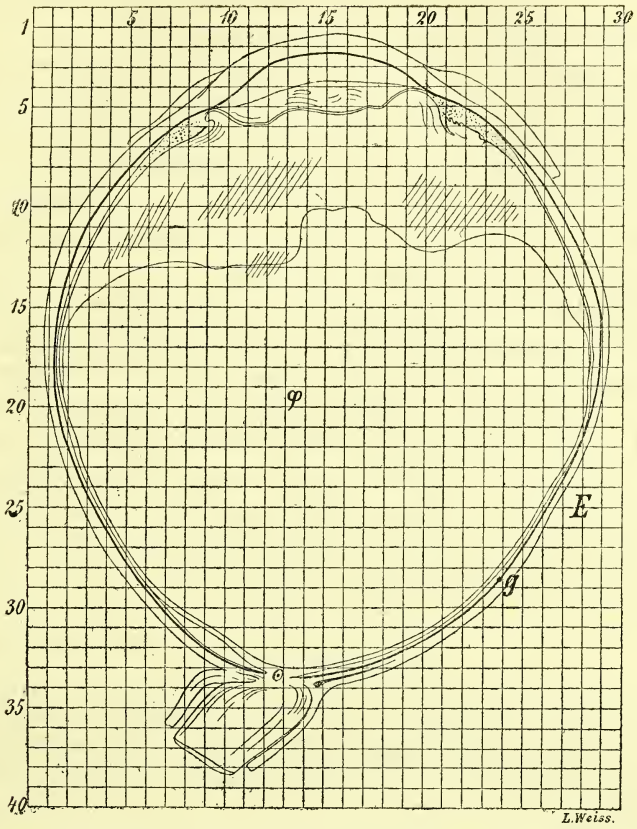

Die Linse fehlte leider an der mir zur Untersuchung übergebenen Bulbushälfte.

Glaskörper wird nur im vordersten Abschnitt des Auges gefunden.

Schon makroskopisch sehr auffallende Veränderungen sieht man im vorderen Abschnitt des Auges. Die Irisperipherie ist in breiter Ausdehnung mit der Hornhaut verlöthet, die Irisebene damit mehr nach vorn gerückt.

Die Ciliarfortsätze sind stark entwickelt, berühren aber nirgends auch nur im mindesten die hintere Fläche der nach vorn gerückten Irisperipherie; im Gegentheil scheinen vielfach

die Ciliarfortsätze gerade nach rückwärts gedrängt. In der Zeichnung ist dieses Verhalten der Ciliarfortsätze deutlich auf der rechten Seite — nach aussen — zu sehen.

Cornea, Iris und Ciliarmuskel zeigen makroskopisch nichts Abnormes. Der Ciliarmuskel zeigt exquisit myopischen Bau.

Was die erwähnte Verlöthung der Irisperipherie betrifft, so ist dieselbe keine sehr feste. Es gelingt leicht mit einer Nadel dieselbe zu lösen. Auch als die Bulbushälfte zum Entwässern in Alkohol gelegt wurde, wurde durch die stattfindende Schrumpfung die Verlöthung gelockert.

Ueber die Festigkeit und die Ausdehnung der bestandenen Verlöthung geben Schnittpräparate die beste Auskunft. Es zeigen dieselben, wie dies hier schon erwähnt sein mag, wie in deren Ausdehnung auf der Rückwand der Cornea unregelmässige Pigmentklümpchen und Pigmentzellen haften geblieben sind. In den Lückenräumen des Ligam. pectinatum sind zahlreiche Rundzellen, Pigmentzellen und viele Pigmentkörnchen enthalten. Die an einander gepressten Balken des Ligam. pectin. werden dadurch mit einander verklebt.

Mikroskopischer Befund.

Bei der mikroskopischen Untersuchung findet man fast in allen Theilen des Auges mehr oder weniger auffallende entzündliche Veränderungen, die auffallendsten im vorderen Bulbusabschnitt.

Von der Verlöthung und zelligen Infiltration des Ligam. pectin. war bereits die Rede. Erwähnt sei noch, dass der Schlemm'sche Canal nicht wesentlich verändert gefunden wird.

Die Cornea enthält abnorm viel Rundzellen, welche hier und da reihenförmig dicht beisammen liegen. Gefässentwicklung findet man in 2 Schichten derselben, einmal sieht man oberflächliche Gefässe als Fortsetzung der in der stark geschwellten Conjunctiva verlaufenden, und dann in der mittleren Lage der Cornea aus der Tiefe kommende. Längs der Gefässwände und in kurzem Abstand von diesen liegen zahlreiche Rundzellen.

Auch in den der Cornea nächstangrenzenden Theilen der Sclera ist die Zahl der Rundzellen eine abnorm grosse.

Iris und Ciliarkörper sind stark infiltrirt. Der Ciliarmuskel ist durch die infiltrirte Suprachorioidea mit der Sclera verlöthet. Die Ciliarfortsätze sind bedeutend entwickelt, lang ausgezogen und grossentheils etwas nach rückwärts gebogen. Nicht weit hinter der Stelle, an welcher sich die Ciliarfortsätze erheben, sieht man an manchen Präparaten noch eine zweite Erhebung.

Unter sich werden die Ciliarfortsätze durch ein Exsudat verklebt, das der Innenfläche des Corpus ciliare aufliegt und am mächtigsten an der Pars plana corporis ciliaris ist. Hier findet man eine mächtige Auflagerung, welche aus dicht bei einander liegenden Rundzellen besteht. Letztere sowie grössere und kleinere Haufen von rothen Blutkörperchen findet man auch sehr zahlreich in den äusseren Schichten des nur einen kleinen Theil des vorderen Bulbusabschnitts ausfüllenden Glaskörpers. Ganz frei von Rundzellen wird der Glaskörper in keinem Theil gefunden. Neben den Rundzellen findet man auch noch zahlreiche lang ausgezogene »Glaskörperzellen« von der mannigfachsten Form.

Das auf der Innenfläche des Corpus ciliare liegende Exsudat reicht nach vorn nicht bis an die Rückfläche der Iris. Der Raum zwischen der vorgebauchten, mit der Hornhaut verlötheten Irisperipherie und den nach rückwärts gebogenen Ciliarfortsätzen ist vollständig frei von Exsudat. Es muss dieses Verhalten um deswillen besonders betont werden, weil im vorliegenden Fall die periphere Verlöthung der Iris mit der Cornea jedenfalls nicht — wie A. Weber für andere Fälle annimmt — durch eine Schwellung der Ciliarfortsätze und dadurch verursachte Anpressung der Irisperipherie an die Hornhaut zu Stande gekommen ist. Wäre durch Anpressen von Seiten der geschwellten Ciliarfortsätze die bleibende Verlöthung der Irisperipherie hervorgerufen worden, so hätte es jedenfalls einer längeren derartigen Druckwirkung bedurft. In diesem Fall würde aber sicherlich gerade diese Stelle nicht frei von einem

Exsudat gefunden worden sein, das im Uebrigen auf der ganzen Innenfläche des Corpus ciliare liegt.

Wenn man Präparate betrachtet, die in recht ausgesprochener Weise zeigen, wie die Ciliarfortsätze nach rückwärts gebogen sind (Fig. 1 auf der rechten Seite), und die Irisperipherie vorgebaucht ist, kann man sich des Gedankens nicht entschlagen, dass beides durch eine Drucksteigerung in der hinteren Kammer hervorgerufen ist, die ihrerseits durch Pupillarverschluss, beziehungsweise Pupillarabschluss bedingt gewesen sein dürfte. Wie oben schon bemerkt, fehlte an der mir zur Untersuchung übergebenen Bulbushälfte die Linse. Da ich an dem Pupillarrande, trotz besonders darauf gerichteter Aufmerksamkeit, keine wesentlichen Veränderungen finden konnte, so konnte für diese nächstliegende Annahme ein sicherer Nachweis nicht erbracht werden.

Es konnte durch die Untersuchung nicht sicher gestellt werden, in welcher Weise im vorliegenden Fall die Verlöthung der Irisperipherie zu Stande gekommen ist. Es muss dahingestellt bleiben, ob es sich hier um ein primäres Glaucom oder um ein Secundärglaucom handelt, welch letzteres etwa durch einen Pupillarabschluss hervorgerufen wäre. Letzteres ist das Wahrscheinlichere.

Unter der Annahme eines Secundärglaucoms durch Pupillarabschluss würde die Rückwärtsbiegung der Ciliarfortsätze sehr verständlich sein. Aber auch unter der Annahme eines primären Glaucoms lässt sich dieselbe sehr wohl im Sinne der mechanischen Glaucomtheorie verstehen. Wenn einmal wichtige Abflusswege für die intraoculare Flüssigkeit, speciell die uns hier zumeist interessirenden vorderen Abflusswege des Kammerwassers durch Veränderungen der Hornhaut und des Gewebes im Kammerfalz — welche supp. Veränderungen zu peripherer Verlöthung der Iris sollen führen können — ganz oder theilweise unwegsam waren, so konnten sehr wohl später unter dem Druck des sich ansammelnden gestauten Kammerwassers die Ciliarfortsätze nach rückwärts gedrängt worden sein. Bei der einen Annahme würden Verlöthung der Irisperipherie und

Rückwärtsbiegung der Ciliarfortsätze gleichzeitig, bei der anderen nach einander entstanden sein.

Es scheint mir nicht unwichtig, an dieser Stelle hervorzuheben, dass die folgerechte Consequenz einer Unwegsamkeit der (vorderen) Abflusswege des Kammerwassers nur die sein kann, dass sich das Kammerwasser anstaut und die vordere Kammer tiefer wird*), was diejenigen nicht berücksichtigt zu haben scheinen, welche die Ursache des genuinen Glaucoms, bei dem die vordere Kammer doch enger gefunden wird, in einer primären Verlöthung der Irisperipherie und damit bedingten Verlegung der Lücken des Fontana'schen Raums annehmen. Gerade für das Gesagte spricht A. Weber's schöner Versuch. Indem es diesem durch Injection von Oel in die vordere Kammer gelang, am lebenden Thier die (vorderen) Abflusswege der Augenflüssigkeiten, in spec. des Kammerwassers zu verlegen, erzielte er eine Drucksteigerung, bei der die vordere Kammer aber nicht enger, sondern gerade im Gegentheil immer tiefer und tiefer wurde. Umgekehrt konnte ich — wie dies beiläufig hier erwähnt sein mag — Drucksteigerung mit Engerwerden der vorderen Augenkammer beobachten, wenn ich den Sehnerven umbunden hatte**).

Mit wenigen Worten muss noch der Veränderungen des Ciliarkörpers gedacht werden. Sehr in die Augen fallend sind die Veränderungen des Pigmentepithels und der Zellen der Pars ciliaris retinae. Das Pigmentepithel erscheint an keiner Stelle normal. Die durchweg eine unregelmässige Form zeigenden Zellen haben den grössten Theil ihres Pigments verloren, und letzteres liegt in grösserer und kleinerer Menge zwischen den veränderten Zellen der Pars cil. retinae, oder weiter nach innen in dem aus dicht bei einander liegenden Rundzellen bestehenden Exsudat auf der Innenfläche des Corp. cil. An den Zellen der Pars cil. retinae fällt auf, dass dieselben sehr schief gestellt sind (mit ihrem inneren Ende mehr nach vorn gerichtet), und dass sie sehr viel grösser als gewöhnlich erscheinen. Neben

*) was auch von W. Stilling bei mündl. Mittheilung betont wird.
**) cf. Stilling, Verhdlgen des Ophthalmol. Congresses 1877.

den dunkel gefärbten grossen ovalen Kernen sieht man dann weiter eigenthümliche faserige resp. membranöse Bildungen, welche gleichfalls schräg gestellt mit zeltförmigen Verbreiterungen in den Glaskörper ausstrahlen, der sich weder durch eine scharfe Grenze gegen die Pars cil. ret. absetzt, noch auch leicht von ihr ablösen lässt.

Sehr deutlich sind die Veränderungen des Pigmentepithels an Flächenpräparaten zu sehen. Man sieht hier neben der Rarefication des Pigmentepithels einzelne kleinere und grössere Schollen, bei denen es schwer fällt resp. unmöglich ist, zu erkennen, dass sie aus Pigmentepithelzellen zusammengesetzt sind, indem hier die Zellen sehr innig mit einander verschmolzen sind. An den hellen Stellen, welche diese dunklen unregelmässig configurirte Flecken zwischen sich lassen, sind keine Gefässe von der Choriocapillaris zu sehen, sondern nur die den tieferen Schichten angehörende, grössere Gefässe. An solchen Präparaten fällt dann auch auf, dass diese tieferen Gefässe strotzend gefüllt sind, und dass dabei die Zahl der weissen Blutkörperchen eine ungewöhnlich grosse ist. Einzelne dieser letzteren haben eine ungewöhnliche Grösse. Flächenpräparate von den einzelnen Schichten isolirt herzustellen, gelingt an dem entzündlich infiltrirten Gewebe nur schwierig auf grössere Strecken.

Die Veränderungen im hinteren Abschnitt des Auges sind nicht so bedeutend wie im vorderen. Man findet auch hier in der Sclera abnorm viel Rundzellen, namentlich in deren äusseren Schichten nächst der stark infiltrirten Tenon'schen Kapsel, sowie längs der Gefässe. Die Fasern der Sclera des hinteren Abschnitts erscheinen vielfach stärker wellig als im vorderen Abschnitt. Dabei sind sie nicht so scharf begrenzt, ebenso wie auch die ihnen anliegenden Kerne mehr körnig erscheinen, einzelne von ihnen wie im körnigen Zerfall begriffen. Ganz besonders aber verdient ein Befund hervorgehoben zu werden, der an einzelnen Flächenschnitten der Sclera des hinteren Abschnitts zu machen war. Mehrfach sah man nemlich ungemein schön ein vielfach anastomosirendes Saftkanalsystem der Sclera, in dessen erweiterten Räumen auch Kerne lagen. (cf. Fig. 2. Taf. 1.)

Die Chorioidea zeigt ähnliche Veränderungen, wie sie im vorderen Abschnitt an dem Corpus ciliare gefunden wurden. Auch hier ist das Pigmentepithel fast durchweg stark verändert, nur stellenweise findet man es von noch nahezu normalem Aussehen. Viele Zellen haben den grössten Theil ihres Pigments verloren und sind in ihrer Form stark verändert. Neben den lichten Stellen finden sich schwarze Inseln, welche aus sehr dunkel pigmentirten Zellen zusammengesetzt sind, ausserdem grössere schwarze Flecke mit Verästelungen, welche hellere Stellen einschliessen. Innerhalb dieser letzteren sieht man meist nichts von den Choriocapillargefässen, welche hier ganz oder zum Theil atrophirt sind, sondern nur grössere Gefässe, welche den tieferen Schichten angehören. Da, wo man an solchen hellen Stellen eine grössere Fläche übersieht, sieht man auch gelegentlich, wie sich mehrere nach einem Punkt convergirende Gefässverzweigungen stark verschmächtigen, sodass man — an Stelle der früheren Capillargefässe —, wenn die Obliteration weit vorgeschritten ist, gelegentlich nur noch feine Bälkchen findet.

In den äusseren Schichten der Chorioidea sind die Gefässe sehr stark gefüllt. Dabei ist die Zahl der weissen Blutkörperchen eine abnorm grosse. Einzelne Gefässe sind streckenweise fast ausschliesslich mit solchen gefüllt. An Schnittpräparaten erscheinen die grossen Chorioidalgefässe platt und etwas gegen die Sclera eingedrückt.

Nächst der Eintrittsstelle des Sehnerven ist die Chorioidea sehr dünn, besonders nach aussen, — und hängt hier fest mit der unterliegenden Sclera zusammen, sodass es schwer fällt, sie abzuziehen.

Was den Sehnerven betrifft, so sei noch erwähnt, dass derselbe schräg an den Bulbus herantritt, dass der — wie es scheint — etwas geschwellte Sehnervenkopf weit in das Augeninnere ragt, dass die Lamina cribrosa leicht bogenförmig querüber zieht, etwas nach vorn in das Augeninnere gezogen ist, sowie dass der Zwischenscheidenraum nach aussen und nach innen erweitert ist. Im Sehnerven scheinen die Kerne etwas vermehrt zu sein.

Einer besonderen Erwähnung bedarf noch das Verhalten des inneren und äusseren Sehnervenrandes. Nach aussen fehlen nächst dem Scleralrande des Foramen opticum die äusseren Netzhautschichten vollständig und beginnen erst in einiger Entfernung allmählig. Nächst dem Rande der Papille besteht die Netzhaut nur aus der mächtigen Opticusfaserschichte. Auffallender Weise sieht man an manchen Präparaten an der gleichen Stelle, an der die äusseren Netzhautschichten beginnen, auch die Chorioidea plötzlich merklich dicker werden. Die Stützfasern der Netzhaut erscheinen etwas schräg gestellt.

Dem Verhalten am äusseren Papillenrande gerade entgegengesetzt findet man am inneren Rande der Papille die Netzhaut mit all ihren einzelnen Schichten etwas herübergezogen, (wie dies am besten aus Figur 1. Taf. II. ersichtlich ist), so dass dadurch der horizontale Durchmesser der Papille verkürzt erscheint.

Zum Schluss erübrigt nun noch, einige sich auf die Refractionsanomalie beziehende anatomische Eigenthümlichkeiten hervorzuheben, welche das hochgradig myopische Auge darbot.

Davon, dass die Form des Auges eine exquisit myopische ist, war bereits oben die Rede. Die Grössenverhältnisse des Auges in seinen einzelnen Durchmessern und die Dicke der Formhäute in den einzelnen Abschnitten sind am besten direct aus der Zeichnung (Fig. 1) zu ersehen. Dass der Ciliarmuskel eine exquisit myopische Form hat, wurde gleichfalls schon erwähnt; er besteht vorzugsweise aus Meridionalfasern. Hinzuzufügen wäre an dieser Stelle noch, dass senkrecht zur Augenachse durch den Ciliarkörper geführte Schnitte ein ganz eigenthümliches Bild geben. Die Ciliarfortsätze erscheinen dick, plump und weit auseinander stehend. Am besten zeigt das in Rede stehende Verhalten. Fig. 2 auf Taf. II.

Das ganze Bild erscheint — abgesehen von den hier nicht in Betracht kommenden entzündlichen Veränderungen — um so charakteristischer, wenn man in gleicher Weise hergestellte, der gleichen Stelle entsprechende Präparate damit vergleicht, welche von einem nicht myopischen Auge stammen. Das Auge, auf dessen Ciliarkörper sich die so ganz verschiedene Fig. 3,

Taf. II bezieht, gehörte einem etwa 5jährigen Mädchen an, bei dem ich zu Lebzeiten geringe Hypermetropie bestimmt hatte.

Mittheilenswerth ist ferner, dass im vorliegenden Fall durch anatomische Messung annähernd die Grösse des Winkel α bestimmt werden konnte. Es konnte nämlich der Abstand von der Mitte der Papille bis zur Mac. lutea durch Messung direct bestimmt werden. Derselbe beträgt 6 Mm. Die Symmetrieachse des Auges c k b (Fig. 2.) schneidet die hintere Bulbuswand in dem 4,25 Mm. von der Mitte der Papille entfernten Punkt b.

Unter der Annahme, dass der Knotenpunkt k 8 Mm. hinter dem Hornhautscheitel auf der Symmetrieachse *) liegt, und dass ferner Symmetrieachse und Gesichtslinie in einer Ebene liegen, lässt sich der Winkel α unschwer berechnen.

Zunächst handelt es sich darum, die Grösse b m zu ermitteln, d. i. der Abstand des Durchschnittspunktes der Symmetrieachse am hinteren Pol von der Macula lutea. Eine directe Messung der kleinen Dimension an der Zeichnung ergibt leicht einen kleinen, aber bei der kleinen Dimension, um die es sich handelt, doch leicht störend in Betracht kommenden Messungsfehler. Will man diesen Messungsfehler vermeiden, so lässt sich der Werth b m auch in anderer Weise, nemlich durch Rechnung finden. Es ergibt diese für b m einen Werth = 1,78 Mm.

Der Weg, auf dem man zu dieser Zahl kommt, ist folgender:

Ein kleines Segment der Sclera ist man berechtigt als Theil eines Kreises zu betrachten, und der Radius dieses Kreises kann nach bekannter Construction leicht gefunden werden, nemlich nach der Formel

$$r^2 = s^2 + (r - h)^2,$$

worin r der unbekannte Radius,
s die Länge der Sehne des Bogenstücks
und h die Höhe des Bogenstücks bedeuten.

Wegen der Kleinheit der Entfernung ist im vorliegenden

*) Die Symmetrieachse wurde in der Weise erhalten, dass zunächst querüber durch die Hornhautbasis eine Linie gelegt wurde und dann auf dieser eine durch die Mitte gehende Senkrechte gezogen wurde.

Fig. 2.

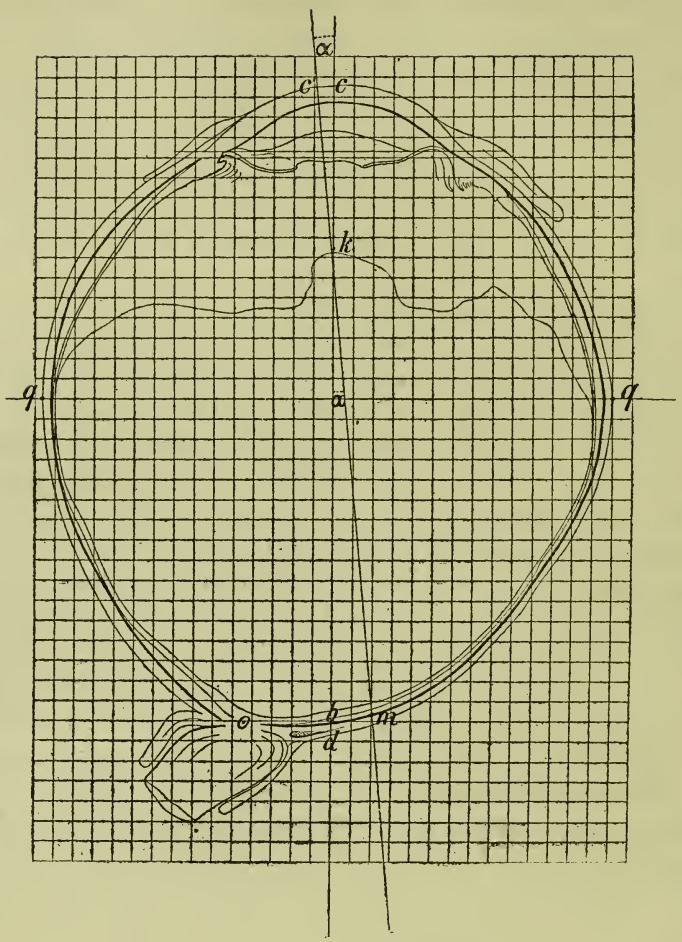

Frl. S. c. 50 J. alt.
o m = 6,0 Mm. c b = 31,7 Mm. c d = 32,25 Mm. c'm (Gesichtslinie) = 31,25 Mm. $\measuredangle \alpha = 4^{0}\,12'$. q q = 28,56 Mm. k Knotenpunkt. c k = 8 Mm.

Fall bei einer Sehnenlänge von 6 Mm. die Höhe h = (s t in Fig. 2) schwierig zu messen. Zweckmässig legt man daher der Berechnung des Krümmungsradius ein grösseres Bogenstück zu Grunde, etwa ein solches von 12 Mm. Sehnenlänge. Die in die-

sem Fall leichter zu messende Höhe des Bogenstücks beträgt dann $\frac{4}{3}$ Mm., und r berechnet sich daher alsdann

$$r^2 = 6^2 + (r - \tfrac{4}{3})^2$$
$$r = 14{,}2.$$

Wie man sich leicht durch Anlegen des Zirkels überzeugen kann, entspricht das Stück der Sclera von o bis g (Fig. 1) vollständig einem Kreisstück mit einem Radius = 14,2 Mm. Der zugehörige Krümmungsmittelpunkt kommt etwa nach φ zu liegen (Fig. 6. Taf. III).

Ist r bekannt, so lässt sich leicht der $\measuredangle \mu$, Centriwinkel zu o m, berechnen

$$\sin \frac{\mu}{2} = \frac{\frac{om}{2}}{r}$$
$$\measuredangle \mu = 24^0\ 24'\ 24''.$$

Der zu c b gehörige Centriwinkel ν berechnet sich in ähnlicher Weise =

$$\measuredangle \nu = 17^0\ 12'\ 46'',$$

daher ist der zu b m gehörige Centriwinkel $\xi = \measuredangle \mu - \measuredangle \nu = 7^0\ 11'\ 38''$.

Aus nunmehr bekanntem Winkel ξ berechnet sich b m = 1,78 Mm.

Mit Anwendung des Cosinussatzes ist es jetzt leicht den Winkel α zu berechnen.

Man hat das Dreieck b k m. Bekannt sind in demselben die 3 Seiten

$$k\,b = c\,b - c\,k = 23{,}70$$
$$k\,m = c'm - c'k = 23{,}25$$
$$b\,m = 1{,}78.$$

Die Aufgabe ist aus den bekannten Seiten den fehlenden Winkel zu berechnen

$$\cos \alpha = \frac{b^2 + c^2 - a^2}{2\,b\,c}$$
$$\cos \alpha = \frac{23{,}25^2 + 23{,}70^2 - 1{,}78^2}{2 \,.\, 23{,}7 \,.\, 23{,}25}$$
$$\alpha = 4^0\ 12'\ 40''.$$

Auf eins sei schliesslich noch aufmerksam gemacht. Wie

aus der Zeichnung Fig. 6 ersichtlich, ist der Längsdurchmesser c b grösser als die Gesichtslinie c′m; eine durch den Knotenpunkt nach der Papille gezogene Linie würde noch länger als c b sein. Daraus geht hervor, dass eine an diesem Auge vorgenommene ophthalmoskopische Refractionsbestimmung an der Papille eine höhere Refraction ergeben haben würde als in der Gegend der Macula lutea, während bekanntlich bei myopischen Augen bei der ophthalmoskopischen Refractionsbestimmung gewöhnlich die Refraction an der Papille niederer gefunden wird als am hinteren Pol.

Ueber den Venenpuls in der Retina.

Inaugural-Dissertation

von

Friedrich Eppler.

Ueber das Zustandekommen und die Bedeutung des Venenpulses in der Retina gehen die Ansichten noch vielfach auseinander. Obgleich schon vor längerer Zeit durch die gründlichen Arbeiten von Donders *) die Frage erledigt schien, haben sich immer wieder Zweifel erhoben und noch in neuester Zeit sind völlig entgegengesetzte Ansichten laut geworden. Auch über das Thatsächliche besteht keineswegs volle Uebereinstimmung. Bei der Wichtigkeit, welche Allem beizulegen ist, was zum genauen Verständniss der physiologischen Circulationsverhältnisse im Innern des Auges beiträgt, habe ich es unternommen, die Frage der physiologischen Netzhaut-Venenpulsation von Neuem zu prüfen und habe mich dabei des Rathes und der Hülfe meines verehrten Lehrers, Herrn Prof. Nagel, erfreut, dessen Ansichten über den Gegenstand ich aus seinen Vorträgen kennen gelernt hatte, so dass ich denselben im Nachfolgenden vielfach Ausdruck zu geben hatte.

Unter Venenpuls der Retina versteht man eine gewisse ophthalmoscopisch sichtbare Veränderung des Calibers oder der Färbung — Verengerung und Erweiterung, Heller- und Dunklerwerden — welche man in den Endstücken der Venen in rhythmischem mit dem Herzschlage synchronischem Wechsel auftreten sieht. Bekanntlich ist der Stamm der das sämmtliche Blut

*) Donders, Ueber die sichtbaren Erscheinungen der Blutbewegung im Auge. Archiv f. Ophth. I, 2 S. 75. Ueber die Stützung der Augen bei Blutandrang durch Ausathmungsdruck. Arch. f. Ophth. XVII, 1 S. 80.

der Retina sammelnden Venen, die Vena centralis retinae, meistens nicht ophthalmoskopisch sichtbar, da die Stelle, wo dieselbe sich aus den Hauptästen bildet, innerhalb des undurchsichtigen Sehnervenstammes zu liegen pflegt. Die erste Verzweigungsstelle der Centralarterie, und selbst ein Stück vom Stamme derselben, ist viel häufiger sichtbar, da erstere oberflächlicher zu liegen pflegt. Die Verzweigungen sind bei den Arterien wie bei den Venen ziemlich analog. Je ein Hauptast geht nach oben und einer nach unten und jeder von ihnen theilt sich in zwei Zweige, von denen der eine für die temporale, der andere für die nasale Hälfte der Retina bestimmt ist. Die Vereinigung zu diesen Hauptästen ist nicht immer sichtbar; die in die Nervenmasse eindringenden Venen scheinen oft verjüngt oder zugespitzt zu endigen oder hören allmählich auf in Contour und Farbe deutlich zu sein, indem sie bei schrägem Eindringen in die Tiefe von verschieden dicken Schichten halb durchsichtigen Gewebes bedeckt sind. Diese Endstücke der Venenäste sind es, an denen die pulsatorischen Veränderungen wahrnehmbar werden. Auch kleinere Venenzweige zeigen sie oft, deren Mündungsstelle innerhalb des Sehnerven verborgen liegt und die daher an der Oberfläche abgeschnitten erscheinen.

An den Arterienästen sucht man unter normalen Verhältnissen vergeblich nach Zeichen von Pulsation, höchstens spurweise können herzsystolische Erweiterungen bei genauestem Aufmerken entdeckt werden. An den Venenästen nimmt man die Pulsation sehr häufig war, um so häufiger, je sorgfältiger man danach sucht und einer je stärkeren ophthalmoskopischen Vergrösserung man sich bedient. Bei Untersuchung im aufrechten Bilde wird man, wenn man recht aufmerksam alle Venenäste durchmustert, nicht oft Spuren von Pulsation vermissen. Aber auch um leicht und deutlich sichtbare Pulsation zu finden, braucht man nicht lange zu suchen. Unter 10 beliebig gewählten Individuen wird man wohl immer Beispiele der verschiedenen Formen von Pulsation vorfinden. Bei jugendlichen Individuen findet man sie leichter und nach körperlicher Anstrengung deutlicher ausgeprägt.

Das Bild, welches die Pulsation der Netzhautvenen ge-

währt, kann sehr verschieden sein. Man kann mehrere Formen der Pulsation unterscheiden. An einem oder mehreren Endstücken der Venenäste, meist hart vor dem Eintritt in den Sehnerven, zeigen sich Zeichen von plötzlicher kurz dauernder rhythmisch wiederkehrender Aenderung in der Blutfüllung und zwar kann es sowohl Verminderung als Vermehrung, Collaps sowohl als Stauung sein, ja beides kann neben einander an derselben Papille, ja an denselben Gefässen vorkommen. Das ist es, was bisher meistens nicht genügend beachtet worden zu sein scheint.

Die plötzliche Verminderung der Blutfüllung des Venenendstückes giebt sich kund durch Verengung oder durch Blässerwerden, oder durch beides zugleich. Mit der Systole des Herzens, also gleichzeitig mit der Diastole der Radialarterie oder genauer um ein wenig früher als die letztere — was sich dadurch erklärt, dass die Augen dem Herzen näher liegen als die Hand und dass die Veränderung an den Netzhautvenen schon sehr bald nach dem ersten Beginne gesehen wird, während an der Radialis erst die Höhe der Elevation gefühlt wird — sieht man das Venenendstück sich rasch verengen, sehr kurze Zeit eng bleiben, dann weniger rasch auf das normale Volumen sich erweitern und eine Weile in dem letzteren verharren. Meistens erfolgt die Verschmälerung nicht auf beiden Seiten des Gefässrohres gleichmässig, sondern nur die eine Seitenwand zeigt Bewegung, während die andere Wand unverändert bleibt. Dann pflegt die bewegliche Wand die zu sein, welche der freien Oberfläche in einer vertieften oder erhöhten Stelle des Sehnerven zunächst liegt. Oft auch erfolgt die Verengung in schräger Richtung, namentlich wenn auch im Ruhezustande das Ende der Vene schräg zugespitzt erscheint, und dann ist mit der Verschmälerung zugleich eine Verkürzung verbunden. Auch in anderer, weniger regelmässiger Weise kann die Formveränderung vor sich gehen, z. B. bei einem bogenförmig gekrümmten Stücke kann auf der concaven Seite eine stärkere Verschmälerung entstehen.

Die bewegliche Wand des Gefässes wird zuweilen undeutlich, als wenn eine dickere Schicht halbdurchscheinender Substanz sich darüber legte.

Die Verschmälerung trifft zumeist nur eine kurze Strecke, lässt sich kaum je über das Gebiet der Papille hinaus verfolgen. Auch der Grad der Verschmälerung variirt in weiten Grenzen; am häufigsten sind geringe Grade, die nur der aufmerksame Untersucher als ein leichtes rhythmisches Zucken und Unduliren wahrnimmt.

Mit der Verschmälerung der Venen ist zuweilen ein Hellerwerden, einAbnehmen der Intensität des Roth verbunden. Es kommt aber auch das Hellerwerden ohne Verschmälerung vor, ein Erblassen des Gefässes in seiner ganzen Breite bis zu solchem Grade, dass es von Blut ganz entleert zu sein scheint. Nur das letzte Ende des Venenastes, eine ganz kurze Strecke pflegt davon betroffen zu werden. Leitet man das beleuchtende Flammenbild so, dass die betreffende Vene von dem wenigst hellen Rande desselben beleuchtet wird, so kommt wegen der schwachen Beleuchtung der etwas trüben Gefässwand die Blutfarbe wieder zum Vorschein, ein Zeichen, dass es sich nicht um völlige Entleerung der Venenstrecke, sondern nur um Einschränkung des Strombettes handelt.

Es ist klar, dass es sich in den beschriebenen Fällen um eine Verdünnung des Blutcylinders, eine Verminderung des Gefässlumens zur Zeit der Herzsystole handelt, aber auch das Gegentheil kommt zur Beobachtung, Verdickung des Blutcylinders, Vergrösserung des Gefässlumens zur Zeit der Herzsystole.

Gleichzeitig mit dem Radialpulse bezw. noch etwas vor der fühlbaren Diastole desselben, sieht man die Mündungsstelle der Vene breiter werden und sich dunkler färben, während der centrale Reflexstreif an dieser Stelle verschwindet. Die stärkere Blutfüllung dauert nur kurz und geht rasch in die gewöhnliche Füllung über, welche länger anhält. Nicht immer liegt die knotenartige Anschwellung am letzten Ende des Gefässes, sie kann um eine Strecke von diesem Ende entfernt liegen und das letzte Endstück kann dann entweder unverändert bleiben, oder häufiger erblasst es stark bis zu völligem Verschwinden. Wenn der Herzschlag langsam und kräftig ist, kann man leicht erkennen, dass die Blutüberfüllung durch Rückstauung des Blutes entsteht. Oft sieht man die knotenartige Anschwellung

mit dem Arterienpulse synchronisch sich rasch schnellend gegen die Peripherie hin und dann langsamer in entgegengesetzter Richtung zurückbewegen, als oscillirte eine Blutkugel im Gefässe auf und nieder, bei der rascheren Hinbewegung grösser, bei der langsameren Zürückbewegung kleiner werdend. In der Ruhepause, die besonders bei langsamem Pulsschlage deutlich wahrnehmbar wird, hat das Gefäss eine Weile seine normale Breite.

Offenbar ist eine rhythmisch sich wiederholende Zurückstauung des Blutes die Ursache der Erscheinung.

Die Entstehung der Stauung, die Stromaufwärtsbewegung des Knotens coincidirt, wie gesagt, mit der Herzsystole, der Arteriendiastole. Hier noch leichter als im obigen Falle kann man die Phasen der Pulsation mit den Phasen des Radialpulses vergleichen und sich gewissermassen eine sphygmographische Pulscurve nach dem Anblick schätzungsweise construiren: rasch aufsteigender anakroter Schenkel, schmale Kuppe, langsam abfallender katakroter Schenkel, dann Pause — alles genau wie beim Radialpuls, selbst ein gewisser Dikrotismus lässt sich zuweilen wahrnehmen.

Zuweilen sieht man die Ursache der Behinderung des Blutlaufs deutlich, z. B. wenn die Vene über einen stärkeren Arterienast oder einen prominirenden Theil der Sehnervenoberfläche hinüberzieht. Die Vene erscheint an einer solchen Stelle plattgedrückt, das Lumen verengt und man sieht eine dunklere breitere Stelle synchronisch mit dem Herzschlage ein wenig hin und her oscilliren. Unterhalb der comprimirten Stelle ist die Vene dann nicht erblasst, zeigt keine merklich abweichende Färbung. Dasselbe Gefäss, welches diese beschriebene Stauungserscheinung in seinem Verlaufe zeigt, kann zugleich an der Austrittsstelle rhythmische Stauung zeigen, ebenso aber auch die vorhin geschilderte rhythmische Verengung.

Da es für die Beurtheilung der Erscheinung besonders wichtig ist, dass die verschiedenen Formen der Pulsation, die herzsystolische Verengung und die herzsystolische Erweiterung, an demselben Individuum, ja in demselben Auge und sogar an demselben Gefässe vorkommen, so theile ich aus der Zahl meiner Beobachtungen einige, welche als Beispiele für die ver-

schiedenen Formen dienen können, hier mit. Die Fälle sind grösstentheils in Gemeinschaft mit Herrn Prof. Nagel und Herrn Privatdocent Dr. Schleich untersucht worden *).

1) Rosine Haigis, 44 Jahre alt. Klinische Diagnose: Lues secundaria.

Ophthalmoskopische Untersuchung: Auf der Papille des linken Auges zeigen alle 3 dickeren Venenäste deutliche Pulsation; dieselben werden von ihrem Ursprung an etwas blässer und verkürzt. Auch rechts deutliche Venenpulsation in derselben Weise wie links.

2) Boger, 10 Jahre alt. Klinische Diagnose: Eczema universale.

Ophthalmoskopische Untersuchung links: das Endstück der untern Vene wird abwechselnd blässer und dunkler, ohne Verengerung und Verkürzung; es ist nur eine Andeutung von Rückstauung vorhanden. Der obere Venenast zeigt eine Zuspitzung.

Auf dem rechten Auge ist an einem Venenaste pulsatorische Rückstauung des Blutes bemerkbar.

3) Dippold, 18 Jahre alt. Klinische Diagnose: Eczema universale.

Ophthalmoskopische Untersuchung: Auf der Papille des rechten Auges zeigt die Vene eine minimale Pulsation an der Stelle, wo sie sich über die Arterie in einem Bogen hinüberschlägt. Es ist eine Trübung der Adventitia vorhanden, so dass man an einzelnen Stellen deutlich die Bindegewebszüge sieht. Deutliche pulsatorische Verengerung der nach abwärts verlaufenden Vene.

4) Fempel, 11 Jahre alt. Klinische Diagnose; Lues.

Ophthalmoskopisches Bild: Der untere Venenast zeigt deutliche einseitige Verengerung, die der centralen Excavation der Papille zugekehrte Wand bewegt sich, während die andere Wand ruhig bleibt; am obern Venenast findet sich rhythmische Stauung.

---

*) Aus einer grösseren Zahl von Beobachtungen, welche in dem Manuscript der vorliegenden Dissertation mitgetheilt und durch Zeichnungen illustrirt wurden, sind hier nur einige wenige zum Abdruck aufgenommen worden. N.

5) Salzner, 26 Jahre alt. Myopie 4.

Ophthalmoskopische Untersuchung: Auf dem rechten Auge ist nach aussen an der Papille eine Sichel vorhanden. Im unteren Venenaste bewegt sich eine dunkler rothe Blutmasse hin und her.

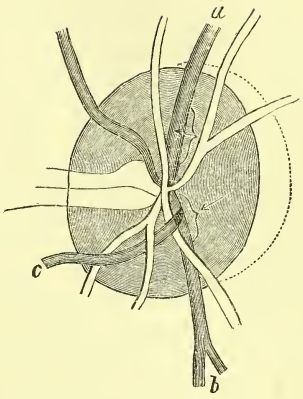

Auf dem linken Auge ist nach aussen von der Papille ebenfalls eine Sichel vorhanden. Die Venen a und b verengern sich deutlich. Die äussere Wand bewegt sich in der durch Klammern bezeichneten Länge gegen die Axe des Gefässes. Die Vene c zeigt bei der dunkler gezeichneten Stelle ein hin und her gehendes dunkleres Stück (Stauung).

6) Helener, 11 Jahre alt. Klinische Diagnose: Bronchitis capillaris, Phthisis incipiens (?).

Ophthalmoskopische Untersuchung des rechten Auges. Die Zeichnung stellt die Sehnervenpapille mit ihrer Umgebung im aufrechten Bilde dar*). Auf dem Gebiete des ganzen Endstücks zeigt die Vene a Undulation, die sich besonders an 2 Stellen deutlicher zeigt, an der Austrittsstelle der Vene und etwas unterhalb der Stelle, wo die Vene über die Arterie hinübergeht. An ersterer Stelle bemerkt man, dass die Vene um ein klein wenig schmäler wird, also pulsatorische Verengerung zeigt; an letzterer Stelle beobachtet man deutlich Rückstauung, man sieht eine dunklere

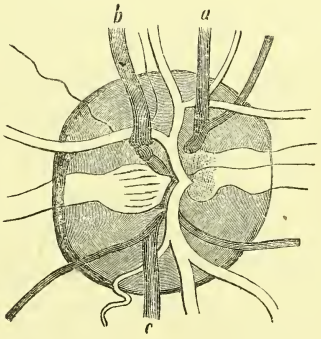

*) In beiden obigen Holzschnitten ist durch den theilweisen Mangel der Schraffirung das Aussehen der Papillen unrichtig dargestellt; es sollen nur geringe Unterschiede in der Schattirung stattfinden.

Blutwelle rückwärtsgehen und starke pulsatorische Verschiebung der Vene bewirken. Zwischen diesen beiden Stellen ist eine leichte Einkerbung, hier bewegt sich der der Arterie zugekehrte Rand der Vene a in der Richtung des Pfeils, zeigt also ebenfalls Pulsation. Der Reflexstreifen der Vene a fehlt an den beiden pulsirenden Stellen. Die Vene b zeigt an der Stelle, wo die Vene über die Arterie hinübergeht, eine röthere Stelle, die undulirt und sich mit dem Puls ein klein wenig nach oben schiebt; an der centralen Partie der Vene b ist pulsatorisches Erblassen zu bemerken. Die Vene c spitzt sich plötzlich zu, indem sie in die Excavation hinabsteigt. (Auf dem rechten Auge ist also sowohl Compression der Vene mit Beschleunigung des Blutstroms als Rückstauung vorhanden.)

Ophthalmoskopische Untersuchung des linken Auges. Hier zeigt der obere Venenast an seinem Endstück leichte Verdickungen. An der Mündungsstelle dieser Vene verschwindet der Reflexstreifen; hier ist eine periodische Verengerung der Vene bemerkbar, die nicht alle Theile gleich betrifft; die Verengerung geschieht von der temporalen Seite her, dabei wird der betreffende Rand des Gefässes erheblich weniger deutlich, so dass man den Eindruck bekommt, als ob eine dickere Sehnervenmasse darüber läge.

Prof. Nagel beschreibt in seiner Schrift »Die Behandlung der Amaurosen und Amblyopien mit Strychnin« pag. 80 einen Fall, in welchem deutliche Venenpulsation in beiden verschiedenen Formen an demselben Auge beobachtet wurde. Die Beobachtung betraf die 32jährige Marie Bihler (Progressive Amblyopie bei der Augen, ausgeprägte weisse Verfärbung des Sehnerven.)

»Auf beiden Papillen ist Venenpulsation sichtbar. In den Papillen beider Augen befindet sich die Gefässinsertion ziemlich genau in der Mitte der Sehnervenscheibe. Die Vereinigungsstelle der von oben und unten kommenden Venenäste ist, da sie ziemlich genau unter, resp. hinter den Arterienästen liegen, gleichfalls nicht sichtbar, höchstens bei stärkster durch die weite Pupille ermöglichter parallaktischer Verschiebung kommt sie auf der Aussenseite der Arterien zum Theil zum Vorschein, allein

einen gemeinsamen Venenstamm sieht man nicht. Die von oben und unten kommenden Venenäste dringen schon in ziemlichem Abstande vom Centrum in die Tiefe der Sehnervensubstanz und werden dann undeutlich. Diejenigen von ihnen, welche sich unter den oberflächlich nebenherlaufenden Arterien verbergen, erscheinen hier verschmälert und in spitze Fäden zulaufend, verbreitern sich aber bei entsprechender parallaktischer Verschiebung. Diese anscheinend verschmälerten Venenäste in beiden Augen, ein von oben und ein von unten kommender und zwar die nach aussen hin liegenden, waren es, welche Pulsation zeigten auf der ganzen Strecke bis in die Nähe des Randes der Papille. Der von oben kommende äussere Ast pulsirte in beiden Augen am stärksten. Im rechten Auge, wo der betreffende Ast am meisten der Beobachtung frei lag, konnte die Erscheinung am schönsten beobachtet werden.

Die Venenpulsation erfolgt synchronisch mit dem Radialpulse und so deutlich, dass wenigstens am rechten Auge die Pulse bequem gezählt werden können. Entleerung und völlige Entfärbung des Venenendstücks findet nicht statt, sondern nur ein rhythmischer Wechsel in der Breite der Vene, kaum bemerkbar in der Intensität der Färbung. Die Verschmälerung, welche wohl den Eindruck des Erblassens macht, fällt mit dem Radialpulse zusammen. Die auffallendste Veränderung findet in dem äussern obern Aste der rechten Papille in der Nähe des Randes statt, da wo dieser Ast sich zu verschmälern und in die Nervensubstanz unterzutauchen beginnt. Hier zeigt die Vene eine dunkler roth gefärbte, des centralen Reflexstreifens, welcher im übrigen das Venenrohr begleitet, entbehrende Stelle, welche sich unablässig rhythmisch mit dem Pulse auf und nieder bewegt, zugleich mit einer leichten Verbreiterung der Blutsäule. Offenbar handelt es sich um eine rhythmische Schwellung des Venenendstücks, bewirkt durch Stauung und Rückwärtsströmung der Blutsäule. Die Rückwärtsströmung (nach oben, d. h. nach der Peripherie der Vene) erfolgt in schnellender Weise synchronisch mit dem Radialpulse, die Vorwärtsströmung ruhiger und langsamer in den Zwischenzeiten.«

Die Besonderheit der Circulation im Innern des Auges besteht darin, dass der Augapfel eine allseitig geschlossene, sehr wenig elastische Kapsel darstellt, welche mit incompressibler Flüssigkeit prall angefüllt ist. Stellen wir uns das Auge vor im Zustande unmittelbar vor der Systole des Herzens. Flösse der Blutstrom continuirlich mit gleichmässiger unveränderlicher Geschwindigkeit durch die Arterien ins Auge ein, so würde, wenn die Füllung des Auges nicht alsbald geändert werden sollte, ein ebenso continuirlicher Blutstrom mit genau derselben Geschwindigkeit durch die Venen das Auge verlassen. Nun aber wird durch die Contractionen des linken Ventrikels die Stromgeschwindigkeit in den zuführenden Arterien vermehrt und in regelmässigen Zwischenräumen eine grössere Blutmenge ins Auge geworfen. Wäre die das Auge umhüllende Kapsel absolut starr und unnachgiebig, so müsste, falls Volumveränderungen im Innern des Auges ausgeschlossen sind, in jedem Augenblick ebensoviel Blut durch die Venen das Auge verlassen, als durch die Arterien in dasselbe eintritt, und, falls das Gesammtlumen aller ausführenden Venenmündungen nicht bedeutend das Gesammtlumen aller zuführenden Arterien an Grösse übertrifft, müsste die gleiche rhythmische Beschleunigung wie beim Eintritt des Blutes ins Auge auch beim Austritt des Bluts aus dem Auge stattfinden.

Absolut starr, wie etwa die das Gehirn und seine Häute umhüllende knöcherne Schädelwand, ist die Wand des Augapfels allerdings nicht, aber alle Erfahrungen und Versuche, welche man darüber gemacht hat, lehren, dass die Elasticität der Sclera äusserst gering ist und den durch den normalen Blutstrom einwirkenden Kräften gegenüber nahezu gleich Null geschätzt werden darf. Unter anderem zeigt dies der Collaps des Auges bei Punktionen der vorderen Kammer. Da also eine irgend in Betracht kommende Raumvergrösserung im Bulbus bei gewöhnlichen Druckverhältnissen durch die Diastole der Arterien nicht bewirkt wird, muss nothwendig der Abfluss des Venenblutes ein rhythmisch beschleunigter sein in gleichem Maasse, wie der Eintritt des Bluts rhythmisch beschleunigt ist. Da die durch das Capillarsystem fortgepflanzte Kraft der Pulswelle

durch die in letzterem entgegenstehenden Widerstände eine Abschwächung erleidet, der Strom in den Venen also verlangsamt wird, muss es eine andere Kraft sein, welche die Stromgeschwindigkeit in den Venen wiederum erhöht. Das ist der durch die Ausdehnung der Arterien auf den Inhalt des Bulbus, insbesondere den Glaskörper übertragene Druck, der sich nach allen Richtungen hin gleichmässig fortpflanzt. Die Spannung des Glaskörpers ist es, welche, durch die Arteriendiastole rhythmisch erhöht, das Bett des Venenblutstroms einengt, den Blutstrom mehr als in anderen Venen beschleunigt und dafür sorgt, dass die das Auge verlassende Blutmenge der eintretenden genau gleich ist und bleibt. Der systolische Herzstoss ist es, welcher für beide Kräfte, sowohl für die durch das Kapillarsystem hindurch wirkende, als auch für die auf den Glaskörper fortgefianzte, die Quelle bildet. Die feste unnachgiebige Wand des Augapfels endlich ist es, welche die bezügliche Regulirung bewirkt und zur Nothwendigkeit macht.

Für die Retina wird, da sie ein selbstständiges Gefässsystem hat, und da eine einzige Vene von ungefähr dem gleichen Lumen, wie die zuführende Arterie, alles Blut abführt, die rhythmische Beschleunigung des Blutstroms in der Vene und Arterie auch quantitativ ungefähr die gleiche sein müssen.

Es wäre wünschenswerth, diese Resultate der Deduction durch directe Beobachtung bestätigen zu können. Da dem jedoch zahlreiche Hindernisse entgegenstehen, ist es erwünscht, an einem anderen zugänglicheren, analoge Verhältnisse bietenden Organe die Verhältnisse prüfen zu können. Ein solches Organ ist das allerseits von der starren Schädelkapsel umschlossene Gehirn mit seinen Häuten.

Es wird zweckmässig sein, hier der Resultate zu gedenken, welche in neuester Zeit von Mosso*) bezüglich der Circulationsverhältnisse in der Schädelhöhle und im Gehirn gewonnen wurden. Dieselben liefern für die Ophthalmologen zwar kaum neue Gesichtspunkte, vielmehr haben von den letzteren

*) A. Mosso, Ueber den Kreislauf des Blutes im menschlichen Gehirn. Leipzig 1881. S. 43, 208.

Mehrere die Verhältnisse schon längst richtig verstanden und die Experimente Mosso's sind zum Theil nur Wiederholungen und nähere Ausführungen der von Berthold *) ausgeführten Versuche. Allein immerhin ist die Bestätigung durch die analogen Verhältnisse im Schädel von grossem Interesse und förderlich. Von Interesse wird es sein, sich zu erinnern, dass Berthold **) durch seine Auffassung der Circulationsverhältnisse im Auge zur Entdeckung des Pulses der Vena jugularis interna geführt wurde und dass daher die Bestätigung der gehegten Erwartung wohl für die Richtigkeit seiner Auffassung ins Gewicht fällt.

Mosso zeigte durch seine sinnreichen Versuche vermittelst des Plethysmographen, dass beliebige Glieder des Körpers die gleichen pulsatorischen und respiratorischen Schwankungen ihres Volumens aufweisen, wie das durch eine Trepanationsöffnung frei gelegte Gehirn. Nur in quantitativer Hinsicht finden Unterschiede statt. Jener Apparat ersetzte für den Vorderarm die starre Kapsel, welche der Schädel für das Gehirn und seine Häute bildet; die feste Schädelwand regulirt die Blutfüllung und Stromgeschwindigkeit im Gehirn. Dass bei gleichbleibender Blutfüllung die Vertheilung des Bluts im Körper zwischen Arterien, Capillaren und Venen wechseln kann, zeigen die interessanten Versuche über den Einfluss der geistigen Thätigkeit. Liess nämlich Mosso sein Versuchsindividuum Bertino eine Rechnung vornehmen, so blieb der Hirnpuls während der Dauer der arithmetischen Operation höher und das Hirn zeigte eine Zunahme seines Volumens, während am Vorderarm eine starke Zusammenziehung der Gefässe eintrat. Bei Anstrengung der geistigen Thätigkeit wurde der trikuspidale Hirnpuls katakrot, der absteigende Schenkel der Pulswellencurve wies sekundäre Schwankungen auf.

---

*) H. Berthold, Zur Blutcirkulation in geschlossenen Höhlen. Nr. 43. Centralblatt für die mediz. Wissensch. 1869 pag. 673.

**) H. Berthold, Zur Erklärung des an der Vena centralis Retinae bemerkbaren Pulsphänomens. Klinische Monatsblätter für Augenheilkunde. VIII. Jahrgang. Ausserordentliches Beilageheft. Erlangen 1870. Jahresbericht f. Ophth. Bd. I. S. 179.

Auch der absolute Blutgehalt des Gehirns kann wechseln und zwar, wie man schon seit Kussmaul und Tenner's Versuchen weiss, sehr rasch, unter Ergänzung durch Transsudation von Lymphe und Liquor cerebrospinalis.

Die feste Schädelwand bewirkt, dass der venöse Blutlauf innerhalb der Schädelhöhle unter höherem Drucke stattfindet, als in anderen Körpertheilen und dass er rhythmische Pulsationen mit der Herzkontraktion, wie auch einen mit den Respirationsphasen im Zusammenhang stehenden Wechsel zeigt. Mosso bestätigte nicht nur die von Berthold entdeckte Pulsation der Vena jugularis interna, sondern fand die gleiche Pulsation auch an den venösen Hirnsinus wieder und konnte die sphygmographische Curve des Pulses des Sinus longitudinalis bei Hunden zeichnen. Die in den Schädel eindringende Blutwelle bewirkt eine Diastole sämmtlicher Hirnarterien, und diese mit der Kraft der Herzsystole erfolgende Erweiterung des arteriellen Gefässbaumes übt vermittelst der Hirnmasse einen Druck auf die Hirnvenen aus, so dass bei jeder Pulsation das venöse Blut einen Stoss erleidet, der es in die venösen Blutleiter des Schädels unter höherem Drucke hineintreibt, als wie es bei der vis a tergo allein der Fall wäre. Wahrscheinlich hat das Fehlen von Klappen in den Venen der Schädelhöhle zur Folge, dass es die Schwankungen des Blutkreislaufs im Gehirn fördert, indem der Raum, den die Arterien bei ihrer Contraction übrig lassen, leicht durch die Rückstauung des venösen Bluts eingenommen wird, welche bei Vorhandensein von Klappen nicht möglich wäre.

Wie man sieht, lassen sich alle diese Sätze fast ohne weiteres auf die intraoculäre Circulation übertragen, für welche die Corneoscleralwand die gleiche Rolle spielt, wie die Schädelwand für das Gehirn und seine Häute. Auch die Pulsationen des Gehirns in der Trepanationsöffnung des Schädels finden ihre Analogie in Pulsbewegungen, welche der Humor aqueus in einem in die vordere Augenkammer eingeführten gläsernen Röhrchen, beziehungsweise Manometer zeigte (Donders im Archiv für Ophthalmologie XVII, 1. pag. 89). In beiden Fällen, Schädelhöhle und Auge, besteht die Nothwendigkeit, dass die Arterienwelle

durch ihren Stoss die Bahn in den Venen frei macht und das venöse Blut durch Vermittlung des Höhleninhalts verdrängt.

Schreiten wir auf dieser Grundlage zur Erklärung der Erscheinungen des retinalen Venenpulses, so werden wir uns durch den scheinbaren Widerspruch, dass zuweilen deutliche Stauungserscheinungen in der Nähe der Mündungsstelle der Centralvene vorkommen, in der Beurtheilung nicht irre machen lassen, vielmehr zu ermitteln suchen, wie sich diese Stauungserscheinungen mit der als Nothwendigkeit erscheinenden rhythmisch beschleunigten Abfuhr des Venenbluts in Einklang bringen lassen.

Zunächst ist zu berücksichtigen, dass Beschleunigung des Blutstroms und Stauung nicht unvereinbare Gegensätze sind. Ein Vergleich und ein einfacher Versuch können dies erläutern. Bei plötzlicher starker Verengerung eines Flussbetts sehen wir eine Stromschnelle eintreten, da eine bestimmte Quantität Wasser hier in gleicher Zeit ein engeres Lumen passiren muss. Kurz oberhalb der verengten Stelle sehen wir in der Nähe der Ufer Stauung eintreten, nicht nur langsamere Strömung, sondern unter Umständen sogar rückläufige Strömung.

Wenn wir eine elastische Röhre, durch welche ein continuirlicher Flüssigkeitsstrom hindurchgeht, an einer Stelle in mässigem Grade comprimiren, so dass eine nicht zu bedeutende Verengerung entsteht, so wird der Strom in dem oberhalb gelegenen Theile des Rohres wegen des vermehrten Widerstandes etwas verlangsamt, demzufolge auch wegen des verminderten Zuflusses in dem unterhalb gelegenen Theile des Rohres; an der verengten Stelle aber wird nothwendig eine Beschleunigung der Strömung eintreten müssen, da ein bestimmtes Quantum Flüssigkeit den engeren Querschnitt in der gleichen Zeit passiren muss, wie ein eben so grosses Quantum einen weiteren Querschnitt oberhalb und unterhalb. Dicht oberhalb der comprimirten Stelle sehen wir eine Anschwellung des elastischen Rohres eintreten. Der Analogie zufolge wird man hier verlangsamte Strömung in den peripherischen Theilen des Strombetts annehmen dürfen bei Beschleunigung in der Axe.

Wird die Compression der Röhre rhythmisch wiederholt,

so wird unmittelbar oberhalb der Compressionsstelle eine rhythmische Stauung mit zum Theil rückläufiger Bewegung und Ausdehnung der elastischen Wand eintreten. Aber diese wiederholte Stauung schliesst nicht aus, dass in der comprimirten Stelle selbst beschleunigter Abfluss, an Strecken unterhalb derselben wieder Abfluss mit annähernd der früheren Geschwindigkeit stattfindet.

Wenden wir nunmehr diese Grundsätze auf die Erklärung des retinalen Venenpulses an.

Die bei weitem häufigste Form des Venenpulses ist die Verengerung des centralen Venenendstücks zur Zeit der Arteriendiastole resp. Systole des Herzens. Niemand wird heute noch, wie früher Follin, daran denken, diese Venensystole, wenn man sie so nennen will, für eine aktive, durch Contraction der Venen bedingte zu halten. Sie ist eine passive, bedingt durch den von der Arteriendiastole übertragenen allseitigen Druck des Glaskörpers auf die Retina. Gerade wie im Gehirn, so werden auch im Auge sämmtliche Venen der Retina rhythmisch comprimirt und der Blutstrom dadurch rhythmisch beschleunigt. Dass diese rhythmische Verengerung der Venen bei der ophthalmoskopischen Vergrösserung im allgemeinen nicht wahrnehmbar ist, ist begreiflich, da ja auch der Caliberwechsel der Arterien der Retina sich in der Regel unserer Wahrnehmung entzieht. Der Druck in den Venen nimmt centralwärts nach dem Herzen hin ab, ist also in den Retinalvenen an der Austrittsstelle aus dem Auge am geringsten. Deshalb werden die Endstücke der Retinalvenen auf der Papille, in welchen der geringste Druck herrscht, am ehesten dem Glaskörperdruck nachgeben und da sie zudem die stärksten sind, so wird sich an ihnen auch am leichtesten ein Caliberwechsel bemerklich machen. Von Jäger und Donders wird angegeben, dass die Verengerung der Venen gegen die Peripherie hin fortschreite. Ich habe das bei der Pulsation in dieser Form nicht bestätigen können, vielmehr sah ich die Verengerung auf der Strecke, auf welcher sie sichtbar war, gleichzeitig eintreten. Wo eine rückschreitende Bewegung sichtbar war, war diese durch complicirende Stauung, das Auftreten einer rückwärts schreitenden Stauungswelle, bedingt, von

welcher sogleich die Rede sein wird. Donders spricht von der leichten Wahrnehmbarkeit des Pulses an den zugespitzten, von der oft sehr schwierigen an den cylinderförmigen Venen. Bei den ersteren entsteht in der That der Anschein eines Rückwärtsschreitens der Verengerung, auch wenn die schräge Endlinie sich nur gerade seitwärts bewegt; das ist aber eben nur der Schein.

Deutliche Zeichen dafür, dass die Verengerung der pulsirenden Venen durch Compression von Seiten des Glaskörpers geschieht, kann man in zahlreichen Fällen wahrnehmen. Dahin gehört die oben beschriebene Erscheinung, dass die Verengerung eine ungleichmässige ist, dass sie entweder in seitlicher Richtung oder der Dicke nach erfolgt, dass bei seitlicher Verschmälerung bald beide Wände, bald nur eine Wand sich zu bewegen scheint, manchmal in schräger Richtung, so dass das Endstück schräg zugespitzt erscheint etc. Der Glaskörper drückt vermittelst einer mehr oder weniger dicken Schicht von Nervensubstanz auf die Venenäste; dieser Druck macht sich hauptsächlich geltend an den Venen, in welchen der Blutdruck am geringsten ist; da das nun die grössten Venen sind, wo sie in die Papille eintreten oder in die Excavation des Sehnerven hinabsteigen, so werden sie hauptsächlich an dieser Stelle komprimirt. Da die Venenäste nach ihrem Uebertritt auf die Papille und bis zu ihrer Vereinigung zum gemeinschaftlichen Stamme der Centralvene der Netzhaut ihre Richtung gänzlich verändern müssen und dabei, je nachdem die Richtungsveränderung früher oder später, plötzlich oder allmählich erfolgt, je nachdem eine grosse oder kleine, tiefe oder flache Excavation der Papille besteht, in verschiedener Weise zu der Oberfläche der Papille gelagert sind, so haben die die Venen bedeckenden Sehnervenschichten die verschiedenste Gestaltung und demzufolge zeigen auch die Druckerscheinungen mannigfache Unterschiede. Steigt beispielsweise ein Venenendstück in der Wand einer Excavation schräg seitwärts in die Tiefe hinab, so wird sie mit einer Seitenwand fast frei daliegen und hier nur von einer sehr dünnen Sehnervensubstanzschicht bedeckt sein, auf der andern dagegen von einer dicken Schicht bedeckt sein.

Auf der ersten wird sie der Druckwirkung sehr leicht nachgeben, auf der andern aber nicht; und daher wird sich die Wand nur auf einer Seite bewegen, während die andere Seite ruhig stehen bleiben wird. Ist die Vene schräg gegen die Excavationswand oder gegen die Lamina cribrosa gerichtet, so kann sie an denselben schräg abgeschnitten erscheinen und wenn hier eine Compression erfolgt, so kann durch Oscillation der schrägen Schnittlinie das Gefäss jedesmal eine scheinbare Verkürzung in der Phase der Verengerung zeigen.

Die Bedingung für erschwerten Abfluss des Blutes, für partielle Stauung wird dann gegeben sein, wenn die Lage eines Venenastes der Art ist, dass der ihn treffende Druck eine lokal beschränkte unregelmässige Verengerung des Lumens bewirkt, so dass nicht alles Blut gleichmässig fortgetrieben wird. Jede Richtungsveränderung vermehrt ja schon die Widerstände gegen die Strömung. Biegt die Vene rasch unter nahezu rechtem Winkel um oder tritt sie über einen hart darunter gelegenen Arterienast oder über den scharfen Rand einer Excavation, so wird ein geringer Druck an einer beschränkten Stelle eine verhältnissmässig starke und unregelmässige Verengerung des Venenrohrs bewirken. An einer solchen Stelle ist die Vene meistens schon in gewöhnlichem Zustande ohne vermehrte Compression in Form und Grösse ihres Querschnitts verändert, nämlich plattgedrückt.

Bei vermehrtem Druck wird das Lumen an der exponirten Stelle noch stärker reducirt werden müssen. Mit der lokalen Impression nun ist die Ausbuchtung, Behinderung der Strömung eines Theils des Bluts und Stauung in den peripheren Theilen des Gefässrohrs oberhalb der verengten Stelle verbunden, ohne dass die Fortdauer eines beschleunigten Stromes in dem verengten Lumen ausgeschlossen zu sein braucht. In der That ist die Fortdauer des Blutstroms für viele Fälle, in denen eine Anschwellung pulsatorisch deutlich rückwärts geschnellt wird, augenscheinlich, da das Endstück der Venen zwar blässer oder verschmälert aber unverkürzt erscheint. In Fällen, wo das Endstück periodisch vollkommen erblasste, so dass man es für entleert halten könnte, kann man, wie oben bereits erwähnt wor-

den ist, durch indirekte Beleuchtung im durchfallenden Lichte bisweilen nachweisen, dass der Blutstrom dennoch fortdauert. Die Blutschichte ist zu dünn, um sich durch die etwas trübe Gefässwand hindurch, welche bei heller Beleuchtung viel Licht reflectirt, bemerklich zu machen, während sie bei abgeschwächter Beleuchtung der Gefässwand noch gut wahrnehmbar ist. Man wird keinen Zweifel hegen können, dass der Strom in der Axe des Gefässes alsdann mit beschleunigter Geschwindigkeit fortdauert. Freilich ist nicht ausgeschlossen, dass ausnahmsweise ein Mal bei besonders ungünstiger Lage des Locus minoris resistentiae und bei besonders starkem intraoculärem Druck, vielleicht auch bei sehr schwachem energielosem Blutstrom ein vollständiger Collaps eines Venenastes zur Zeit der Arteriendiastole erfolgt. Als Regel darf das keineswegs betrachtet werden. In solchen Ausnahmsfällen würden, wenn in einem einzelnen Venenaste der Blutstrom in der That periodisch während der Arteriendiastole ganz unterbrochen werden sollte, die übrigen Venenäste um so mehr Blut mit beschleunigter Geschwindigkeit abführen müssen.

Wie weit die Stauungswelle sich in dem Gefässrohre rückwärts erstreckt und sichtbar fortpflanzt, hängt von der Lage und Configuration des Gefässstücks und seiner Umgebung ab. Wo eine kurze Gefässstrecke die Bedingungen leichteren Collapses bietet, wird nur in der nächsten Nähe desselben Stauung sichtbar werden, wo aber eine längere Strecke so beschaffen ist, wird man den dilatirten dunkler roth gefärbten Theil der Blutsäule in weitem Umfange hin und her oscilliren sehen.

Eine Beobachtung von Cuignet*) könnte der Beschleunigung des Venenstroms zur Zeit der Arteriendiastole zu widersprechen scheinen. Derselbe konnte bei dem Versuche, im menschlichen Auge durch allmählich wachsenden Druck die Arterienpulsation hervorzurufen, in einigen Fällen im Venenendstücke auf der Papille die circulirenden Blutkörperchen erkennen und sah sie bei verstärktem Fingerdruck ihren Lauf verlangsamen, schliesslich die Strömung ganz aufhören. Aus

*) Nagel's Jahresbericht f. Ophth. 1872 S. 146.

diesen Beobachtungen kann aber keineswegs auf Verlangsamung der Strömung beim spontanen Venenpulse geschlossen werden; denn es handelte sich hier um Druckversuche und es wurde der Druck, welcher bereits Arterienpuls hervorgerufen hatte, noch weiter gesteigert; dann erst kam das Circulationsphänomen in den Venen zum Vorschein. Es war also die Stagnation, welche der völligen Unterdrückung des Blutlaufs nahe vorherging. Einen Schluss daraus auf das Verhalten des Blutstroms bei spontanem Venenpulse zu ziehen, wäre also gänzlich unstatthaft.

Fassen wir das über den Venenpuls der Netzhaut bisher besprochene noch ein Mal kurz zusammen, so lässt es sich in folgenden Worten ausdrücken:

Es sind 2 Hauptformen des Venenpulses zu unterscheiden:

1) pulsatorische Verengerung, die auf eine grössere oder kleinere Strecke des Venenrohrs beschränkt ist, entweder beiderseits gleichmässig oder einseitig oder schräg, was dann eine Verkürzung zur Folge hat. Als Nebenform ist zu unterscheiden blosses Erblassen der Venen ohne Verengerung, manchmal mit Andeutung von Rückwärtsstauung.

2) pulsatorische Erweiterung, so dass ein Stück der Vene breiter und dunkler wird, wobei der centrale Reflexstreifen verschwindet Dabei ist deutliche Rückstauung an der dunklen, verbreiterten Stelle vorhanden.

Das erweiterte Stück kann das letzte sichtbare Stück der Vene sein, es kann aber auch diesem äussersten Ende benachbart sein, so dass das Endstück selbst rhythmisch erblasst. Zuweilen sieht man unter Erblassen des Endstückes die erweiterte Stelle rhythmisch sich bewegen, rasch peripheriewärts, langsam centralwärts.

Die Kombination beider Formen, pulsatorische Verengerung und Erweiterung kommt an einer und derselben Vene vor.

Die Venenpulsation erleidet Veränderungen durch gewisse Einflüsse, welche die Circulation des Auges treffen. Zunächst ist der Druck aufs Auge zu erwähnen. Wenn kein spontaner Venenpuls vorhanden ist, kann derselbe häufig durch an-

haltenden leichten Fingerdruck hervorgerufen werden. Wird der Druck verstärkt, so collabiren die Venenenden mehr und mehr, erblassen zuletzt völlig und man sieht meist keine deutliche Venenpulsation mehr, dagegen tritt jetzt Arterienpuls auf. Wird der Druck noch mehr gesteigert, so werden alle Gefässe stark verengt und die Arteriendiastole wird immer kürzer; zuletzt werden die Arterien dauernd blutleer und nur in den kleineren Venen befinden sich noch geringe Mengen Bluts. Die Contraktion des Herzmuskels ist nicht mehr im Stande, den intraoculären Druck zu überwinden, die Circulation im Auge zu unterhalten. Damit ist eine allmähliche Verdüsterung des Sehfelds verbunden, zuletzt entsteht vollständige Verdunkelung. Lässt man mit dem Druck nach, so schwindet die Sehstörung nach einigen Secunden.

Bei stossweisem Druck verengern sich die Venen der Sehnervenpapille in gleichem Rhythmus, weil der auf den Glaskörper momentan ausgeübte Druck die Venen für kurze Zeit komprimirt. Bei mässigem Druck aufs Auge tritt also zuerst Venenpuls, bei verstärktem Druck erst Arterienpuls auf.

Der Einfluss der Accommodation auf die intraoculare Circulation ist wegen der damit verbundenen Verengung der Pupille schwer festzustellen; ich habe so wenig wie Donders einen Einfluss wahrgenommen. Coccius dagegen sah bei starker Accommodationsanspannung die Netzhautvenen sich verengen und bei vielen Personen sah er Venenpuls auftreten, der sonst nicht zu sehen war. (Mechanismus der Accommodation pag. 74, 107). Diese Wirkung wäre also der Steigerung des intraocularen Druckes durch die Action des Ciliarmuskels zuzuschreiben, die ja aus anderen Gründen für wahrscheinlich gehalten wird.

Die Respiration übt einen merkbaren Einfluss auf die Netzhautcirculation. So bewirkt nach van Trigt und Donders verstärkter Exspirationsdruck nach vorhergehendem tiefem Einathmen eine starke Ausdehnung der Venen auf der Sehnervenpapille, besonders derjenigen, in denen sonst Venenpuls besteht. Während der Dauer des Exspirationsdruckes wird die Pulsation geringer oder hört gänzlich auf. Bei darauffolgender tiefer Inspiration fällt die Vene plötzlich zusammen

und zeigt dann noch in verengtem Zustande bald wieder Pulsation. Die Erweiterung der Netzhautvenen bei Exspirationsdruck kann nicht von gleichzeitiger Contraktion der Augenmuskeln herrühren, weil dadurch im Gegentheil die Gefässe enger werden müssten. Bei verstärktem Exspirationsdruck erfährt die Herzthätigkeit eine Beeinträchtigung, ebenso wie bei verstärktem Inspirationsdruck. Donders erklärt daraus die Beobachtung, dass man beim Husten und Niesen Neigung hat, die Augen zu schliessen. Bei heftiger Exspiration werden die Venen im Auge und seiner Umgebung, oder überhaupt alle Venen, stärker gefüllt und dadurch das Gefühl vermehrter Spannung und das Hervortreten der Augen hervorgerufen, welchem man unwillkürlich durch Stützung der Augen mittelst der Lider oder selbst mit der vorgehaltenen Hand zu begegnen sucht.

Coccius dagegen gibt an, dass er an Menschen, die sonst keinen Venenpuls in der Netzhaut hatten, denselben bei gesteigerter Respiration eintreten und wo er vorhanden ist, ihn gesteigert werden sah. Am Ende der Inspiration werden die Centralvenen enger und spitzer, mit der Exspiration schwellen sie an und die Pulsation tritt ein, resp. wird stärker. Ich sah bei gesteigerter Respiration die Retinalvenen sich stärker ausdehnen, wobei die Pulsation in den Venen etwas undeutlicher zu werden schien.

Bei Compression der Jugularvenen zeigt sich nach Wadsworth und Putnam (Nagel's Jahresbericht für Ophthalmologie p. 1878 pag. 137) kein deutlicher Einfluss auf die intraoculäre Circulation, höchstens bisweilen vielleicht eine stärkere Füllung der Centralvene der Retina an der Pulsationsstelle (ophth. Beobachtung bei aufrechtem Bilde); die Pulsation des auf der Papille verlaufenden venösen Hauptgefässstammes bleibt dagegen wie zuvor bestehen. Helfreich behauptet (in einer Arbeit vom Jahr 1881 pag. 8) das Gegentheil; dort sagt er: Hemmt man bei einem Menschen mit regelmässigem und deutlichem Netzhautvenenpuls den Abfluss des Blutes aus den Venae jugulares, indem man die Seitengegend des Halses rechts sowohl wie links mit den flach aufgelegten Händen eines

Gehilfen comprimiren lässt, so wird alsbald eine venöse Hyperämie auf der Papille und Netzhaut sichtbar; die Venen schwellen deutlich an und der Puls verschwindet während der Dauer der Compression. Beim Wegnehmen der Hände kollabiren die Venen augenblicklich und das Spiel des Pulses auf der Papille kehrt sofort in lebhafter Weise wieder. Das Gleiche beobachtete Schön in seinem unten zu erwähnenden Falle. Die Pulsation verschwand bei Compression der Halsvenen, die Netzhautvenen schwollen dabei noch stärker an als im Moment der Pulsation. Nach meinen Untersuchungen kommt bei Compression der Jugularvenen noch ein centraler gelegenes Stück der Vene zum Vorschein, die Vene wird gegen das Centrum hin dunkler gefärbt und die Pulsation an dieser Stelle deutlicher.

Erwähnen will ich hier einen Fall, wo bei einem Kaninchen spontaner Venenpuls vorhanden war, welcher auch bei leichtem Druck aufs Auge deutlich wahrzunehmen war. Leber gibt dagegen an, dass er bei Fingerdruck beim Kaninchen nur Verengerung der Arterien und Venen, aber keine Pulsation beobachten konnte. Becker gibt an, dass er bei starkem Druck Pulsation der hinteren Ciliararterien beobachtet habe. Auch nach Durchschneidung des N. sympathicus beim Kaninchen sah ich keine Veränderung in der intraocularen Blutcirculation auftreten (es wurde ein etwa 1 cm. langes Stück aus den Nerven herausgeschnitten), nur die Pupille der betreffenden Seite war enger als auf der andern und das Ohr, auf der entsprechenden Seite auch stärker injicirt, fühlte sich heisser an.

Nach Paracentese der vordern Kammer, die ich an den Augen von 2 Kaninchen vornahm, konnte ich keine Venenpulsation beobachten. Die Paracentese der vordern Kammer soll das Analogon der Trepanation des Schädels sein und deshalb die Venenpulsation dabei deutlich sichtbar sein. Doch glaube ich, dass diese Meinung erst dann berechtigt wäre, wenn man ein Stück aus der Cornea herausschnitte oder wenn man einen Fremdkörper z. B. einen Faden in die Wunde einlegte, da sich ja bekanntlich nach vorgenommener Paracentese der vordern Kammer das abgelaufene Kammerwasser sehr rasch wieder ersetzt. Durch Ausschneiden eines Stückes aus der Cornea wäre dies unmöglich gemacht.

Bei den Untersuchungen am Auge des Frosches liegt die Schwierigkeit darin, dass das Auge beim leichtesten Druck sofort in die Orbita zurücksinkt und dass sich die Nickhaut über das Auge herschiebt. Jacobi gibt an (Jahresbericht für 1876 pag. 162), dass im Froschauge bei leichter Compression Verlangsamung des Blutstroms unter verminderter Füllung der Hyaloideagefässe gesehen werde.

Ich gehe nunmehr dazu über, einen kurzen Ueberblick zu geben über die Theorieen, welche bisher zur Erklärung des Retinal-Venenpulses aufgestellt worden sind.

Helmholtz, der Erfinder des Augenspiegels, suchte vergeblich nach Pulsation der Netzhautgefässe. In der Beschreibung des Augenspiegels *) sagt er (S. 34) »Pulsationen habe ich nicht mit Sicherheit erkennen können«.

Coccius, der Entdecker der Venenpulsation, hat bereits in seiner ersten Publication 1853 **) eine im Wesentlichen richtige, wenn auch nicht erschöpfende Beschreibung der Erscheinung und eine Erklärung gegeben, die noch heute als der Hauptsache nach zutreffend anerkannt werden muss. Er beschreibt die pulsatorische Verengerung der Vene als mit der Diastole der Arterien zusammenfallend, mit darauf folgender Erweiterung auf die normale Weite. Zwar erwähnt er auch beiläufig, dass man bisweilen den Anblick habe, als ob in einer schräg in den Nerven eintretenden Vene »ein rother Flüssigkeitskegel« auf- und abwärts steige, ohne aber dies eine partielle Stauung bezeichnende Bild näher zu würdigen. Coccius' Erklärung lautet (pag. 9) »die Retina befindet sich innerhalb einer geschlossenen elastischen Kapsel. Wenn nun durch die Systole des Herzens und mithin bei der Diastole aller in den Augapfel eintretenden Arterien ein Druck auf die Augenkapsel ausgeübt wird, so muss sich diese Drucksumme vorzüglich an den Stellen zeigen, welche dem Drucke am ehesten weichen. Da diese nun die das Blut ausführenden Gefässe, die Venen, sind, so muss auch auf diese ein stärkerer Druck bei der Diastole sämmtlicher in den Augapfel eintretender Arterien erzeugt und mithin dieselben verengert und rascher Blut entführend gemacht werden.« Auch den Vergleich mit der Schädelhöhle stellt Coccius an; die zum Unterschiede gegen letztere der Bulbuskapsel zugeschriebene Elasticität hat wenigstens seiner Erklärung nicht geschadet. Wäre die Sclera wirklich in höherem Grade elastisch, so würde die Circulation im Auge sich weniger

*) H. Helmholtz. Beschreibung eines Augenspiegels. Berlin 1851.

**) A. Coccius. Ueber die Anwendung des Augenspiegels nebst Angabe eines neuen Instruments. Leipzig 1853.

von der Circulation in anderen aus Weichtheilen bestehenden Organen unterscheiden.

Coccius benutzt ferner (pag. 196) zur Erklärung den sehr passenden Vergleich mit dem rhythmisch beschleunigten Ausfluss des Blutes beim Aderlass mit kleiner Oeffnung unter fester Einschnürung des Oberarms. Durch Hemmung des Rückflusses des Venenblutes werden die Weichtheile des Armes in stärkere Spannung versetzt, der Druck wird zur Zeit der Diastole der Arterien noch vermehrt, dadurch die Venen verengt, die Ausströmung des Blutes beschleunigt. Auch den Einfluss des Fingerdruckes auf den Bulbus erkannte Coccius. Durch rhythmisch wiederholten Druck konnte er, wenn kein Venenpuls bestand, die entsprechende Erscheinung künstlich erzeugen, ebenso durch länger fortgesetzten sanften Druck die Venen-Pulsation hervorrufen.

Ungefähr gleichzeitig mit Coccius hat van Trigt*) den Venenpuls der Retina aufgefunden. Seine Beschreibung ist kurz und oberflächlich, seine Deutung entschieden irrig. Er nahm die Erscheinung an einem Venenstamme wahr, der an der Stelle, wo er sich in die Tiefe des Nerven verliert, auffallend enger ist. »Unmittelbar nach jedem Pulsschlage wird in diesem engeren Theile eine starke Dilatation wahrgenommen, und jeder Dilatation folgt wieder eine Verengerung«. Das ist die Beschreibung und die Erklärung geht dahin, »dass beim Pulsschlage der vermehrte Blutdruck mit beschleunigter Blutzufuhr sich durch das Haargefässnetz hin der Vene mittheilt, während die verengte Stelle am Eintritt der Vene in die Tiefe des Nerven in dem Momente der beschleunigten Blutzufuhr die Blutmenge nicht ebenso schnell aufnehmen kann«. Ausserdem fand van Trigt die anders beschaffene Venenpulsation an der Sehnervenpapille des Hundes.

E. v. Jäger**) liefert eine sehr genaue, man kann sagen,

*) Van Trigt, Der Augenspiegel, seine Anwendung und Modifikationen, aus dem Holländischen übersetzt und mit Zusätzen versehen von C. H. Schauenburg, Lahr, 1854 pag. 49.

**) E. Jäger. Wiener medizinische Wochenschrift 1854. Nr. 3 bis 5 pag. 36 etc.

erschöpfende Beschreibung der Erscheinung in allen Varietäten, allein die Deutung steht nicht auf der Höhe der Beobachtung. Er glaubt in der Erscheinung wie in der Begründung zwei wesentlich verschiedene Zustände unterscheiden zu müssen, den Venenpuls mit blosser Verengung und den mit Stauung, von denen er den letzteren für physiologisch, den ersteren für pathologisch hält. Die als Stauung bezeichnete Erscheinung fasst Jäger auf als eine Beschränkung oder gänzliche Hemmung der Circulation, welche zur Zeit der Arteriendiastole durch Compression der ausführenden Vene in dem unnachgiebigen Scleralringe in der Region der Lamina cribrosa bedingt ist. Der in die Sehnerven eindringende Venenstamm erscheint entfärbt, leer; oberhalb bis zur knieförmigen Umbiegung sieht man Anschwellung und dunklere Färbung, das Bild wechselt je nach der Lage der knieförmigen Umbiegung. Abgesehen von dieser lokalen Compression im Scleralringe erleiden die Retinalvenen im Innern der Bulbushöhle keine Compression, da zur Zeit der Arteriendiastole die Bulbuskapsel vermöge ihrer Dehnbarkeit nachgiebt. Nur wenn die Dehnbarkeit bereits durch Vermehrung des Bulbusinhalts (z. B. bei congestiven Leiden) nahezu erschöpft ist, weitere Ausdehnung nur noch in geringem Masse möglich ist, wirkt der durch die Arteriendiastole hinzutretende Druck auf die Venen. Es erfolgt vermehrte Spannung der Medien, gewaltsame Ausdehnung der Formhäute des Bulbus, dadurch werden die Gefässe verlängert und verschmälert. Die Verschmälerung der Venen ist im Allgemeinen nicht bedeutend genug, um deutlich wahrnehmbar zu werden, aber sie kann auf kleineren Strecken sichtbar werden, welche einem überwiegenden Drucke ausgesetzt sind, wo die in tieferen Schichten verlaufenden Venenstücke gegen die härtere Unterlage des widerstandsfähigeren (?) Sehnerven angedrückt werden. Hier erfolgt leichtere Compression; das Blut, am Abflusse im Scleralringe gehindert, weicht in peripherer Richtung aus und wird zur Ausfüllung des durch die Verlängerung der Venenrohre gewonnenen Raumes verwendet. Die Berechtigung des Gedankenganges erscheint zweifelhaft. Traut man der Augenwand soviel Dehnbarkeit zu, dass dadurch die Gefässe verlängert und

verschmälert werden, dann sollte dies doch eher bei normaler Spannung und Füllung des Bulbus geschehen als bei pathologisch gesteigerter, wo die Elasticität schon grösstentheils erschöpft ist.

A. von Graefe *) macht einen wichtigen Fortschritt durch das genauere Studium des Arterienpulses der Retina, der zwar von E. v. Jäger schon beobachtet war, ohne dass derselbe jedoch seine pathologische Bedeutung erkannt hatte. v. Graefe erkannte die wichtige Beziehung zum Glaukome, für dessen besseres Verständniss dadurch der Weg gebahnt wurde. Bezüglich des Venenpulses berücksichtigt v. Graefe in seiner Schilderung und Erklärung lediglich die mit Stauung verbundene Pulsation, auf welche er alle Varietäten zurückführen zu können glaubte. Den oft zu beobachtenden Collaps des Venenendes mit Zurückdrängung des Blutes hielt er für unvereinbar mit Coccius' Anschauung von der rhythmischen Beschleunigung der Abfuhr des Venenblutes und erklärte die von ihm angenommene Stauung durch Compression der Venen als der nachgiebigsten Theile im Sehnervenkopfe unter dem Einflusse des Scleroticalringes. Der durch die vermehrte Blutzufuhr bei der Diastole sämmtlicher Arterien erhöhte intraoculäre Druck ist die Ursache der Compression. Derselben unterliegen nur die innerhalb der Sehnervensubstanz befindlichen Endstücke der Venen: die Variabilität des Venenpulses hängt von dem verschiedenen Verhalten der Gefässe zum Opticus und von der Modalität des Druckes ab. In letzterer Hinsicht stellt der Venenpuls gewissermassen einen Gradmesser für den intraoculären Druck dar.

Donders **) gab ein Jahr später eine ausführlichere Darstellung der Blutbewegung im Auge und der dabei vorkommenden sichtbaren Pulsationserscheinungen. Der Venenpuls ist nach D. eine constante physiologische Erscheinung. Am deut-

---

*) A. von Gräfe. Notitz über die Pulsphänomene auf der Netzhaut. Archiv für Ophthalmologie 1854. Band I, 1 pag. 382.

**) Donders. Ueber die sichtbaren Erscheinungen der Blutbewegung im Auge. Archiv f. Ophth. I, 2 S. 75. Donders. Ueber die Stützung der Augen bei Blutandrang durch Ausathmungsdruck. Arch. f. Ophth. XVII, 1 S. 91.

lichsten ist er sichtbar an den gegen die Austrittsstelle hin spitz zulaufenden Venen, während er an cylindrischen Venen oft nur mit grosser Mühe wahrzunehmen ist. Die Verengung beginnt vor dem Eintreten des Radialpulses. Sie schreitet von der Austrittsstelle gegen die Peripherie hin fort, während die Erweiterung in umgekehrter Richtung gegen das Venenende fortschreitet. »Die Ausdehnung kommt schneller zu Stande als die Zusammenziehung und in das Maximum der Ausdehnung fällt eine kleine Pause«.

Donders' Erklärung unterscheidet sich von der v. Gräfe'schen im Grunde nur wenig. Die Ausdehnung der Arterien steigert rhythmisch den intraoculären Druck; durch Vermittelung des Glaskörpers wird Compression an der Stelle des geringsten Widerstands geübt, die Sehnervenpapille zurückgedrängt, die in derselben verlaufenden Venenendstücke comprimirt, dadurch das Ausfliessen des Bluts beschränkt. Die Venenäste folgen dabei, in umgekehrtem Sinne, isochron allen Phasen der sphygmographischen Curve. Dass die Erweiterung der Centralarterie im Sehnervenstamm die danebenliegende Vene direct comprimirt, hält D. nicht für wahrscheinlich, dazu dürfte die Erweiterung der Arterien zu gering sein, auch käme sie bei dem durch Fingerdruck hervorgerufenen Puls nicht zur Wirkung. An der Netzhautvene summirt sich vielmehr die Wirkung der Ausdehnung sämmtlicher im Augapfel befindlicher Arterien.

Die bei künstlichem Fingerdruck auf den Bulbus auftretenden Pulsationen der Venen und Arterien unterwarf Donders noch genauerem Studium als seine Vorgänger. Obgleich er constatirte, dass bei sanftem anhaltendem Drucke die Venen abgeplattet erscheinen und auch während der Diastole des Herzens nicht ihre gewöhnliche Ausdehnung erreichen (p. 97), und ferner, dass bei Einwirkung sehr starken Druckes gleichzeitig mit der kurz dauernden Arteriendiastole ein stossweiser Ausfluss des Blutes aus den Venen stattfand (p. 100), erkannte er doch nicht an, dass dies für Beschleunigung des Venenblutstroms zur Zeit der Herzsystole spreche. Einen Wechsel in der Geschwindigkeit des Blutstroms in den Venen nimmt Don-

ders zwar an, aber eine Beschleunigung zur Zeit der Herzdiastole, Verlangsamung zur Zeit der Herzsystole (p. 94), also umgekehrt, wie die obige Analyse es gelehrt hat.

Donders hat sodann einerseits die Beziehung zwischen der Circulation in der Retina und Choroidea, anderseits das Verhältniss der Circulation und des intraoculären Druckes zur Transsudation im Innern des Auges näher beleuchtet. Bei steigendem äusserem Drucke nimmt die Transsudation innerhalb des Bulbus unter normalen Verhältnissen rasch ab, bei sinkendem Drucke nimmt sie zu, dadurch wird ein constanter Druck im Innern des Auges und eine constante Spannung der Augenwand unterhalten, der Zufluss des Blutes regulirt sich wieder durch die Spannung, so dass also eine Art von Selbstregulirung zwischen Druck und Circulation stattfindet.

Hierauf baute Memorsky (1865) *) weiter und zeigte durch Versuche mit Unterbindung der zuführenden und abführenden Blutgefässe, dass der intraoculare Blutgehalt in hohem Grade constant und von dem Wechsel in Zufluss und Abfluss in weiten Grenzen unabhängig ist. Freilich geht M. viel zu weit, wenn er eine vollständige Unabhängigkeit behauptet. Den physiologischen Venenpuls hat M. nicht ins Bereich seiner Untersuchungen gezogen, sondern nur den bei Drucksteigerung auftretenden Venenpuls und Arterienpuls zu erklären gesucht. Nur wo die Transsudation im Innern des Auges die Resorption übertrifft, tritt dieser Puls auf. Er ist noch öfter der Ausdruck, nicht der intraoculären Druckschwankungen, sondern der mechanischen Regulirungsthätigkeit im Auge, »denn in eben dem Masse als der Druck während der Diastole im Auge zunehmen musste, wird er andererseits verringert durch den gleichzeitig verstärkten Blutabfluss aus den Venen« (p. 107).

Nagel **) gab die genaue Beschreibung eines Falles, in welchem an ein und derselben Sehnervenpapille beide Formen

*) Memorsky. Ueber den Einfluss des intraoculären Druckes auf die Blutbewegung im Auge. Gräfe's Archiv für Ophthalmologie Band XI, 2 pag. 84. 1865.

**) A. Nagel, Behandlung der Amaurosen und Amplyopien mit Strychnin. Tübingen 1871. pag. 80 und 81. s. oben pag. 90.

des Venenpulses, sowohl Verengung als Erweiterung eines Venenstückes zur Zeit der Herzsystole beobachtet wurde. Ein solches Nebeneinandervorkommen scheint von besonderer Bedeutung für die Erklärung des Phänomens.

Eine bedeutungsvolle Erweiterung erfuhr die Frage des Netzhaut-Venenpulses durch H. Berthold *) (1869 und 70), welcher die Analogie der Circulationsverhältnisse innerhalb der Schädelhöhle einerseits, im Auge andererseits, auf die schon Coccius hingewiesen hatte, weiter verfolgte und eine entscheidende Beobachtung in Bezug auf die intracranielle Circulation machte. Er constatirte an Hunden, dass die freigelegte innere Jugularvene synchronisch mit den Herzschlägen pulsirte, und angeschnitten, während der Herzsystole wie eine Arterie spritzte. Wenn die Augapfelwand als nahezu unnachgiebig anzusehen ist, muss in den abführenden Venen des Augeninnern die gleiche pulsatorische Strombeschleunigung zur Zeit der Herzsystole stattfinden, wie in der Jugularvene. Nach diesem Grundsatze entschied sich B. für Coccius' Anschauung und vertheidigte sie insbesondere gegen Donders.

Die theoretischen Ausführungen Berthold's sind incorrect und unklar und haben die Sache nicht gefördert. Sein Standpunkt ist dadurch einseitig, dass er die sichtbaren Stauungserscheinungen, auf welche Jäger hingewiesen hatte, wie es scheint, gar nicht kannte oder doch in seinen Erörterungen unberücksichtigt liess.

Dobrowolsky **) beschäftigte sich vorzugsweise mit der Pulsation der Venen auf der Papille des Hundes und gelangte zu dem Resultate, dass die Venenpulsation beim Hunde

*) H. Berthold. Zur Blutcirculation in geschlossenen Höhlen. Nr. 43 Centralblatt für die mediz. Wissensch. 1869. pag. 673. H. Berthold. Zur Erklärung des an der Vena centralis Retinae bemerkbaren Pulsphänomens. Klinische Monatsblätter für Augenheilkunde. VIII. Jahrgang. Ausserordentliches Beilageheft. Erlangen 1870. Jahresbericht f. Ophth. Bd. I. S. 179.

**) W. Dobrowolsky. Zur Lehre über die Blutcirkulation im Augenhintergrunde des Hundes und Menschen. Centralblatt für die medizinischen Wissenschaften. VIII. pag. 305—308 und 321- 325. Jahresbericht für Ophthalmologie f. 1870 pag. 178.

weder mit der Herzcontraction noch mit der Athmung oder Accommodation zusammenhänge, sondern dass sie vielmehr von der Contraction der Augenmuskeln und Augenlidmuskeln abhängig sei, wie auch, dass jede andere stärkere Bewegung und Kraftanstrengung auf dieselbe einen Einfluss ausübe. Durch Einträufeln von Atropin ins Auge werde dieser Venenpuls nicht aufgehoben, dagegen verschwinde derselbe in der Narkose und ebenso, wenn alle Augenmuskeln durchschnitten und die Lidmuskeln ausser Funktion gesetzt werden. Reizung jedes einzelnen Augenmuskels habe Erblassen der Venen zur Folge; jede Compression des Bulbus mache die Venen blutleer. Die normalen Respirationsbewegungen haben keinen bemerkbaren Einfluss auf die Füllung der Venen, dagegen nimmt letztere stark zu während erschwerter oder aufgehobener Athmung. In Bezug auf den mit der Systole des Herzens auftretenden Venenpuls des menschlichen Auges schliesst sich Dobrowolsky der Donders'schen Erklärung an — Compression der Vene an der Stelle des geringsten innern Druckes und Verminderung des Blutstroms durch die Ausdehnung der unter Zuströmen des Bluts sich stärker füllenden Arterien. Das periodische Erblassen der Netzhautvenen auf der Papille des Hundes durch Contraction der Augen- und Lidmuskeln hält Becker nicht für ganz sicher bewiesen, da er die Erscheinung sehr deutlich an einem durch Morphium narkotisirten, völlig bewegungslosen Hunde mit atroponisirtem Auge beobachten konnte.

Becker *) beschrieb im Jahre 1872 den bei Insufficienz der Aortenklappen vorkommenden Arterienpuls der Netzhaut; dabei macht er auch über den Venenpuls einige Bemerkungen. Derselbe sei nur uneigentlich so zu nennen, da es sich bei ihm weder um ein Fortschreiten der Pulswelle durch die Capillaren hindurch, noch um ein Regurgitiren des Blutes wie bei mangelndem Schluss der Tricuspidalklappe handele. Das rhythmische Anschwellen der Vene hängt von der Pulsation der Arterien und deren Uebertragung durch den Glaskörperdruck ab,

*) O. Becker, Ueber die sichtbaren Erscheinungen der Blutbewegung in der menschlichen Netzhaut. Archiv f. Ophth. Jahresbericht für Ophthalmologie p. 1872 pag. 146.

ist somit für die Arterien gewissermassen ein Sphygmograph. Ein Zurückstauen des Venenbluts ist deutlich sichtbar; ob aber in dem erblassenden Endstück der Vene der Strom verlangsamt resp. aufgehoben oder beschleunigt wird, lässt Becker unentschieden, neigt aber mehr zur letzteren Ansicht.

Cuignet*) gibt an, dass es ihm gelungen sei, in einzelnen besonderen Fällen im menschlichen Auge die Circulation wahrzunehmen. Es geschah dies beim Versuche, durch allmählich wachsenden Druck auf das Auge die Pulsation der Centralarterie hervorzurufen. Mit dem Beginne der Pulsation bemerkte Cuignet in dem untern Aste der Centralvene bis zu ihrer ersten Theilung einen gegen die Austrittsstelle gerichteten äusserst raschen Strom kleinster weisser Körperchen. Anfangs sind nur im Centrum der Vene die Körperchen sichtbar, während die Ränder roth erscheinen; bei stärkerem Fingerdruck werden die rothen Ränder schmäler und heller, die Blutkügelchen verlangsamen ihren Lauf und werden auch an den Rändern des Gefässes sichtbar. Bei noch stärkerem Druck erblasst das Gefäss noch mehr, die weissen Körperchen fliessen langsam in Gruppen von 5—10, getrennt durch einen rothen Zwischenraum, und bei einem bestimmten Druck hört die Strömung fast ganz auf; dann ist das Gefäss an der Mündung farblos, die Wandungen sind unsichtbar und die kleinen Gruppen von Körperchen, welche vorher weiss gewesen waren, erscheinen roth. Bei stärkstem Druck endlich verschwindet die Arterie und ein grosser Theil der Vene auf der Papille gänzlich und damit jede Bewegung und die Wahrnehmung der Kügelchen. Nur bei 2 Individuen war Cuignet im Stande, die beschriebene Circulationserscheinung wahrzunehmen, bei vielen anderen nicht. Selbstverständlich kann hieraus keineswegs auf Verlangsamung des Blutstroms beim spontanen Venenpuls geschlossen werden, weil Cuignet bei seinen Versuchen einen sehr starken Druck aufs Auge ausübte, der zuerst Arterienpuls und dann erst Venenpuls hervorrief.

*) Cuignet. Perception ophthalmoscopique de la circulation dans l'oeil humain. Journ. d'Ophth. I p. 602. Jahresbericht für Ophthalmologie p. 1872. pag. 146.

Leber *) stellt sich in seiner Bearbeitung der Circulationsverhältnisse im Auge auf Donders' Seite. Da die Compression der Vene an der Austrittsstelle beginnt und von da eine kleine Strecke weit in centrifugaler Richtung weiter schreitet, so ist doch kaum anzunehmen, dass das innerhalb der Retina befindliche Blut nach aussen ausgepresst werde. Im Gegentheil scheint die Rückstauung desselben aus der Anschwellung des peripherisch von der verengten Stelle liegenden Stücks der Vene direct hervorzugehen. Uebrigens ist die Sclera keineswegs absolut unnachgiebig und eine so minimale Ausdehnung, wie sie das Zustandekommen des Venenpulses voraussetzt, ist bei den hier vorkommenden Druckkräften doch wohl annehmbar. Weiter sagt er: es werden wohl leichte pulsatorische Schwankungen des Augendruckes vorkommen, welche zur Erzeugung des Venenpulses, wo er überhaupt auftritt, ausreichen.

Raynaud **) theilt einen Fall mit von eigenthümlicher Sehstörung bei einer Krankheit, welche er lokale Asphyxie der Extremitäten (durch Arterienkrampf) nennt und welche dadurch charakterisirt ist, dass periodisch beide Hände und Füsse kalt werden, während die Haut der Finger oder Zehen unter schmerzhaften Empfindungen eine cyanotische Färbung annimmt, stets in ganz symmetrischer Weise an beiden Seiten des Körpers. In diesem Falle zeigten die Venen der Netzhaut äusserst auffallende Pulsationen und zwar, abweichend von der physiologischen durch Druck hervorzurufenden auf die Austrittsstelle beschränkten Pulsation, sieht man sie in ganz ungewohnter Intensität und Ausdehnung »bis zu den letzten Ramificationen an der Vene«. Sie schleppen dem Radialpulse etwas nach. Bei jeder Pulsation sieht man die Centralvene breiter und dunkler werden und sich stark verlängern, «so dass sie eine Art von Aneurysma zu bilden scheint«. Die Pulsation erstreckt sich weit über die Grenzen der Papille hinaus, man kann sie

*) Leber im Handbuch d. ges. Augenheilkunde herausgeg. von Gräfe und Saemisch Band II pag. 347.

**) Raynaud, Nouvelles recherches sur la nature et le traitement de l'asphyxie locale des extrémités. Arch. gén. de méd. 1874. Jahresbericht für Ophthalmologie p. 1874. pag. 406.

an wenigstens 3 Gefässen zugleich constatiren und »an fast allen venösen Capillaren«.

Um die Venenpulsation in seinem Falle zu erklären, stellte Raynaud eine neue Theorie auf, indem er die Donders'sche Theorie für unrichtig hält. Durch die Pulsation der Carotis interna muss dem Blute des von ihr durchsetzten Sinus cavernosus ein Stoss mitgetheilt werden, welcher sich wegen der starren Wandungen des Sinus auf die in ihn einmündenden Venen fortpflanzen muss. Der rhythmische Rückstoss des venösen Blutes gelangt durch die Vena ophthalmica in die Vena centralis retinae und gibt sich in letzterer an der Stelle kund, wo sie sich beim Eintritt in den Bulbus scharf umbiegt. (Damit stimmt aber nicht die geringe Füllung des centralen Venenendes, welches nach dieser Theorie vielmehr ausgedehnt erscheinen müsste.) Mit Hülfe dieser Theorie glaubt Raynaud die abnorme Pulsation in seinem Falle gut erklären zu können. Im Normalzustande treibt nämlich die vis a tergo von den Arterien her den Veneninhalt so stark vorwärts, dass die Rückstauung vom Sinus cavernosus nur in ganz geringem Masse wirken kann. Wenn jedoch in Folge des Arterienkrampfes der arterielle Blutstrom der Retina auf ein Minimum herabgesetzt ist, gelangt die das Blut zurücktreibende Kraft zu voller Wirksamkeit und es entsteht rhythmische Erweiterung der Venen bis in die Capillaren hinein.

Ein näheres Eingehen auf diese Theorie wird hier um deswillen nicht nöthig sein, weil das Phänomen in Raynaud's Falle offenbar ein pathologisches ist, welches mit der physiologischen Pulsation wenig oder nichts zu schaffen hat. Es handelte sich um eine abnorme Gefässinnervation und demzufolge vielleicht um einen durch das Capillargefässsystem fortgesetzten Venenpuls.

Jacobi*) hält die bisherigen Theorien über die Entstehung des Venenpulses der Netzhaut für ungenügend und stellt eine Erklärung auf, die sich jedoch von der Donders'schen eigentlich nur wenig unterscheidet. Die Eintrittsstelle des Seh-

*) J. Jacobi. Studien über die Circulation im Auge. Arch. f. Ophth. XXII, 1. S. 111. Jahresbericht für 1876 pag. 162.

nerven ist nachgiebiger als der übrige Theil der Augenkapsel und gibt der leichtesten Erhöhung des Glaskörperdrucks nach. Bei jeder Diastole der Arterien wird die Oberfläche der Sehnervenpapille ein wenig excavirt; dadurch werden die Venen, welche den geringsten Widerstand leisten, comprimirt und erleiden besonders an der Stelle der Umbiegung in die Axenrichtung des Sehnerven eine starke Verengerung ihres Lumens. Von der Knickungsstelle an muss dann das centrale Ende der Vene collabiren. Gleich nach der Diastole der Arterien stellt die Elasticität des Sehnerven den früheren Zustand wieder her.

Gegen Coccius' Annahme einer rhythmischen Beschleunigung des Blutstromes an der Austrittsstelle der Centralvene führt Jacobi an, dass im Froschauge bei leichter Compression Verlangsamung des Blutstroms unter verminderter Füllung der Hyaloideagefässe gesehen wird. Ueberschreitet der Druck eine gewisse Grenze, so sieht man sehr bald Stillstand der Blutbewegung und selbst Rückfluss in der Arterie nach dem Herzen eintreten. Diese Angabe zeigt deutlich genug, wie kräftig die Einwirkung des Druckes auf das kleine Organ des Frosches bei Jacobi's Experiment sein muss. Auf das Verhalten bei spontaner physiologischer Pulsation wird hier so wenig wie aus Cuignet's oben erwähnter Beobachtung ein Schluss zu ziehen sein.

In den letzten Jahren erschienen wiederum zwei Arbeiten (von Helfreich und Schoen), welche wesentlich andere und zwar einander entgegengesetzte Ansichten geltend machten.

Helfreich *) hält alle auf der Annahme von Schwankungen des intraocularen Druckes und Compression der Venen zur Zeit der Arteriendiastole beruhenden Erklärungen für unstatthaft, da jene Druckschwankungen nicht nachgewiesen seien, da Stauungserscheinungen bei der Venenpulsation niemals beobachtet werden (?), da endlich die Verengung der pulsirenden Venen schon vor der Arteriendiastole beginne. Nach seiner

*) F. Helfreich. Ueber den Venenpuls der Netzhaut. Vorläufige Mittheilung 1881. — Ueber Arterienpuls der Netzhaut. In der Festschrift der Würzburger medic. Facultät zur Feier des 300jährigen Bestehens der Julius-Maximilians-Universität. Leipzig 1882.

Ansicht ist der rhythmische Wechsel des Blutdruckes und der Stromgeschwindigkeit in den Hirnsinus (wie sie von Mosso nachgewiesen seien) die Ursache der Venenpulsation. Zur Zeit des geringsten Blutdruckes im Sinus cavernosus soll der Ausfluss des Blutes aus den Retinalvenen erleichtert und beschleunigt sein — durch Aspirationswirkung, sagt H. — und da der Zustrom des Venenblutes von den Capillaren her wegen der Enge derselben nicht entsprechend beschleunigt wird, erfolge in den auf der Sehnervenpapille freiliegenden Venenabschnitten eine Verengung, welche so lange dauert, bis der Druck im Sinus cavernosus durch die Arteriendiastole wieder ansteigt. Demzufolge beginne die Verengung der Venen in dem Intervall zweier Herzcontractionen, der zweiten Contraction näher als der ersten; sie ende mit dem nachfolgenden Herzchoc oder überdauere denselben um ein Geringes.

Es ist augenscheinlich, dass Helfreich's Anschauung mit den Thatsachen im Widerspruche steht. Die thatsächlich oft zu beobachtende Stauung kennt H. nicht und in seiner Theorie ist kein Platz für dieselbe. Im besten Falle könnte H. also nur eine specielle Form des Retinalvenenpulses erklären. Allein auch hier liegen die Widersprüche zu Tage. Nach Helfreich ist die Verengerung der Venen schon zu Ende oder fast zu Ende, wenn sie nach der übereinstimmenden Wahrnehmung aller andern Beobachter erst ihren Anfang nimmt oder eben erst begonnen hat. Die erneute und mit Rücksicht auf Helfreich's Behauptung vorgenommene Prüfung konnte über die Coincidenz zwischen Verengerung der Retinalvenen und Arteriendiastole in der That keinen Zweifel lassen.

Ferner müsste nach Helfreich's Theorie eine andere Vertheilung der Phasen erwartet werden. Die Phase des geringeren Blutdruckes in dem Hirnsinus ist der Herzdiastole entsprechend die längere, die zugehörige Phase des Retinalvenenpulses aber nach Helfreich die kürzere.

Kann der Theorie Helfreich's nicht zugestimmt werden, so darf man doch an die Möglichkeit denken, dass in anderer als der von diesem Autor angegebenen Weise der rhythmische Wechsel des Blutdruckes in den venösen Hirnblut-

ableitern die Circulation der Netzhaut sichtbar beeinflussen könnte. Bekanntlich ist die intraoculare Circulation Dank dem Druckregulirungsmechanismus des Auges gegenüber Einwirkungen von aussen her sehr selbstständig und man darf annehmen, dass auf dem ziemlich langen Wege vom Sinus cavernosus bis zum Auge die Elasticität der Venen und der Zusammenfluss der Retinalvenen mit anderen Venenverzweigungen aus Theilen von geringerer Dignität das Auge vor störenden Einflüssen bewahren wird. Wenn aber ein Einfluss stattfände, stark genug, um unter günstigen Umständen sichtbar zu werden, so könnte es wohl nur eine Stauungswelle hin, welche sich zur Zeit der Drucksteigerung im Sinus rückwärts zum Auge fortpflanzt. Insbesondere unter pathologischen Bedingungen, z. B. bei intracranieller Drucksteigerung wäre eine solche Möglichkeit im Auge zu behalten.

In einem Falle von ganz ausnahmsweiser Verlangsamung der Herzthätigkeit, welcher von Schön*) beschrieben wurde, konnten die einzelnen Phasen des Venenpulses genau studirt werden, weil die Frequenz nur 16—23 Schläge in der Minute betrug. Der Venenpuls erstreckte sich auf mehrere grössere und kleinere Venenäste auf der Papille. »Einen Moment nach dem Radialpuls tritt eine plötzliche Anschwellung der Venen ein, von der Stelle an, wo sie aus der Lamina cribrosa hervortreten bis zum Excavationsrande. Nach erreichtem Anschwellungsmaximum folgt sogleich ein allmähliches Abschwellen; dann beginnt ein Ruhezustad von der Dauer zweier Secunden, während dessen ein gleichmässiger Blutstrom die Venen durchfliesst. Vollständige Entleerung und gänzliches Erblassen ist niemals vorhanden, alle Venen zeigen eine mässige gleichbleibende Blutfüllung. Dem nächsten Pulse geht keine weitere Entleerung der Venen, kein plötzliches Erblassen voraus, welches auf Aspiration zu deuten wäre, sondern der gleichmässige Blutstrom wird erst wieder von der plötzlichen Blutüberfüllung unmittelbar nach dem nächsten Radialpulse unterbrochen.«

---

*) W. Schoen. Der Venenpuls der Netzhaut. Klin. Monatsbl. f. Augenheilkunde Bd. 19, 1881. S. 345.

Wesentlich ist hier also die den länger dauernden Ruhezustand unterbrechende Ueberfüllung der Endstücke der Venen unmittelbar nach der Herzsystole, und bei dem langsamen Ablaufe der Erscheinung kann man in der That nicht im Zweifel sein, dass es sich hier um einen Stauungsvorgang handelt.

Schoen schliesst nun aus seiner Beobachtung allgemein: »1) Der Venenpuls ist eine Stauungserscheinung. 2) Der Abfluss des gewöhnlichen Quantums von Venenblut wird gehemmt durch Compression der Vene. 3) Die Compression übt die durch die Pulswelle verdickte Arterie aus. 4) Der Ort, wo dies geschieht, muss die Sehnervenstrecke bis zur Lamina cribrosa, diese eingeschlossen, sein; denn sichtbar wird eine blutleere Stelle in den Venen nicht.«

Nach dem Vorangegangenen wird es keines weiteren Beweises bedürfen, dass es unrichtig ist, diese Sätze auf den Venenpuls im Allgemeinen anzuwenden. Schoen's Beobachtung ist geeignet, diejenigen, welche das Vorkommen von Stauungspulsation bezweifeln, zu überzeugen dass solche vorkommt, und für seinen Fall mag es richtig sein, dass die Compressionsstelle in oder jenseits der Lamina cribrosa lag. Aber damit sind die Fälle nicht erklärt, in denen Erblassen eines Endstückes der Venen und Stauung in dem daran grenzenden Stücke stattfindet, und ebensowenig diejenigon Fälle, in denen überhaupt keine Stauung zur Beobachtung kommt. Es bedarf wie oben gezeigt wurde der Berücksichtigung der verschiedenen Fälle und Formen, wenn man zu einer allgemein gültigen Erklärung der retinalen Pulsphänomene gelangen will.

Ein Beitrag zur Lehre von der Erblichkeit des grauen Staars.

Inaugural-Dissertation

von

G. F. A. Appenzeller.

Dass, wie andere Krankheiten, so auch solche der Augen (namentlich der graue Staar) oder die Anlage dazu sich vererben können, ist eine längst bekannte und unbestrittene Thatsache; aber gerade beim grauen Staar spielt die Erblichkeit eine so bedeutende Rolle, dass es fast auffallen muss, bei den neueren Schriftstellern auf ophthalmologischem Gebiete das Factum der Vererbung des Staars von Eltern auf Kinder nur sehr kurz und beiläufig erwähnt zu finden. Andererseits darf jedoch auch die Häufigkeit dieser Vererbung nicht überschätzt werden, um nicht Verhältnisszahlen als Resultat zu erhalten wie z. B. Maunoir, nach dessen Berechnung von 39 Staaren 10 erblich sind *). Bei der Wichtigkeit des erblichen Einflusses in Beziehung auf die Aetiologie des grauen Staars ist es wünschenswerth über die Art wie und über die Umstände unter denen die Vererbung der Cataract zu Stande kommt, Näheres zu wissen. Ehe man jedoch den Zusammenhang wird verstehen, die hier giltigen Gesetze wird formuliren können, wird es nöthig sein, eine grössere Anzahl genau beobachteter Thatsachen, an denen es bisher noch sehr fehlte, zu sammeln und zu vergleichen.

Einen Beitrag in diesem Sinne sollen nachfolgende genauer untersuchte Fälle aus der Tübinger Augenklinik liefern, welche

*) Cornaz, Des abnormités congénitales des yeux et de leurs annexes. Lausanne 1848. p. 123.

Herr Professor Nagel dem Verfasser, früheren Assistenten an dieser Anstalt, bereitwilligst zur Veröffentlichung überliess. Dieselben sind theils vom Verfasser selbst beobachtet, theils älteren Krankheitsjournalen der Klinik entnommen.

Bei den folgenden allgemeinen Erörterungen folge ich Bollinger*).

»Der Begriff der Erblichkeit wird sehr verschieden aufgefasst. Wenn von einer Seite nur dann von Erblichkeit gesprochen wird, wenn Vater und Mutter zur Zeit der Zeugung bereits kenntlich an derselben Krankheit leiden, oder wenn die Kinder bei der Geburt oder bald darauf schon deutlich die kritische Krankheit zeigen, so ist diese Auffassung eine offenbar zu enge. Wissen wir doch aus vielfältigen Erfahrungen, dass Krankheiten häufig vorhanden sind, ehe sie erkannt werden, dass abnorme Anlagen zur Vererbung ausreichen, wenn sie auch erst später zur kenntlichen Krankheit sich entwickeln. Als allgemeines Characteristikum der pathologischen Erblichkeit dürfte gelten:

Wir nennen eine Krankheit dann vererbt, wenn sie unter Ausschluss äusserer Einflüsse in demselben Alter zur Entwicklung kommt wie bei den Eltern. Allerdings ist die Bedeutung äusserer Einflüsse häufig schwer abzuschätzen, besonders wenn die Kinder, wie dies nahezu die Regel ist, unter denselben äusseren Verhältnissen leben, wie ihre Erzeuger.

Aus einander zu halten sind die Begriffe »hereditär« und »congenital«, wenn sie auch combinirt vorkommen; wird ein Kind gesunden Eltern mit einer Missbildung geboren, so ist diese wohl congenital, aber nicht ererbt. Wahre erbliche Krankheiten gehen entweder durch die Vermittlung des Eies oder Samens oder später intrauterin von der Mutter auf das Kind über«.

Bollinger unterscheidet:

»Direkte Vererbung, wenn die Krankheiten der Eltern oder die Anlage hiezu, sei es von einer Seite oder von

*) Bollinger, Ueber Vererbung von Krankheiten, Separatabdruck aus den Beiträgen zur Biologie. Jubiläumsschrift für Geheimrath von Bischoff. 1882. S. 4.

beiden, ohne Weiteres auf die Kinder übergehen. Leiden beide Eltern an derselben Krankheit oder Krankheitsanlage, wie dies bei Blutsverwandten öfters vorzukommen pflegt, so entsteht eine potenzirte oder combinirte Vererbung. Wenn bei der Vererbung einzelne oder mehrere Generationen übersprungen werden, wenn die Vererbung von Grosseltern, Onkeln oder Tanten ausgeht, so sprechen wir von indirekter oder latenter Vererbung, ein Vorkommniss, das besonders häufig bei Geisteskrankheiten, bei der Hämophilie und Daltonismus beobachtet wird.

Ausser von direkter und indirekter Erblichkeit reden wir von collateraler Erblichkeit, wenn die Geschwister an derselben Krankheit leiden, ohne dass bei Eltern oder Voreltern ein ätiologisches Moment nachweisbar ist«.

Was über die Vererbung von Augenkrankheiten im Allgemeinen bekannt ist, findet sich zum grössten Theile zusammengestellt in dem neuesten Werke von Magnus *); auf dasselbe kann hier verwiesen werden.

Die Literatur ist besonders reich an Fällen, wo der Augenfehler sich in der nämlichen Form auf Kinder fortpflanzte, doch giebt es auch mehrfache Beispiele, dass ein Variiren der ererbten Missbildung stattfinden kann.

Nach eigener Beobachtung fügt Magnus hinzu, dass aus 21 Ehen, in denen Mann oder Frau oder beide zur Zeit der Eheschliessung blind waren, neben 41 sehenden Kindern 8 Kinder mit angeborener Sehstörung hervorgingen, darunter 2mal Cataracta congenita.

Von grossem Interesse ist eine Mittheilung von Cunier **) über eine Familie, in welcher seit dem Jahre 1637 nicht weniger als 125 Mitglieder mit angeborener Nachtblindheit belastet gewesen sind. Ferner eine Beobachtung von Magnus (l. c. p. 141) über die abweichende Form in der von einer Mutter, welche aus einer Familie mit congenitaler Retinitis pigmen-

---

*) H. Magnus, Die Blindheit, ihre Entstehung und Verhütung. Breslau 1883. S. 133 ff.

**) Annales d'Oculistique. I. 2. p. 31.

OPHTHALMIC HOSPITAL

tosa stammt und selbst daran leidet, Sehstörungen auf die Kinder übergingen. Drei Kinder litten an congenitaler Amblyopie und totaler Farbenblindheit, ohne Hemeralopie und bei normalem ophthalmoskopischem Befunde, ein viertes Kind hatte gesunde Augen.

Dass erworbene und zwar auch im späteren Leben erworbene Defecte an den Augen sich vererben, ist durch verschiedene Beobachtungen festgestellt, insbesondere auch durch Experimente bestätigt. Samelsohn *) erhielt von 2 Kaninchen, die beide an Impftuberkulose der Iris litten und von denen das Männchen einen Bulbus durch Enucleation verloren hatte, Junge mit einseitigem Microphthalmos. Deutschmann **) erhielt von einem Männchen mit Impftuberkulose der Iris und einem Weibchen mit artificieller Cataract Junge mit Chorioretinitis bez. Phthisis bulbi; von demselben Männchen mit einem Weibchen, welches in Folge von Injectionen in den Glaskörper chorioiditische Veränderungen erlitten hatte, ein Junges mit doppelseitigen Iris- und Aderhautcolobom. Brown-Séquard ***) erhielt von einem Meerschweinchen, dem ein Auge enucleirt war, Junge mit theils einseitigem, theils beiderseitigem Anophthalmos. Sehr interessante Ergebnisse erhielt der letztere Forscher, wie Dupuy †) berichtet, über Vererbung gewisser Nervenstörungen am Auge. Wurde einem Paare von Meerschweinchen der Sympathicus am Halse durchschnitten oder das obere Halsganglion exstirpirt, so zeigten sämmtliche Jungen ganz ähnliche Störungen, als wenn ihnen der Halssympathicus durchschnitten wäre. Die Lider waren halb geschlossen, die Pupillen sehr eng, der Bulbus etwas kleiner als normal, die Ohren grösser, dicker und stärker behaart, dagegen zeigte die Membrana nictitans keine Abweichung, auch bestand keine abnorme Thränenabsonderung und Temperaturerhöhung. Zuweilen bestand Hornhauttrübung oder Cataract. War das männliche Thier

*) Centralbl. f. d. medic. Wissensch. 1880 Nr. 17. Referat in Nagel's Ophth. Jahresbericht f. 1880 p. 202—203.

**) Klin. Monatsbl. f. Augenh. 1880. p. 507.

***) Gaz. méd. de Paris 1880. p. 638.

†) Nagel's ophth. Jahresbericht f. 1876 p. 164.

auf der einen, das weibliche auf der andern Seite operirt worden, so zeigten die Jungen beiderseitige Störung; dies war auch der Fall, wenn bei beiden Eltern die Operation auf der rechten Seite, nicht jedoch wenn sie auf der linken Seite vorgenommen war; im letzteren Falle zeigten die Jungen bald einseitige, bald beiderseitige Störung. Die Fortdauer der Störung konnte durch 5 Generationen verfolgt werden.

Wenn durch Verletzung eines Corpus restiforme Protrusion der Augen hervorgerufen war, zeigten die Jungen gleichfalls Protrusion und zwar beider Augen, wenn bei den Eltern auch nur einseitige Protrusion stattgefunden hatte. Während der Exophthalmos bei den operirten Thieren theils durch Hyperämie der weichen Orbitalgewebe, theils durch active Vortreibung bedingt war, bestand bei den Abkömmlingen keine Hyperämie oder Hypertrophie, sondern die Augäpfel selbst waren, besonners in der Längsaxe, vergrössert.

In fast allen Fällen konnte durch die Section festgestellt werden, dass bei den mit der Störung geborenen Thieren keine sichtbare Störung im Sympathicus oder den Corpora restiformia bestand. Nach Sympathicusdurchschneidung wurden einige Male deutliche Zeichen von Atrophie der betreffenden Hirnhälfte vorgefunden.

Zur Erklärung dieser Thatsachen führt Verf. die Erfahrung Brown-Séquard's an, dass ein krankhafter Zustand des Nervensystems leicht erblich übertragen wird. Die krankhaften Veränderungen in den durchschnittenen sympathischen Nerven und Corpora restiformia scheinen krankhafte Vorgänge in den entsprechenden Theilen der jungen Thiere in utero oder bald nach der Geburt zur Folge gehabt zu haben und es ist sehr bemerkenswerth, dass bei vergleichsweise niedrig stehenden Thieren »die Tendenz beinahe sicher zur Wirklichkeit wird«.

Das Wesentlichste über die Vererbung des grauen Staars findet sich kurz zusammengefasst in verschiedenen älteren Werken z. B. bei Himly*), der sich auf Beobach-

*) Himly, Die Krankheiten und Missbildungen des menschlichen Auges. 1843. Band II. S. 238.

tungen von Richter, Saunders, Adams, Schindler, Dupuytren, Weller, Carron du Villards, Lusardi, Beer, Bloch, v. Ammon beruft; in neuerer Zeit bei Darwin*). Letzterer sagt:

»Grauer Staar oder Trübung der Krystalllinse wird häufig bei Personen beobachtet, deren Eltern in gleicher Weise afficirt waren, und auch oft in einem früheren Alter bei den Kindern als bei den Eltern. Gelegentlich leidet mehr als ein Kind in einer Familie auf diese Weise, von dem eines der beiden Eltern oder eine andere Verwandtschaft die senile Form der Krankheit darbietet. Betrifft der graue Staar mehrere Glieder einer Familie in derselben Generation, so sieht man oft, dass er ungefähr zu demselben Alter bei einem jeden auftritt, z. B. können in einer Familie mehrere Kinder oder junge Personen an ihm leiden, in einem andern mehrere Personen eines mittleren Alters.«

Die Vererbung betrifft nur die Linsentrübung im allgemeinen, nicht die Form des Staars. Oft zeigen die Kinder Schichtstaar, während die Eltern mit Totalstaar behaftet waren; sehr häufig sind Complicationen vorhanden, wie z. B. Aniridie und Microphthalmos, nicht selten auch sonstige angeborene Missbildungen, Anomalieen des Skelets, z. B. Klumpfuss. Die Vererbung des Staars geht oft mehrere Generationen hindurch.

Cataract entwickelt sich oft unter dem Einflusse anderer Augenleiden, wie z. B. des Glaukoms, der Myopie, der Retinitis pigmentosa, Krankheiten, die selbst in hohem Grade vererbbar sind, sowie im Gefolge und im Verlauf eines constitutionellen Leidens, das sich vererbt, so z. B. der Syphilis**), ebenso des Diabetes mellitus, bei dem ebenfalls ein ziemlich bedeutender Procentsatz seine Entstehung einer vererbten neuropathischen Anlage verlangt. Diese mehr mittelbare Art der Vererbung des Staars verdient bei der Verbreitung der Myopie

*) Darwin, Das Variiren der Thiere und Pflanzen. Deutsch von Victor Carus. II. Band S. 11.

**) Namentlich Cataracta accreta congenita mit Amaurose wird als Folge ererbter Syphilis betrachtet. Ein Beispiel bei Mooren, Fünf Lustren ophthalmologischer Wirksamkeit 1882. p. 298.

und der enormen Erblichkeit von Neuropathien und Geisteskrankheiten wohl beachtet zu werden *).

Eine Reihe von Beobachtungen, die Erblichkeit des Staars betreffend, habe ich aus der mir zugänglichen Literatur in Folgendem zusammengestellt.

In einer gräflichen Familie **) hatte der Vater den grauen Staar gehabt, der Sohn wieder, dieser letztere hatte mit der ersten Frau viele Kinder, meist Söhne, die fast alle vor dem 12. Jahr den grauen Staar bekamen. Mit einer zweiten Frau erzeugte er wieder mehrere Kinder, meist Töchter, jedoch auch Söhne, und diese letztere blieben sehend, die Töchter aber wurden beinahe alle vor dem 8. Jahre staarblind. Es bestätigt dieses Beispiel die Erfahrung, dass die erbliche Disposition nicht allein die Entstehung der Catarakt vor der Geburt, sondern auch nach derselben und nicht selten in demselben Lebensalter wie bei den Eltern bedingen kann.

Bauer ***) berichtet von 2 Brüdern, welche mit Microphthalmos und Cataract geboren waren. Die Eltern hatten gesunde Augen, später im 52. Jahre wurde die Mutter cataractös.

Steinhausen †) (s. mediz. Zeitung für Heilkunde in Preussen 1835 N. 49) erzählt, dass ein Mensch, der durch einen Sturz vom Pferde auf beiden Augen staarblind geworden, eine Tochter zeugte, die im 7. Jahr staarblind wurde, die zweite im 10ten, die jüngste im 20ten. Der Bruder jenes Mannes zeugte eine Tochter, die schon im 5. Jahre Cataracta capsularis punctata bekam.

---

*) 1857—1866 war unter 17701 Geisteskrankheiten der bairischen Kreisirrenanstalten bei 3330 Irren (30%) die Erblichkeit nachweisbar. Aerztl. Intelligenzblatt 1873. 10. München.

**) Seiler, Beobachtungen ursprünglicher Bildungsfehler etc. Dresden 1833. S. 62. und v. Ammon, Krankheiten und Bildungsfehler des menschl. Auges. Berlin 1841. Band III S. 70.

***) v. Ammon, Zeitschr. f. Ophth. III. p. 78.

†) Himly, Die Krankheiten und Missbildungen des menschl. Auges. Berlin 1843. II. Theil S. 239.

Lusardi*) operirte an einem Tage einen seit 30 Jahren staarblinden Mann und dessen 5 blindgeborene Kinder. Derselbe Autor berichtete von 3 staarblind geborenen Geschwistern, 2 Mädchen, 1 Knaben, deren Mutter gleichfalls blind geboren war. Ferner von einer Familie, in der von 14 Kindern 6 blind geboren wurden.

Cataracta congenita hatten nach Lucas 5 Kinder eines Einwohners von Löwen; Gibson operirte 6 Kinder, Söhne zweier Schwestern; Demours einen, dessen 3 jüngere Brüder daran litten.

Diese letzteren Fälle würden unter die »collaterale« Heredität des von Bollinger aufgestellten Schemas zu rechnen sein.

E. Müller**) berichtet, dass von 5 Schwestern 3 Linsentrübung von der Form des Schichtstaars hatten, bei zweien der letzteren war die Cornea abnorm klein. In dem einen Falle kam zum Schichtstaar eine Axentrübung hinzu, in einem zeigte der Schichtstaar zwei, in einem andern gar drei getrübte Schichten. Die Mutter soll in hohem Grade kurzsichtig gewesen sein, Müller vermuthet, dass sie dieselbe Cataractform gehabt habe.

Streatfeild***) beobachtete bei der Mutter und 5 Kindern (von 8) doppelseitige Cataract. Bei der Mutter war die Sehstörung im Alter von 1½ Jahren aufgetreten, bei den Kindern in verschiedenem Alter. Das älteste Kind war 6 Jahre als es Cataract bekam, die folgenden Kinder immer jünger, das jüngste 1½ Jahre alt. Die Kinder sahen vorher gut und erblindeten sehr rasch in 4—6 Wochen. Bei allen waren die Staare von grauem opalescirendem Aussehen.

Mooren†) sagt: »Vor einigen Jahren operirte ich die Frau eines Gutsbesitzers an beiderseitiger Cataract, um jedesmal einige Tage nach der Operation des mütterlichen Cataract den durch dieselbe Störung blindgeborenen Säugling durch

---

*) C. M. Lusardi, Mémoire sur la cataracte congéniale. Troisième édition Paris 1827. Angezeigt in v. Ammon's Zeitschr. f. Ophth. Bd. I. S. 131.

**) v. Gräfe's Arch. f. Ophth. II. 2. p. 168.

***) London Ophthalmic Hospital Reports I, p. 104.

†) Mooren, Fünf Lustren ophthalmologischer Wirksamkeit S. 297.

Cornealextraction zu operiren. Beide erlangten ein vorzügliches Gesicht«.

Ein sehr auffälliges Beispiel von hereditärer Anlage zum grauen Staar giebt Hirschberg*):

Von den 4 Kindern eines im 30. Lebensjahre am Staar erkrankten Mannes trat bei dreien im 28. Jahre ebenfalls der graue Staar auf. Das einzige Kind der jüngsten Tochter, ein einjähriges Mädchen, zeigte auf beiden Augen angeborenen Schichtstaar und wurde beiderseits mit Erfolg iridectomirt. Alle an diesen Patienten vorgenommenen Operationen hatten ein gutes Sehvermögen herbeigeführt.

Fünf genau beschriebene Fälle finden sich bei Klamroth**):

Zwei Zwillingsbrüder, sowie deren Vater litten am Staar, bei allen dreien soll die Cataract sich Anfangs der 20ger Jahre gebildet haben.

Ferner wurden 3 Schwestern in der Greifswalder Klinik operirt, deren jüngerer verstorbener Bruder gleichfalls am Staar gelitten hatte.

Cahnheim***) beobachtete in der Freiburger Augenklinik bei einem 6jährigen, sonst gesunden Jungen, dessen Vater 3 Jahre zuvor an einer weichen Catarakt des linken Auges operirt worden war, eine eigenthümlich geformte Trübung in der Linse des gleichnamigen Auges. Dieselbe reichte durch 3—4 fingerförmige Fortsätze vom hinteren Pol bis gegen die vordere Kapsel, welche ebenso wie die vordersten Linsenstrata völlig rein war. Der Bulbus selbst war etwas kleiner als der andere, die Iris etwas dunkler gefärbt als die rechte.

H. Bresgen†) theilt in der Wiener med. Wochenschrift Nr. 32. 1875 einen Fall mit, wo in einer Familie der Schicht-

---

*) Deutsche Zeitschrift für praktische Heilkunde. 1874. p. 31. Referat in Nagel's Ophth. Jahresbericht f. 1874 p. 254.

**) O. Klamroth, Ueber Erblichkeit der Catarakt. Dissertation. Greifswald 1874. Referat in Nagel's Ophth. Jahresbericht f. 1874 p. 470.

***) Cahnheim, Ein Fall von congenitaler Catarakt. Dissert. Freiburg i. Br. Referat in Nagel's Ophth. Jahresbericht 1875. S. 184.

†) Referirt im Jahresbericht etc. 1875 S. 401.

staar des 58jährigen Vaters sich unter 8 Kindern auf 6 vererbt hatte. Im linken Auge der zweiten Tochter bestand ausserdem vorderer und auf dem rechten hinterer Centralkapselstaar. Bei dem Vater und den beiden ältesten Töchtern von 25 und 23 Jahren war je eine Cataract total geworden. Die 4 Cataracte der beiden Töchter wurden mit Erfolg linear extrahirt.

Zwei weitere Fälle beobachtete Hirschberg*)

1) das Kind einer Mutter, die selbst congenitale Cataract hatte, litt an Schichtstaar.

2) Vater im 20. Jahr Cataract extrahirt, dessen Bruder Schichtstaar, Kind angeborene Cataract.

Knies**) bringt 5 Fälle von Spindelstaar; 4 davon betreffen Kinder einer Mutter, die selbst an stationärer Cataract litt und deren Vater ebenfalls an beiden Augen an complicirter Cataract erkrankt war. Die Staarform der Mutter ist mit grosser Wahrscheinlichkeit als ein wenig entwickelter Schichtstaar aufzufassen.

Rainsford***) fand bei einem 8jährigen Knaben totalen Irismangel auf beiden Augen. Dabei war der Augapfel etwas kleiner, die Hornhaut, unvollständig entwickelt, gieng ohne Aenderung der Krümmung in die Sclera über, war jedoch vollständig durchsichtig, die Linse in eine weisse geschrumpfte Cataract verwandelt. Die Mutter des Kranken soll ähnliche Augen gehabt haben.

Baudon*) beschreibt folgenden Fall:

Ein Mann wurde mit Cataract geboren; 4 Brüder hatten gute Augen; von seinen 7 Kindern hatten 5 Cataracta congenita. Von diesen 5 heiratheten 3. Der erste hatte 4 Kinder, 3 mit Cataracta congenita; der zweite hatte ebenfalls 4 Kinder, von denen 3 mit Cataracta congenita behaftet waren.

---

*) Jahresbericht etc. 1876.

**) Knies, Ueber den Spindelstaar. v. Gräfe's Archiv f. Ophth. XXIII, 2. S. 211, referirt im Jahresbericht 1877. S. 324.

***) Rainsford, Congenital Irideremia of both eyes. Brit. Med. Journal Sept., referirt im Jahresbericht 1878. S. 205.

†) Baudon, Cataracte congénitale, Receuil d'Ophth. 1878 p. 9. (Referirt im Jahresbericht f. 1878 S. 371.)

Das einzige Kind des dritten wurde mit gesunden Augen geboren. Eines der Kinder des zweiten heirathete, die mit Cataracta congenita behaftete Tochter discidirte Baudon. Im Ganzen wurden also in 4 Generationen 13 Individuen mit angeborener Cataract beobachtet.

Gjersing*) berichtet von einer Bauernfamilie, bei welcher unter einer Zahl von 26 Verwandten Cataract in 20 Fällen vorkam. Von den übrigen 6 waren 2 noch kleine Kinder; die Formen der Cataract waren verschieden.

Dor**) operirte ein 7jähriges Kind an beiden Augen mit Erfolg, dessen Vater mit 25 Jahren den Staar bekommen hatte. 6 Geschwister hatten gute Augen.

Ein sehr interessanter Fall von Vererbung des Staars mit Microphthalmos durch 3 Generationen ist von Mayerhausen***) beobachtet:

Eine Frau, deren Mutter an Microphthalmos und Cataract litt (Abnahme des Sehens im 40. Jahre, operirt im 42. Jahre), sah von Geburt an schlecht, konnte sich auf der Strasse kaum zurechtfinden; im 20. Jahre wurde sie mit Erfolg operirt, wahrscheinlich discidirt. Sie hat 9 Kinder gehabt, nur das neunte, ein Knabe, hat dieselbe Anomalie wie die Mutter. Bei der Mutter befand sich in beiden Augen Microphthalmos, Nystagmus oscillatorius, Cataracta secundaria. Bei dem Knaben in beiden Augen Microphthalmos, Nystagmus, vorderer und hinterer Kapselstaar.

Bei den nun folgenden Fällen aus der Tübinger Augenklinik ist vorzugsweise auf Anamnese und Befund Rücksicht

---

*) Gjersing. En Kataraktós Bondefamilie Ugesk. f. Läger R. 3. Bd. 26, Nr. 18. Referirt im »Centralblatt f. prakt. Augenheilkunde. 1879. S. 316. Jahresbericht f. 1878 p. 371.

**) Dor, über die psychol. Resultate einer doppelseitigen Operation einer Cataracta congenita. Congrès international à Milan, referirt i. Jahresbericht 1880. S. 375.

***) Dr. G. Mayerhausen. Vererbung von Mikrophthalmos etc. Centralblatt f. prakt. Augenheilkunde 1882. Aprilheft.

genommen; die therapeutischen Eingriffe und Heilerfolge sind kurz beigefügt.

I. Fall.

Familie Kuhn von Rangendingen O.A. Hechingen.

Catharine Kuhn, 24 Jahre alt, wurde am 7. Juni 1874 in der hiesigen Klinik aufgenommen. Vater und Mutter haben gute Augen, sind nicht blutsverwandt. Patientin hat 7 Geschwister, von denen 4 sehr gut sehen, dagegen sind, wie Patientin selbst, eine Schwester und ein Bruder zwischen dem 20ten und 30ten Lebensjahre am Staar erkrankt. Die beiden letzteren sind auf beiden Augen operirt worden; die Schwester sieht jetzt ordentlich, während der Bruder nichts sehen soll.

Patientin selbst hatte früher immer gute Augen gehabt, dieselben waren nie entzündet, noch sonst leidend gewesen. Seit etwa ½ Jahr (Herbst 1873) bemerkt Patientin, dass ihr rechtes Auge viel schlechter werde, es sei plötzlich über Nacht ein Nebel vor das Auge gekommen, so dass sie die Gegenstände wie durch einen Schleier gesehen habe. Allmählich habe sie nur noch verschwommen und dunkel die Umrisse der Gegenstände zu erkennen vermocht.

Auf dem linken Auge bemerkt Patientin ebenfalls seit etwa 4 Wochen eine bedeutende Abnahme der Sehkraft und es ist seit etwa 14 Tagen auch vor diesem Auge, wie wenn ein Nebel davor wäre. Patientin ist sonst gesund und hat nichts zu klagen. Keine Polyurie.

Status praesens. Das rechte Auge zeigt bei äusserlich normalen Verhältnissen fast reife weiche Cataract. Finger werden noch auf 30 Centimeter Abstand gezählt. Im linken Auge ebenfalls äusserlich normale Verhältnisse, Pupille durch eine diffuse Trübung verdunkelt, welche eine unreife, milchig weissliche homogene Cataract repräsentirt. In der Nähe liest Patientin mühsam Worte von Jäger 16.

Die Caracte werden später durch peripheren Schnitt mittelst Hohllanzenmesser mit zufriedenstellendem Erfolge extrahirt.

Obwohl beide Eltern gesunde Augen haben und auch sonst in der Verwandtschaft nichts von Augenleiden bekannt ist, so

ist doch das Auftreten von Staar bei drei Geschwistern und zwar bei allen so ziemlich in demselben Lebensalter eine auffallende Thatsache, welche bei dem Fehlen sonstiger ätiologischer Momente blos durch die Annahme einer ererbten Disposition erklärt werden kann; der Fall ist Bollinger's »collateraler« Erblichkeit zuzurechnen.

II. Fall.

Marie Arnold, 3 Jahre alt, aufgenommen 19. Juni 1876.

Vater und Mutter sind Geschwisterkinder; nach Aussage eines Arztes hat das Kind die Linsentrübung zur Welt gebracht, es sah immer schlecht, doch findet es sich im Zimmer zurecht und spielt mit Puppen etc.

Ein zweites um ein Jahr älteres Kind hatte ebenfalls Cataracta congenita utriusque oculi, es ertrank. Ein um 2 Jahre jüngeres, das ebenfalls schon nach 5 Wochen starb, hatte Cataracta congenita eines Auges. In der Familie des Vaters und der Mutter ist nichts bekannt von Missbildungen irgend welcher Art. Die Mutter des Kindes ist zum zweiten Male verheirathet. Die mit ihrem zweiten Manne, ihrem Vetter, erzeugten Kinder haben alle Cataracta congenita, die mit ihrem ersten Manne erzeugten Kinder sind normal gewesen, nur eines lebt übrigens noch, bei dem keinerlei Missbildung vorhanden ist; die Disposition stammt also vom zweiten Manne her.

Beide Augen des Kindes zeigen eine eigenthümliche Form von Cataract. Die Trübung, welche links etwas grösser als rechts ist, betrifft den Kern der Linse und zeigt rechts ausspringende Zacken; die Randpartien sind durchsichtig.

Patientin wurde im Verlauf von etwa 4 Jahren mehrmals in die Klinik aufgenommen, auf dem linken Auge, wie auf dem rechten 3mal discidirt und rechts überdies noch eine Iridektomie vorgenommen.

Am 17. Mai 1883 wird das Kind, das psychisch hinter andern Kindern gleichen Alters entschieden zurückgeblieben ist, aber etwas lesen gelernt hat, wieder vorgestellt. Das Sehvermögen stellt sich folgendermassen heraus:

Rechts mit + 11 S = 3/60. Jäger Nr. 8 auf 3 cent. mit + 18 links S 1/60. Keine Besserung durch Gläser.

III. Fall.

Christian Holzapfel, 33 Wochen alt. Aufgenommen 3. December 1877.

Anamnese: Ungefähr 7 Wochen nach der Geburt des Kindes bemerkten die Eltern, dass das Kind nicht gut sehe, indem dasselbe Niemanden recht angeschaut und nach vorgehaltenen Gegenständen nicht gegriffen haben soll. Dem Licht dagegen soll der Blick des Kindes folgen. Aeusserlich war an dem Auge nie etwas Besonderes wahrzunehmen. Die Eltern des Kindes haben ganz gute Augen, dagegen soll eine Schwester der Mutter ein Kind gehabt haben, welches ganz blind geboren war.

Status praesens: das Kind ist gut genährt, zeigt einen mässigen Grad von Hydrocephalus und hat noch keine Zähne. Beide Augen, besonders das linke, sind kleiner als normal; Cornea links kleiner als rechts, im Uebrigen äusserlich normale Verhältnisse.

Rechts: Linse getrübt nach Art einer Cataracta zonularis, doch ist die Trübung nicht ganz auf eine Schicht beschränkt; die Trübung reicht nicht bis an den Rand, doch ist der freie Rand nicht breit. Die Trübung geht auch nicht bis an die vordere Kapsel und besteht aus zwei Lagen, der einen mehr vorne, der andern weiter hinten.

Das linke kleinere Auge zeigt auf Atropin keine ad maximum erweiterte Pupille, in der Gegend des Kerns ist eine Linsentrübung von unregelmässiger Dichte, an einzelnen Punkten intensiver getrübt, nicht auf eine bestimmte Schichte beschränkt. Das Kind scheint auf beiden Augen Lichtschein und Projection zu haben, es folgt dem Licht.

Patient wird im Verlauf von etwa 2 Jahren 5mal aufgenommen. Das Resultat der zu verschiedenen Malen auf beiden Augen vorgenommenen Iridektomieen und Discissionen ist beiderseits eine gute Pupille. Eine Functionsprüfung ist bei dem Patienten, der jetzt (1883) 6 Jahre alt, halber Cretin, noch un-

reinlich ist und noch nicht sprechen kann, selbstverständlich unmöglich.

Reinhold Holzapfel, 3/4 Jahre alt; aufgenommen 9. Februar 1880; Bruder des vorigen Patienten.

Anamnese: Gleich nach der Geburt wurde von der Mutter bemerkt, dass Patient keine normale Augen hat.

Status praesens: Rechts und links Mikrophthalmos, beiderseits am oberen Cornealrand Sclerosirung der Cornea. In der Pupille eine etwas tiefer als die Pupillarebene liegende intensiv weisse Trübung mit einzelnen radienförmig davon abgehenden trüberen Fäden. Auf Atropin erweitern sich die Pupillen; neben der weissen Trübung bekommt man noch rothen Reflex vom Augenhintergrund, kein deutliches Bild. Man sieht mit Sicherheit, dass die Linsentrübung nicht in der vorderen Corticalis sitzt. Patient wird innerhalb eines Jahres 2mal aufgenommen und beiderseits iridektomirt; er wird im Frühjahr 1883, etwa 4 Jahre alt, wieder vorgestellt; Patient ist furchtbar fett geworden, kann noch nicht gehen und nichts sprechen; eine Functionsprüfung ist unmöglich.

Die Mutter hat unterdessen ein weiteres Kind geboren, das wie 3 andere vor den 2 Patienten geborene Geschwister, normale Augen hat, wie eine Untersuchung der Augen ergab.

Die erbliche Disposition ist hier unzweifelhaft vorhanden, was nicht nur aus der Aehnlichkeit des Augenbefundes, sondern auch aus der Uebereinstimmung der psychischen Fähigkeiten beider Patienten hervorgeht. Ueberdies spricht die Thatsache, dass ein Kind einer Schwester der Mutter blind geboren wurde, wenn auch die Art des Augenleidens nicht genauer bekannt, entschieden für die Annahme der Vererbung einer Disposition. Die Vererbung, als von der Tante der Kinder ausgehend, muss als indirecte oder latente bezeichnet werden (Bollinger).

IV. Fall.

Georg Häfele, 20 Jahr alt aus Unterrheinsbach. Aufgenommen 1. November 1879. Geschrumpfter Staar und Missbildung des Ciliarkörpers.

Anamnese: Patient weiss über seine Augen nichts wei-

ter anzugeben, als dass er sie im jetzigen Zustande auf die Welt gebracht haben will. Nie hat eine Verletzung, nie eine Operation stattgefunden, weder rechts noch links. Ab und zu will er Entzündungen auf beiden Augen haben, das linke soll in der letzten Zeit schlechter geworden sein. In der Schule konnte Patient lesen und schreiben ohne besondere Anstrengung. In der Ferne sah Patient nie gut.

Der Vater des Patienten soll angeblich zwei Augen haben wie des Patienten linkes, zwei Schwestern und ein Bruder sollen ebenfalls schlechte Augen haben; über die Art des Leidens ist weiter nichts bekannt, als dass das Leiden derselben dem des Patienten ähnlich sei. Der Grossvater des Vaters soll ebenfalls schlecht gesehen haben. Zwei Schwestern und ein Bruder sehen ganz gut; im ganzen sind es 7 Geschwister; ein Geschwisterkind des Vaters männlichen Geschlechtes soll ebenfalls schlecht gesehen haben, aber operirt worden sein und jetzt besser sehen; der Vater dieses letztgenannten ist Grossonkel des Patienten und hat ebenfalls schlechte Augen gehabt.

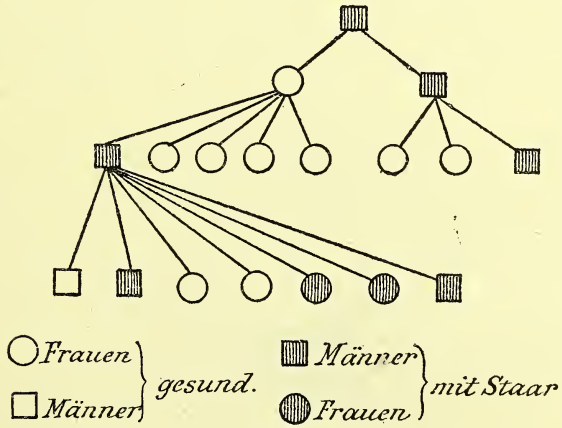

Status praesens: Links relatives Distinctionsvermögen, Snellen 60 auf 3 Meter in der Nähe Worte von Jäger 3 auf 2,5 Centimeter, convex 10 erlaubt die Schrift, aber nur grosse (Jäger 8), etwas weiter entfernt zu halten. Concavgläser bessern ein wenig für die Ferne, Convexgläser verschlechtern.

Auf dem rechten Auge ist Lichtschein und Projection gut, dasselbe ist etwas härter als das linke.

Nystagmus rotatorius et horizontalis. Im Centrum der Cornea findet sich eine intensive grauliche Trübung mit unregelmässiger Oberfläche; vordere Kammer abgeflacht. Die Iris ist mit dem Sphincterrande gegen die Trübung an der Cornea adhärent. Pupille verschlossen.

Links leichte Conjunctivitis catarrhalis, Cornea ist klar, Pupille normal weit, reagirt prompt auf Licht. Die vordere Kammer ist tief, die Vorwölbung der Iris gegen den Pupillarrand hin fehlt; in der Pupille, die nirgends adhärent ist, findet sich eine unregelmässige weisse membranöse Trübung, auf derselben liegt nach innen oben etwas braunes Pigment. Der Augengrund ist wegen des Nystagmus nur schwer zu sehen, doch zeigt die normal gefärbte Papille einen hellen Ansatz nach aussen unten, von bläulich-weisser Farbe.

Am 22. November wird rechts nach aussen unten eine Iridectomie gemacht; das Irisgewebe zeigt sich sehr brüchig, so dass es nur gelingt, einige Fetzen hervorzuziehen, doch retrahiren sich die Ränder der Pupille; durch dieselbe ist noch kein rother Reflex vom Augenhintergrunde zu bekommen, auch

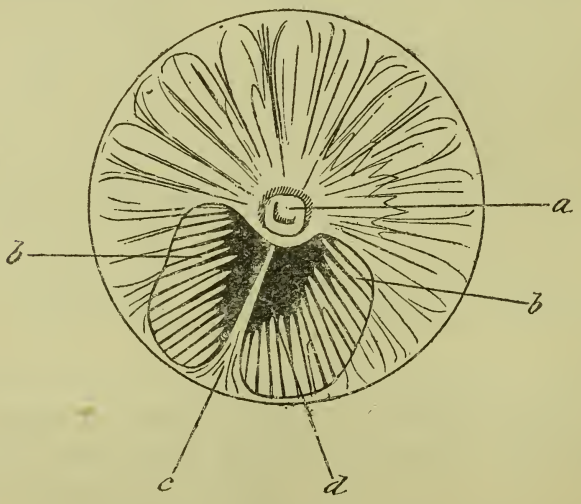

zählt Patient keine Finger, dagegen sieht man in der Pupille nach aussen unten vom peripheren Rande her einen braunen, unregelmässig gefalteten, mit Leisten und Vertiefungen versehenen Körper, der nach dem Centrum hin in einzelne (8—10) Spitzen endigt (b in der Figur); es handelt sich hier unzweifelhaft um dislocirten Ciliarkörper und Ciliarfortsätze.

Im Centrum hinter der trüben (a in der Figur) Cornea findet sich eine weissliche unregelmässige Masse, geschrumpfter Staar; zwischen diesem und dem braunen Ciliarkörper ist nur ein schmaler Raum, durch den man etwas rothen Reflex vom Augengrunde bekommt. Später (10. December) wird durch eine wiederholte Iridectomie die Pupille nach unten zu vergrössert. Zwischen der alten und der neuen Pupille ist ein dünner Faden Iris (c in der Figur) stehen geblieben. Am 14. Januar 1880 zählt Patient rechts Finger in nächster Nähe und erkennt Farben in grossen Tafeln, wird also wesentlich gebessert entlassen.

V. Fall.

Margarethe Vogt, 10 Jahr alt. Aufgenommen 5. Juli 1880.

Der Fall ist dadurch bemerkenswerth, dass zwei verschiedene Missbildungen an demselben Individuum zusammentreffen, von denen die eine vom Vater, die andere von der Mutter ererbt ist.

Anamnese: Patientin kam blind zur Welt als das älteste von 7 Geschwistern. Von den Geschwistern des Vaters sind einige blindgeboren. Ebenso brachte Patientin eine Anomalie der Finger beider Hände zur Welt, die in der Familie der Mutter vorkommt und von der auch 3 Geschwister sowie die Mutter betroffen sind. Die übrigen Geschwister haben gute Augen; keine Blutsverwandtschaft zwischen den Eltern weder mütterlicher- noch väterlicherseits in aufsteigender Linie.

Patientin wurde beiderseits 3mal operirt im 1. und 2. Lebensjahre.

Status praesens. Deutlich rachitische Zähne mit Defecten, nieder, schmal mit Incrustationen bedeckt.

Rechts und links guter Lichtschein und gute Projection. Auf Atropin erweitern sich beide Pupillen ohne Synechieen,

doch nicht ad maximum; vordere Kammer rechts und links tief, Iris flach, in der Pupille Trübungen.

Rechts etwas unregelmässige weisse dichte Trübung, die nach oben aussen etwas dünner ist. Vom Augengrund kein rother Reflex, zählt Finger mit Mühe in nächster Nähe.

Links: die Trübung in der Pupille ist intensiv weiss und füllt die ganze Pupille aus, keine Structur in der Trübung.

An beiden Händen Missbildung am Skelet der Finger.

Rechts: Zeige- und Mittelfinger sind verkürzt, die zweiten Phalangen sehr klein, bei dem Mittelfinger ist auch die erste Phalanx verkümmert.

Links: zweite Phalanx des Zeige- und kleinen Fingers verkürzt, erste und zweite Phalanx des Mittelfingers ebenfalls verkümmert.

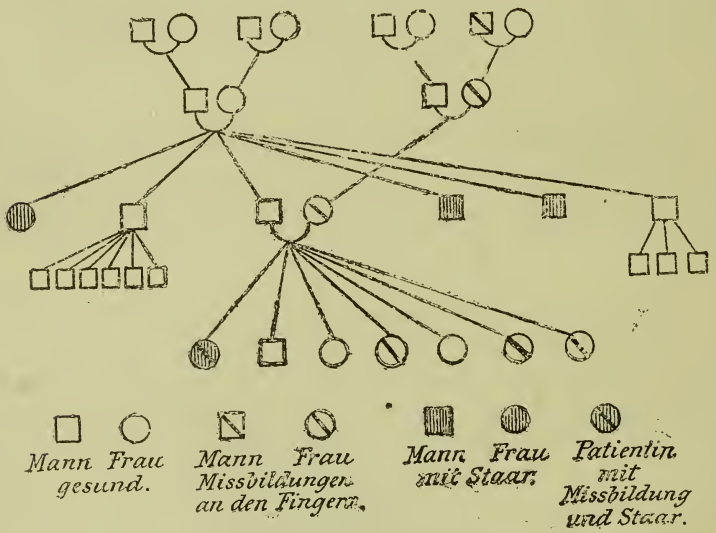

Wie der vorstehende Stammbaum zeigt, stammt die Disposition zu Staar aus der Familie des Vaters, die Disposition zu der Missbildung der Finger aus der Familie der Mutter der Patientin.

In der Zeit vom 5. Juli bis 21. November 1880 wird Patientin 2mal aufgenommen, rechts bei der ersten Aufnahme discidirt, bei der zweiten die Nachstaarmasse extrahirt; links

wird die ganze Staarmasse, die sich sehr derb zeigt, nach vorhergehender Iridektomie extrahirt.

Die Functionsprüfung nach der Heilung ergiebt:

Rechts mit Convex 14 Snellen 60 auf 2 Meter, mit Convex 20 Snellen V in der Nähe.

Links mit Convex 14 Sn. 60 auf 1 Meter mit Convex 20 Snellen Nr. IX in der Nähe.

VI. Fall.

Lambert Neher, 14 Jahr alt. Aufgenommen 4. Juli 1880.

Anamnese: In der Familie ist ausser dem Vater und einem Bruder und dem Patienten selbst nichts von Augenleiden bekannt, ebensowenig etwas von sonstigen angeborenen Anomalien. 3 Brüder, die 2 ältesten und der jüngste, haben gute Augen. Die mit Staar behafteten Brüder sind die 3. und 4. geborenen; eine Schwester, das jüngste Kind, ist gesund. Der Vater, ein Hausirer, kam mit Staar beider Augen zur Welt und wurde vor etwa 50 Jahren dahier von Professor Gärtner und von Professor Riecke operirt; seither sieht er links leidlich, rechts wenig, doch kann er sich seinen Unterhalt verdienen. (Status des Vaters, der sich in der Ambulanz der Klinik vorstellte:

Das rechte Auge hat eine stärkere als normal gewölbte Cornea, die vordere Kammer ist tiefer als normal, die Iris flach. In der unteren Hälfte der Pupille ist eine weissliche Trübung, die mit der Iris schlottert. Der Augenhintergrund zeigt aussen an der Papille eine grosse weisse atrophische Sichel;

Auch am linken Auge eine tiefe vordere Kammer, vermehrte Wölbung der Cornea; keine Trübung in der Pupille, Aphakie. Sichel nicht so breit.

Links sieht Patient Finger auf 5 Meter, rechts in nächster Nähe.)

Der um 3 Jahr ältere Bruder des Patienten wurde hier von Professor Nagel anno 1872 gleichzeitig mit dem Patienten operirt; derselbe sieht beiderseits leidlich gut.

Patient selbst kam blind zur Welt und wurde 1872 hier wegen Cataracta zonularis beiderseits operirt, kam dann in eine

Blindenanstalt und jetzt hierher, um sich eventuell weiter behandeln zu lassen.

Status praesens: Rechts Snellen 12 in nächster Nähe, Links Snellen 24 in nächster Nähe. Beiderseits Nystagmus, tiefe vordere Kammer, abnorm verstärkte Cornealwölbung.

Rechts nach oben Coloboma arteficiale, in der Pupille Trübung von Nachstaar mit Pigmentauflagerung. Im obersten Theil der Pupille ragen die Ciliarfortsätze herein in der Zahl von c. 10. Dieselben sind an der Nachstaarmembran adhärent.

Links Cornea ebenfalls abnorm stark gewölbt. Pupille senkrecht oval, nach oben gegen die Cornealnarbe gerückt. In der Pupille findet sich eine flottirende Trübung. Wegen des Nystagmus ist ein deutliches Bild vom Augenhintergrund nicht zu bekommen.

Mittelst einer Discission mit 2 Nadeln erhält man auf dem rechten Auge im Centrum der Nachstaarmembran eine grosse schwarze Pupille, durch die der Augengrund deutlich zu sehen ist; über die Details ist wegen des Nystagmus nichts auszusagen, doch sind gröbere Anomalien nicht vorhanden; die Papille hat verschwommene Grenzen, keine Sichel, die Arterien sind etwas dünner als normal. Der Befund auf dem linken Auge ist nach einer Discission folgender: der Contour der Papille ist sehr undeutlich, nach oben von derselben sind mehrere weisse Herde, nach innen grenzt an dieselbe eine intensive grauliche Trübung an. Sowohl über den weissen Herden, als auch nach innen von der Papille zeigen die Gefässe einen sehr unregelmässigen Verlauf, als Ausdruck stärkerer Niveau-Differenz (Ablösung). Nach oben ebenfalls Veränderungen in der Retina; trübere Stellen mit unregelmässigem Gefässverlauf, die als Netzhautablösung ziemlich deutlich zu erkennen sind. Im Uebrigen sind an den Stellen der Peripherie, wo sich keine Zeichen von Netzhautablösung finden, Unregelmässigkeiten in der Pigmentvertheilung.

Josef Neher, 17 Jahr alt, Knecht, Bruder des Patienten Lambert N., sah von frühester Jugend auf gut bis zum 8. Jahr; am linken Auge erblindete er angeblich im 9. Jahr, $^1/_2$ Jahr später auch am rechten Auge.

Im Jahr 1872 wurde Patient gleichzeitig mit seinem Bruder Lambert hier operirt.

Status praesens:

Rechts mit Convex 10 Snellen 12 auf 5 Meter;

Links mit Convex 10 Snellen 60 auf 1,5 Meter.

Rechts Aphakia artificialis, Coloboma artificiale nach oben. Pupillarrand beweglich, temporaler Irisschenkel in die Narbe eingeheilt. In der Pupille feine Membran, in der eine ringförmige weisse Trübung sich befindet, deren Mitte nicht getrübt ist. Papille und sonstiger Augengrund normal.

Links Coloboma artificiale nach innen unten; in der Pupille dichte Membran von graulichen Trübungen, auf der an einzelnen Stellen braunes Pigment liegt.

Am 14. Februar 1883 Status idem. Eine auf dem linken Auge vorgenommene Discission hatte als Resultat folgende Besserung des Sehvermögens: mit convex 11 Snellen 24 auf 5 Meter, mit convex 18 Jäger 3.

VII. Fall.

August Rau, 3 Jahre alt. Aufgenommen am 4. Juni 1883.

Anamnese: Der Vater des Kindes soll angeblich in frühester Jugend nichts oder sehr wenig gesehen haben. Er wurde auf beiden Augen mit Erfolg operirt, so dass er jetzt im Stande ist, gröbere Geschäfte gut zu besorgen; sonst ist in der Familie des Vaters nichts von Staar bekannt, insbesondere haben auch die Kinder der Geschwister desselben gute Augen. Keine Consanguinität der Eltern des Vaters.

Patient selbst soll gleich nach der Geburt im Wesentlichen dieselben Verhältnisse an den Augen dargeboten haben, wie jetzt; eine Entzündung an den Augen war nie vorhanden.

Status praesens: Schwach entwickelte Muskulatur der Beine, Zeichen von Rachitis, Fettpolster nicht so gut entwickelt, als bei andern Kindern dieses Alters. In intellectueller Hinsicht ist Patient entschieden zurückgeblieben, er kann noch nicht sprechen, gleichfalls in physischer Hinsicht, Patient kann noch nicht gehen. Patient zeigt auch das andern mit angeborener Cataract behafteten Kindern eigenthümliche unruhige

Verhalten, greift viel nach seinen Augen, bewegt die Hand häufig vor dem Auge hin und her, um es abwechselnd zu beleuchten und zu beschatten; sehr häufig werden die Augen geöffnet und wieder geschlossen, viel hin und her bewegt, ohne jedoch den Charakter des Nystagmus zu zeigen. Eigenthümliche Schädelbildung, Gesichtsschädel springt etwas vor, die Bulbi liegen sehr tief, der Scheitel der Cornea liegt etwa 1 Centimeter hinter der Nasenwurzel. Patient hat erst 12 Zähne, die 4 oberen und 4 unteren Schneidezähne, sowie den zweiten Backzahn auf beiden Seiten oben und unten.

Die Bulbi selbst sind normal gross.

Rechts zeigt die Cornea normale Wölbung und ist vollständig durchsichtig. Die Pupille bietet nichts Abnormes dar, erweitert sich auf Atropin bedeutend, doch nicht ad maximum; keine Reste von membrana pupillaris perseverans. Die Linse zeigt eine unregelmässige keine deutliche Structur besitzende Trübung und gleicht eher einer dichten scheibenförmigen Nachstaarmasse; eine deutliche zonuläre Trübung ist nicht zu erkennen.

Links zeigt die Cataract ebenfalls keine deutliche Structur, doch ist im Centrum eine intensiv weisse punktförmige Masse zu unterscheiden, welche ein weniger getrübter grauer Ring umgibt. Auch hier scheint die Staarmasse geschrumpft zu sein, was sich aus der Tiefe der vorderen Kammer ergibt. Cornea und die übrigen Verhältnisse wie rechts. Vom Augenhintergrunde erhält man einen der Intensität der Trübung entsprechenden rothen Reflex; bei der Unruhe des Kindes ist zur Zeit ein Bild vom Augengrunde nicht zu bekommen.

Eine Operation ist zur Zeit noch nicht vorgenommen.

VIII. Fall.

Theresia Eberle, 25 Jahre alt, aufgenommen 23. October 1880.

Patientin hat früher gut gesehen, seit dem 14. Jahre kamen öfter äussere Augenentzündungen vor. Seit 3—4 Jahren nimmt die Sehkraft ab, seit 1 Jahr ist das rechte, seit 6 Wochen das linke Auge erblindet. Die Mutter hat gleichfalls an

grauem Staar gelitten, der sich im 54. Lebensjahre ausbildete. Zur Operation kam es nicht, da sie bald darnach starb; Ein Bruder, der in Gesichtsbildung und Constitution der Patientin sehr ähnlich ist, ist im Alter von 35 Jahren erblindet.

Status praesens: Patientin ist schwächlich und schlecht genährt, hat an verschiedenen Körperstellen Narben, die auf frühere Knochenleiden schliessen lassen. Es besteht chronische Blepharitis marginalis, Conjunctivitis, Epiphora in Folge von Stricturen des Thränen-Nasenkanals. Nach vorgängiger Beseitigung dieser Leiden, soweit es möglich war, wurden beide weichen Cataracte durch Extraction operirt und beiderseits eine Sehschärfe $^5/_{18}$ bis $^5/_{12}$ erzielt. Mehrere Jahre lang hielt sich das Sehen auf gleicher Höhe, dann erfolgte eine Abnahme durch Nachstaarbildung, so dass Discision der getrübten Kapsel erforderlich wurde.

Der ältere Bruder der Patientin, Joseph Eberle, gleichfalls anämisch, schlecht genährt und apathisch, erschien 3 Jahre später im Alter von 35 Jahren. In den letzten $1^1/_2$ Jahren waren beide Augen nach einander erblindet, zuerst das linke. Die weichen Cataracte wurden mit gutem Erfolge extrahirt. Bei beiden Operationen wurde nach Eröffnung der vorderen Kammer ein so starker Collaps der Cornea bemerkt, wie er sonst nur in hohem Alter bei starkem Marasmus vorzukommen pflegt.

IX. Fall.

Zum Schlusse führe ich noch einen Fall an, in welchem die Cataracte sich zwar nicht als solche direct vererbt hat, aber im Zusammenhange mit andern bereits in früheren Generationen vererbten Missbildungen stand. Es handelte sich um einen 2jährigen Knaben, Anton Abele, welcher in der ersten Lebenszeit gut gesehen haben, dann aber nach einer länger dauernden schweren Erkrankung — wie angegeben wird, an Hirnentzündung und Ruhr — auf beiden Augen unter Trübung der Pupillen erblindet sein soll. Die cataractöse Trübung betraf die ganze Linse, kein freier Rand war sichtbar, in der vorderen Corticalis fand sich eine dichtere weissglänzende Trübung.

Unter den Angehörigen des Kindes soll grauer Staar nicht vorgekommen sein, dagegen wird angegeben, dass die Mutter und ebenso deren Mutter stottern und dass eine Schwester der Mutter ein Kind mit zu kurzen Fingern zur Welt gebracht hat.

Zur Xerosis conjunctivae.

Von

Privatdocent **Dr. Schleich** in Tübingen.

Im Anschluss an die von Leber auf der Versammlung der ophthalmologischen Gesellschaft zu Heidelberg im September 1883 über Xerosis conjunctivae und über die dabei sich findenden Bacillen gemachten Mittheilungen habe ich auch über meine diesbezüglichen Beobachtungen und besonders über einen Bacillenbefund bei einer bestimmten Conjunctivitisform berichtet, bei welcher sich in den Lidwinkeln und im Conjunctivalsack ein weisslicher, fettiger Schaum findet, dessen mikroskopische Untersuchung ergibt, dass derselbe aus Epithelzellen, Fett und constant sich findenden Bacillen besteht, die ohne Zweifel mit den von Kuschbert und Neisser beschriebenen Xerosisbacillen identisch sind. Da die neueste umfassende Mittheilung Leber's über Xerosis*) alles über diesen Gegenstand bisher Bekannte enthält, mögen im Folgenden meine Beobachtungen nur in aller Kürze mitgetheilt werden, wobei bemerkt sei, dass seither fortgesetzte Untersuchungen meine damals kurz erwähnten Resultate bestätigt haben.

Ich habe Gelegenheit gehabt, in einigen Fällen Xerosis epithelialis conjunctivae der allerleichtesten Form zu beobachten. Die drei übrigens vollständig gesunden Individuen mit Xerosis kamen aus verschiedenen Gegenden im Laufe des Monats Juli 1883 in die Tübinger Klinik, ein Bauernjunge im

*) A. v. Gräfe's Archiv für Ophthalmologie, Bd. XXIX. Abth. III. p. 225—290.

Alter von 6 Jahren, ein Bahnbediensteter von 54 Jahren und ein Forstbeamter von 62 Jahren. Sie befanden sich alle unter relativ günstigen äusseren Verhältnissen und konnte über gleichzeitiges Vorkommen von Hemeralopie in ihrer Familie und in ihrer Heimath nichts in Erfahrung gebracht werden.

Bei dem ersten, der wegen Hemeralopie in die Klinik gebracht wurde, fanden sich beiderseits aussen und innen am Cornealrand in dem bei geöffneten Lidern freiliegenden Conjunctivalbezirk xerotische Stellen. Die Conjunctiva palpebrarum war leicht geröthet, ebenso der intermarginale Theil des Lidrands, die Cornea intakt, und im Augengrund waren ausser einer leichten Netzhauttrübung normale Verhältnisse zu constatiren. Die Hemeralopie bestand schon seit einigen Wochen.

Die Funktionsprüfung ergab normale Sehschärfe und Farbenwahrnehmung, normale Gesichtsfeldgränzen bei mittlerer Beleuchtung, dagegen eine erhebliche, bei der Jugend des Patienten nicht genau messbare Herabsetzung des Lichtsinns.

Der zweite genannte Patient stellte sich mit Klagen über Amblyopie und Hemeralopie vor. Objectiv fanden sich beiderseits aussen am Cornealrande kleine dreieckige xerotische Herde in der Conjunctiva, leichte Conjunctivitis, im übrigen ausser einer Netzhauttrübung normale Verhältnisse. Eine specielle Ursache für die Amblyopie ($S = {}^{5}/_{36}$) war nicht nachweisbar, mit welcher eine erhebliche Herabsetzung des Licht- und Farbensinns und concentrische Gesichtsfeldeinschränkung verbunden waren.

Bei dem dritten zeigte sich nur am linken Auge nach aussen vom Cornealrand eine kleine xerotisch veränderte Conjunctivalparthie, sonst waren an diesem Auge normale Verhältnisse.

Am Rechten Auge leidet Patient schon seit langer Zeit an Ectropium des unteren Lids, wesswegen er sich auch vorstellte. Die Funktionsprüfung beider Augen liess keine Anomalie nachweisen, insbesondere war auch mit dem Förster'schen Photometer keine Herabsetzung des Lichtsinns zu constatiren.

Die bei sämmtlichen 3 Fällen von den xerotischen Stellen abgestreiften Massen ergaben bei ihrer mikroskopischen und

mikrochemischen Untersuchung dieselben Verhältnisse. Die fettige, talgähnliche abgestreifte Masse bestand aus abgestossenen platten Epithelzellen, an welchen die Untersuchung nichts ergab, woraus auf fettige Degeneration der Zellen hätte geschlossen werden können, sodann aus reichlich Fett und constant sich findenden, massenhaft vorkommenden Microorganismen, Bacillen, über deren Identität mit den von Kuschbert und Neisser beschriebenen ein Zweifel nicht obwalten kann und die wohl auch mit den von Leber und andern nachgewiesenen Xerosisbacillen identisch sind.

Ueber zwei der genannten Fälle kann ich nur berichten, dass ich den einen mit Xerosis und Hemeralopie nur 2 Tage beobachten konnte, und in während dieser Zeit angefertigten zahlreichen Präparaten immer die Bacillen sich nachweisen liessen, den andern mit Xerosis ohne Hemeralopie (secundäre Xerosis, Leber) sah ich nach vierzehn Tagen in demselben Zustande wieder, wobei die vorgenommene Untersuchung dasselbe Resultat ergab. Diese beiden entzogen sich weiterer Beobachtung, während der erstgenannte Knabe in die Klinik aufgenommen wurde. Die Hemeralopie verschwand nach c. 14 Tagen ohne Behandlung und auch die xerotischen Stellen wurden langsam kleiner. In täglich angefertigten Präparaten fanden sich immer Bacillen und es wurde nun behufs anatomischer Untersuchung an einem Auge ein kleines Stück Conjunctiva mit xerotischen Veränderungen excidirt.

Die anatomische Untersuchung dieses Stückchens ergab ausser einer etwas stärkeren Auflockerung der oberflächlichsten Epithelschicht eine normale Beschaffenheit der Conjunctiva. Die mit Sicherheit nur in der oberflächlichsten Epithelschicht eingelagerten Microorganismen liessen sich keineswegs auch in den tiefer gelegenen ganz normalen Schichten nachweisen.

Mit diesem Befund der mikroskopischen Untersuchung des excidirten xerotischen Conjunctivalstücks, der die Annahme einer schwereren anatomischen Veränderung für diesen Fall nicht zulässt, stimmt auch die Beobachtung überein, dass die Ausdehnung der xerotischen Stellen eine wechselnde, an verschiedenen Tagen und Tageszeiten nicht gleich grosse, sondern

z. B. nach dem Schlafe kleiner, nach längerem Offenhalten der Lider grösser war, wie dies ja auch von andern Beobachtern mitgetheilt wird. Eine Anomalie in der Thränensekretion konnte weder in diesem noch in den 2 andern Fällen bemerkt werden.

Der weitere Verlauf des Falls gestaltete sich ganz günstig. Nach 4—5wöchentlichem Aufenthalt in der Anstalt war die xerotische Veränderung unter allmäliger Verkleinerung verschwunden und ebenso liessen sich auch die Bacillen nicht mehr nachweisen, obwohl noch 14 Tage lang täglich Untersuchungen darauf an abgestreiften Epithelien der früher xerotischen Stellen angestellt wurden.

Ausser Anwendung von Sublimat (1 : 10000) in der allerletzten Zeit wurde Patient keiner Behandlung unterzogen und durfte sich in der Anstalt und im Garten frei bewegen.

Wie Kuschbert und Neisser habe ich nun auch bei andern Patienten, besonders auch in zahlreichen Fällen von Conjunctivitis nach diesen Bacillen gesucht, bin aber dabei zu einem ganz andern Resultate als die genannten gekommen, und dieser Umstand, der mir besonders bei der Frage der Stellung des Bacillenbefundes zur Xerosis, als auch abgesehen davon sehr bemerkenswerth erscheint, hat mich insbesondere veranlasst, diese Mittheilung zu machen. In zahlreichen Fällen akuter und chronischer Conjunctivitis habe ich die Xerosisbacillen nie gefunden. In gewissen Fällen dagegen einer leichten chronischen Conjunctivitisform ohne irgend welche erhebliche Beschwerden, bei welchen meist eine Röthung des intermarginalen Theils des Lidrands und Sekretionsvermehrung der Meibom'schen Drüsen sich deutlich nachweisen liessen, fanden sich in dem an den Lidwinkeln und manchmal auch an dem intermarginalen Theil der Lidränder sich absetzenden weisslichen, schaumigen und fettigen Sekrete zahlreiche Microorganismen. Ich habe im Ganzen während der von mir darauf gerichteten Untersuchung unter c. 50 beobachteten Fällen dieser Affektion mit dem beschriebenen Sekrete nur in zwei Fällen Bacillen nicht zweifellos nachweisen können. Zum Theil hatten die beobachteten Fälle wegen irgend einer andern Affektion

Hilfe gesucht, zum Theil kamen sie nur ganz zufällig zur Beobachtung, so z. B. die Mutter des oben genannten Knaben mit Xerosis.

Was die makroskopische Beschaffenheit dieses weisslichen, schaumigen, talgähnlichen Sekretes anbelangt, so war dasselbe den bei Xerosis abgestreiften Massen durchaus ähnlich, aber auch die mikroskopische und mikrochemische Untersuchung ergaben denselben Befund, platte Epithelien, reichlich Fett und massenhaftes Vorkommen von Bacillen wie bei Xerosis, so dass dieselben von den bei Xerosis nachgewiesenen nicht zu unterscheiden sind.

Die fettigen Massen fanden sich auch manchmal in kleinen Partikelchen an irgend welchen Stellen des Conjunctivalsacks und wurden durch die Lidbewegungen in die Lidwinkel gebracht. Wurden die fettigen Massen pünktlichst entfernt, so setzten sie sich an den bezeichneten Stellen bald wieder an; die neuen Flocken stammten nicht von der Conjunctiva, sondern haben sich nach meinen Beobachtungen als eine Mischung von Thränen mit Sekret der Meibom'schen Drüsen ergeben. Nachdem ich diese Erfahrung gemacht, habe ich nun dem Vorgang der Bildung des Belags auf den xerotischen Stellen besondere Aufmerksamkeit gewidmet, und bei dem Knaben mit Xerosis folgende Beobachtung gemacht. Nach sorgfältigstem Abschaben des fettigen Belags auf den xerotischen Stellen blieb daselbst eine matte, von Thränen nicht benetzte Stelle zurück. Nach kurzer Zeit liessen sich wieder kleine Quantitäten abschaben, nach längerer Zeit, nach 6—12 Stunden war wieder der Belag in reichlicher Menge vorhanden. Dabei zeigten nun die erst gewonnenen Präparate sowohl Bacillen als auch Fett in viel grösserer Reichlichkeit, als die erst nach wiederholtem Abschaben angefertigten. Es ergab sich ferner in dem beobachteten Falle, dass diese fettigen Massen durch die Lidbewegung an die xerotische Stelle gebracht wurden und wie bei der Conjunctivitis, das Fett von dem Sekret der Meibom'schen Drüsen stammte.

Wie schon oben bemerkt, sind die Bacillen bei Xerosis und die beschriebene Conjunctivitisform nicht von einander

zu unterscheiden. Sie sind nicht alle gleich lang, die kleineren an einem Ende etwas dicker, aber ohne Unterschied mindestens doppelt so lang als breit. Ihre Grösse schwankt zwischen 3 und 5 Micromillimeter. Die Enden sind abgerundet, einzelne in Theilung begriffen, so dass häufig zwei, selten auch mehrere, nie über 4, aneinander entweder gleich gross, oder in einer Richtung an Grösse abnehmend sich finden. Ausser den Stäbchen fanden sich noch feinste Kügelchen, entweder frei oder mehrere nebeneinander, nie in grösseren Haufen, oder aber an dem Ende der Stäbchen ihnen anliegend, ohne Zusammenhang oder auch in Berührung mit denselben, oder in dem abgerundeten Ende, oder in der Mitte eines Stäbchens, ein Befund, der wohl den verschiedenen Stadien der Sporenbildung entspricht.

Ich habe mir sowohl von den Xerosisbacillen, als auch den Bacillen des weisslichen Sekrets der Conjunctivitis Reinkulturen auf Serum-Gelatine gezüchtet und auch hier ergaben sich dieselben mikroskopischen Befunde. Die Gonidienbildung, wie sie Kuschbert und Neisser beschreiben, fand ich nie. Ueber die morphologische Identität der Xerosis- und der Conjunctivitis-Bacillen kann ein Zweifel nicht bestehen.

Ueber den Erfolg von Impfungen der von verschiedenem Boden stammenden Bacillen und ihrer Reinkulturen habe ich leider nur mitzutheilen, dass meine allerdings nur an Kaninchen gemachten Impfungen negative Resultate ergaben, wodurch nur der auch von andern gezogene Schluss einer gewissen Immunität der Kaninchen gegen eine bestimmte Bacillusform bestätigt wird. Impfversuche auf Menschen habe ch nicht gemacht. Hier finde auch die Beobachtung einen Platz, dass nämlich die Xerosis sowohl als die Conjunctivitis mit Bacillen einseitig beobachtet wurde, und dass ich bei verschiedenen Staarpatienten und zwei Glaucompatienten vor der Operation und während des ganz normalen Heilungsverlaufes diese Conjunctivitis mit den Bacillen beobachtete.

Von an das Mitgetheilte sich anknüpfenden theoretischen Betrachtungen, ob, bei dem Nachweis derselben Bacillusform bei Xerosis mit und ohne Hemeralopie und bei einer be-

stimmten Conjunctivitisform, diese und die noch viel schwereren von mir nicht beobachteten Fälle von Xerosis nur quantitativ verschiedene Erscheinungsformen derselben durch die Bacillen bedingten Krankheit seien, oder ob der Bacillenbefund das Resultat einer secundären auf günstigem Boden stattfindenden zufälligen Ansiedlung sei, soll hier abgesehen werden.

Kleinere Mittheilungen aus der Klinik.

Von

Prof. Dr. **Nagel.**

1) Zur Kenntniss der postdiphtheritischen Augenaffectionen.

Auf das Vorkommen von Augenaffectionen im Gefolge von Diphtheritis des Rachens ist bekanntlich schon vor recht langer Zeit, zuerst, wie es scheint, von französischen Autoren, aufmerksam gemacht worden. Verschiedene Arten von Augenerkrankung werden schon von den ersten Beobachtern genannt. Chomel (1749) beobachtete Schielen und durch die Nase Sprechen nach maligner Angina, Guimier (1828) und Ozanam (1835) verschiedenartige Störungen, unbestimmt als Sehschwäche bezeichnet, Loyauté Amaurose, Andere Ptosis, Mydriasis, Lähmung verschiedener Augenmuskeln, Lichtscheu, Flimmern vor den Augen, Asthenopie, Fernsichtigkeit. Die Untersuchungen waren meist ungenügend, die Angaben unzuverlässig, oft ganz unbrauchbar. Donders*) lehrte Lähmung der Accommodation als die bei weitem am häufigsten vorkommende Ursache der Sehstörung kennen und wies namentlich auf die charakteristische Combination von Gaumen- und Schlundlähmung mit Accommodationsparese als eine sehr häufige Nachkrankheit der Diphtheritis hin. Von allen Seiten liefen Bestätigungen dieser Beobachtungen ein. Die durch Accommodationslähmung bedingte Sehstörung ist um so auffälliger, als vorzugsweise Kinder betroffen werden, die sonst über eine so vortreffliche Accommodation gebieten. Man war damals sehr erstaunt, die erkrankten Kinder hyperopisch werden und nach erfolgter Heilung die Hyperopie

*) Holländische Beiträge zur Natur- u. Heilkunde Bd. II. S. 10. 1861.

wieder schwinden zu sehen. Heute wundert man sich darüber nicht mehr, da man weiss, dass ein gewisser Grad von Hyperopie der normale Refractionszustand junger Kinder ist, und dass Abnahme des Tonus des Ciliarmuskels die in gesundem Zustande latent gewesene Hyperopie manifest macht.

Es kann nicht zweifelhaft sein, dass, was ehemals bei ungenauer Untersuchung für Amblyopie und Amaurose gehalten wurde, in der grossen Mehrzahl der Fälle nichts als Accommodationslähmung gewesen ist. Allein man ist zu weit gegangen, wenn man nun das Vorkommen wirklicher auf Erkrankung der Netzhaut und des Sehnerven beruhender amblyopischer Sehstörungen ganz in Abrede gestellt hat und jedwede Sehstörung auf Accommodationslähmung hat beziehen wollen. In der Literatur existiren allerdings nur ganz wenige zuverlässige Belege für dieses Vorkommen und diese wenigen scheinen sich so sehr der allgemeinen Aufmerksamkeit entzogen zu haben, dass die neuesten Arbeiten von dem Vorkommen der postdiphtheritischen Erkrankungen des Sehnerven gar keine Notiz nehmen. Die neueren Lehrbücher schweigen davon, ebenso die zusammenfassenden Abhandlungen von Manz*) und Förster**); auch ein ganz neuer Artikel von Schmidt-Rimpler***) erwähnt nichts davon. Unter solchen Umständen halte ich es nicht für überflüssig, von einigen eigenen Beobachtungen kurze Mittheilung zu machen, die, da sie nicht gross an Zahl sind und nicht sehr ausgeprägte Fälle betreffen, nicht für Jeden überzeugend sein werden, die ich auch keineswegs als entscheidend hinstellen will, die aber doch die Aufmerksamkeit der in mehrfacher Hinsicht interessanten Frage zuwenden könnten. In der That, für das Verständniss des den postdiphtheritischen Augenaffectionen zu Grunde liegenden Processes muss es von Wichtigkeit sein, wenn es Fälle giebt, in denen die an der Leiche vielfach nachgewiesene Infiltration der

*) Nagel's Ophthalmolog. Jahresbericht pro 1871 S. 195.

**) Gräfe u. Sämisch, Handbuch der gesammten Augenheilkunde Bd. VII. S. 172.

***) Zur Accommodationslähmung nach Rachendiphtherie. Berliner klin. Wochenschr. Nr. 7.

Nervensubstanz während des Lebens an dem einzigen directer Besichtigung zugänglichen Nerven, dem intraocularen Sehnervenende, wahrgenommen und in ihrem Verlaufe verfolgt werden kann.

Alljährlich habe ich Gelegenheit, einige Kinder mit postdiphtheritischen Augenleiden zu beobachten und klinisch vorzustellen, meist von benachbarten Dörfern, in denen das Vorkommen von Diphtheritis durch schwere Erkrankung, oft Todesfälle, constatirt war. Die Kinder sind von der acuten Krankheit hergestellt, haben vielleicht schon 1 bis 2 Wochen die Schule wieder besucht und kommen nun, durch die Unfähigkeit in der Nähe zu sehen veranlasst, in der Klinik Rath zu suchen. In einzelnen Fällen war es mir aufgefallen, dass die Sehstörung nur unvollkommen durch die die Accommodation ersetzenden Convexgläser corrigirt wurde. Auch Cylindergläser nützten nichts und dass nicht unregelmässiger Astigmatismus schuld war, lehrte die Klarheit der Medien und das scharfe ophthalmoskopische Bild. Kinder, bei denen eine Sehschärfe von $^5/_4$ bis $^5/_3$ zu erwarten war, zeigten bei bester optischer Correction nur S $^5/_9$ oder $^5/_6$ und der Augengrund zeigte dabei deutliche Abweichung von der Norm, grauliche Trübung der Retina in engerem oder weiterem Umkreise der Papille, Trübung der Papille selbst und Bedeckung ihrer Ränder, die Netzhautgefässe etwas erweitert und geschlängelt, zuweilen capillare Röthung der Retina, kurz die Zeichen leichter Reizung und Infiltration der Retina und des Sehnerven. Dergleichen Befunde hatte ich öfter gehabt, ohne grossen Werth auf sie zulegen; ihre Bedeutung wurde mir klar, als ich in einem Falle von postdiphtheritischer Accommodationslähmung bei einer Sehschärfe von $^5/_{18}$ ein Aussehen des Sehnerven antraf, das man ohne Bedenken als Neuritis optica bezeichnen durfte. In diesem Falle konnte ich, während ich die meisten anderen Fälle nur einmal zu sehen Gelegenheit hatte, die Beobachtung fortsetzen und sowohl die rasche Herstellung der Sehschärfe als die Normalisirung des Augengrundes feststellen.

Geringe Grade von Infiltration oder leichter Hyperämie der Papille wurden auch in Fällen gefunden, die eine anscheinend

normale Sehschärfe, 5/5 ja selbst 5/4, aufwiesen. Es ist ja bekannt, dass selbst nicht ganz leichte Grade von Infiltration der Sehnerven sich mit unversehrter Function vertragen. Dass es sich hier nicht um die in hyperopischen Augen bei stärkerer Anstrengung vorkommende diffuse Trübung der Retina handelt, scheint aus dem zuweilen ungleichen Grade der Veränderung beider Augen hervorzugehen. Noch beweisender ist das rasche Verschwinden der Trübung, das ich in einzelnen Fällen beobachtet habe.

Der Verlauf war in allen Fällen, von denen ich Nachricht erhielt, günstig. Wenn manche Patienten sich nicht wieder blicken liessen, ist dies unter den obwaltenden Verhältnissen auch ein Beweis für den günstigen Ablauf, da stets die wiederholte Vorstellung angerathen wurde, wenn nicht in wenigen Wochen volle Herstellung des Sehens erfolgt sein würde.

Hochgradige vorübergehende Amblyopie bez. Amaurose kommt zuweilen vor. Maingault*) führt nach Loyauté zwei Fälle an, in welchen es zu vorübergehender Blindheit gekommen war. Ungünstiger Ausgang der Neuritis optica postdiphtheritica ist von Andern beobachtet worden, scheint jedoch nur ganz ausnahmsweise vorzukommen.

Ein solcher Fall, Amaurose nach Neuritis optica, soll von Cusco beobachtet und von Loubet in einer These (1864), die mir nicht zugänglich ist, beschrieben sein.

Von zwei Fällen, welche Hulke**) mittheilt, scheint nur der eine hieher zu gehören. Ein 14jähriges Mädchen konnte drei Wochen nach einem schweren Diphtheritis-Anfalle die Nadel nicht einfädeln und die Sehstörung nahm mehr und mehr zu. Zwei Wochen später war das Sehen mit dem rechten Auge normal, mit dem linken noch stark herabgesetzt. Der Sehnerv wurde hyperämisch und getrübt, die Netzhautvenen erweitert und geschlängelt gefunden. Nach 7 weiteren Wochen war der Sehnerv weniger getrübt, aber die Sehstörung bestand wie

*) Maingault, Sur les paralysies diphthéritiques. Arch. gén. de méd. 1859 II. S. 385 u. 634.

**) J. W. Hulke, Atrophy of the optic nerve from inflammation after diphtheria. London ophth. hospital rep. VI. S. 108 (1869).

früher. In dem anderen Falle ist der Zusammenhang mit der lange vorausgegangenen Diphtheritis sehr zweifelhaft, wenigstens wohl kein directer.

Von 2 Fällen von Neuritis optica nach Diphtheritis mit günstigem Ausgange, die Seely *) berichtet, steht mir nur ein Auszug **) zu Gebote. Bei einem 8jährigen Knaben nahm das Sehvermögen drei Wochen nach überstandener Diphtheritis ab und betrug in beiden Augen $^{20}/_{100}$. Accommodationslähmung war nicht vorhanden, dagegen zeigte der Augenspiegel deutlich ausgesprochene Neuroretinitis. Unter ableitender Behandlung stellte sich binnen 14 Tage normale Sehschärfe her. Bei einem 9jährigen Mädchen, welches 6 Wochen nach leichter Diphtheritis über grosse Sehschwäche klagte, ergab der Augenspiegel einen ähnlichen Befund wie im vorigen Falle. Der Ausgang war gleichfalls günstig.

In Bouchut's Arbeiten über »Cerebroscopie« wird wiederholt die nach Diphtheritis vorkommende Neuroretinitis besprochen. In seinem Atlas d'Ophthalmoscopie médicale et de cérébroscopie ***) giebt er verschiedene Abbildungen des ophthalmoskopischen Befundes (Fig. 105 bis 108). Unter 26 Fällen von diphtheritischer Lähmung sah Bouchut diese Affection 22mal. Einmal folgte weisse Atrophie des Sehnerven auf einer Seite, Neuritis mit Embolie der Arterien auf der anderen Seite. Bouchut ist der Meinung, dass vom Rachen aus Neuritis aufsteigend sich bis zum Gehirn fortpflanze und dort weiter auf die Nervenursprünge und die Hirnhäute verbreite. Mannigfache pathologische Analogieen führt er zur Stütze dieser Ansicht an und auch einige Sectionen, welche entzündliche Veränderungen in den Centralorganen ergaben. Es ist bekannt, dass Bouchut in seinen Entdeckungen über Cerebroscopie viel zu weit und in der Deutung der ophthalmoskopischen Befunde oft fehl gegangen ist und Neuritis optica und Retinitis gesehen und abgebildet hat, wo andere Beobachter nichts dergleichen

*) W. W. Seely, Optic neuritis as a sequela of diphtheria. Clinic Cincinnati Dec. 9. 1876.

**) Klin. Monatsb. f. Augenh. Bd. XV. S. 263.

***) Paris 1876.

erkennen können. Daher werden auch seine oben angeführten Beobachtungen mit aller Vorsicht aufzunehmen, insbesondere seine Angaben bezüglich der Häufigkeit der Betheiligung des Sehnerven stark einzuschränken sein.

Einige ältere hieher gehörige Beobachtungen finden sich in H. Webers Arbeit*) erwähnt. Aus neuester Zeit erwähne ich hier nur noch, dass Herschel**) bei postdiphtheritischer Accommodationslähmung wiederholt (unter 13 Fällen 5mal) Verengung des Gesichtsfeldes ohne Reizungserscheinungen und ohne pathologische Veränderungen im Augengrunde beobachtet hat. Zweimal war dabei auch das centrale Sehen in mässigem Grade herabgesetzt. Die Sehfeldeinschränkung zeigte sich gerade in Fällen, in denen die Accommodationsparese nicht besonders hochgradig war. Der Verlauf war stets günstig. Lubrecht***) bemerkt im Anschlusse an Herschel's Vortrag, dass er gleichfalls concentrische Einschränkung des Gesichtsfelds nach Diphtheritis beobachtet habe. Er setzt solche Fälle in Parallele mit neurasthenischer Asthenopie, bei denen ebenfalls Gesichtsfeldeinschränkung vorkommt. Infiltration des intraocularen Sehnervenendes wird in diesen Fällen von beiden Beobachtern in Abrede gestellt. Es wird daher daran zu denken sein, dass der retrobulbäre Theil des Nervenstammes oder centraler gelegene Regionen die Infiltration erfahren haben.

Anatomische Untersucher (Oertel, Buhl, Maier und Andere) haben zur Genüge erwiesen, dass ausgebreitete pathologische Veränderungen der Nervensubstanz sowohl im Centrum als in den peripheren Nerven und ihren Scheiden nach Diphtheritis vorkommen, oft in starker Ausbreitung auf grosse Theile des Nervensystems. In neuester Zeit sind mehrfache Belege dafür beigebracht worden, dass Wucherungen specifischer Microorganismen diesen Veränderungen und ihrem langsamen typischen Ablaufe zu Grunde liegen. Es wäre sehr merkwürdig, wenn die verschiedensten, selbst entlegenen Theile des Nerven-

*) Virchow's Archiv Bd. 25. S. 114 und Bd. 28. S. 489 (1862 u. 63).

**) Herschel, Ueber Functionsstörungen der Augen nach Diphtheria faucium. Berliner klin. Wochenschr. 1883. S. 456.

***) Deutsche medic. Wochenschr. 1884. S. 27.

systems von diesen Veränderungen betroffen wurden und der Sehnerv, so nahe gelegen dem Erkrankungsheerde und mit diesem auf so vielfache Weise verbunden, verschont bliebe. Nach den bisherigen Beobachtungen ist es wahrscheinlich, dass der Sehnerv und die Retina, mitunter auch die Ursprungsregionen des Sehnerven, häufig, jedoch in der Regel in geringfügigem Grade, an der allgemeinen vorübergehenden Erkrankung des Nervensystems Theil nehmen, dass aber gelegentlich, wie in andern Regionen, so auch hier ernsterer Verlauf und üble Ausgänge vorkommen. Zu sicherer Feststellung gehören genauere und länger fortgesetzte Beobachtungen mit genauer Beachtung der genannten Theile des Sehorgans. Zu solchen anzuregen, ist der Zweck dieser Zeilen.

---

2) Ein pathologisches Circulationsphänomen in der Hornhaut.

Unter dem obigen Titel besprechen zwei italienische Autoren, Rampoldi*) und Denti**) eine Erscheinung, welche auch ich wiederholt beobachtet und vor 8 Jahren zum Gegenstande einer kurzen Mittheilung gemacht habe***). Von den italienischen Arbeiten stehen mir nur Auszüge zu Gebote, aus denen ich nicht ersehen kann, ob den Autoren meine Beobachtungen und meine Erklärung derselben bekannt waren.

Rampoldi's Beobachtung bezieht sich auf ein 17jähriges Mädchen, welches klagte, dass beim Arbeiten mit gesenktem Kopfe sich das Sehen mit dem linken Auge stark umschleiere. Während das rechte Auge normal ist, prominirt das linke um 4—5 Mm., zeigt leichte Chemose unterhalb der Cornea, geringe oberflächliche Conjunctivalinjection; Cornea normal; ebenso Hu-

---

*) Rampoldi, Di un singolare fenomeno patologico di circolazione nella cornea. Annali di Ottalmol. X. S. 50. 1881.

**) Denti, Di un singolare fenomeno patologico di circolazione della cornea. Boll. d'Ocul. IV. S. 96. 1882.

***) Nagel und Heimann, Ein pathologisches Circulationsphänomen in der Hornhaut. Centralbl. f. d. medic. Wiss. 1876. S. 225.

mor aqueus und Pupille. Die temporale Hälfte der Iris scheint vor der Ebene der medialen Hälfte zu liegen. Auf der Kapsel eine bräunliche Trübung, die Retina giebt einen graulichen Reflex, ihre Venen sind etwas erweitert. S = ½, T normal. Nachdem der Kopf eine Weile vorn übergebeugt ist, findet man im Centrum der Cornea einen milchweissen Fleck, von dessen unterem Rande weisse Streifen gegen die Cornealgrenze ziehen. Das Experiment wurde immer mit demselben Erfolge wiederholt. Nach Gebrauch von Eisen und Chinin verlor sich die Erscheinung im Laufe weniger Wochen; auch der Exophthalmos ging zurück. Verf. sucht die Ursache der Erscheinung in der durch locale Circulationsstörungen veranlassten Ueberfüllung der Lymphgefässe der Cornea mit weissen Blutkörperchen.

Denti machte eine ähnliche Beobachtung bei einer 42-jährigen Person, welche wegen linksseitiger Iritis syphilitica in Behandlung stand. 3 Mm. vom unteren Hornhautrande entfernt sah man einen rothen Fleck in den vorderen Schichten der Hornhaut. Der Fleck war nach Anstrengung der Augen unter heftigem Supraorbitalschmerz entstanden. Er verschwand nach einigen Minuten unter Bildung eines rothen Streifens nach dem Cornealrande hin und hinterliess eine leichte Trübung. Drei Tage lang wiederholte sich die Erscheinung in dieser Weise, dann erschien einige Tage lang statt des rothen ein weisslicher Fleck, der ebenso mit Zurücklassung leichter Trübung verschwand. Denti vermuthet, dass es sich um Auswanderung rother bez. weisser Blutkörperchen handelte.

Ueber meine ersten Beobachtungen, zwei Fälle betreffend, habe ich an der oben citirten Stelle einen Bericht erstattet, den ich abgekürzt hier wiedergebe:

In der im Uebrigen durchsichtigen Hornhaut wurde zeitweise an einer bestimmten Stelle — in beiden Fällen in der Nähe des unteren Randes — ein Blutfleck sichtbar, dessen Form und Grösse vielfach wechselte bis zum völligen Verschwinden. Bei genauerer Betrachtung, mit der Loupe und mit dem Cornealmicroscop, liess sich der in den tiefsten Schichten nahe der hinteren Wand der Hornhaut gelegene rothe Fleck in ein System von blutführenden Canälen auflösen, welche, dicht gedrängt und von gleichmässiger Stärke, einen

im Ganzen radialen Verlauf, wenig Krümmungen und Anastomosen zeigten. Der Blutfleck erstreckte sich meistens bis an den Scleralrand, ohne dass jedoch eine Verbindung mit den Gefässen der Conjunctiva sichtbar war, die Zuflussquelle musste in der Tiefe liegen. Bisweilen jedoch sah man den Flecken inselförmig, vom Scleralrande durch einen 1—2 mm. breiten, soweit mit blossem Auge zu erkennen war, gefässlosen Zwischenraum geschieden. Der Wechsel in der Gestalt und Grösse des rothen Fleckens ging zuweilen unter unseren Augen in Minuten, ja in Secunden vor sich. Die zur Untersuchung erforderlichen Manipulationen, die Bewegungen des Kopfes und das Offenhalten der Lider schienen das Verschwinden zu befördern. War der Flecken verschwunden, so war die Stelle vollkommen klar, von Gefässen oder Canälen keine Spur zu entdecken.

Der erste der beiden Fälle betraf einen 60jährigen decrepiden, an chronischem Bronchialkatarrh mit reichlicher Secretion leidenden, Tagelöhner, welchem als Vorbereitung zu künftiger Extraction der zur Zeit noch nicht reifen Cataract in beiden Augen eine Iridectomie nach oben gemacht worden war. Auf die ganz normale Operation folgte in beiden Augen Lidödem, Chemosis, starke schleimig-seröse Secretion der Conjunctiva bei schwach getrübter Cornea. Während diese nach einfacher Iridectomie ganz ungewöhnlichen Erscheinungen rasch abnahmen, zeigte sich am 5. Tage nach der Operation in der wieder ganz durchsichtig gewordenen rechten Cornea der beschriebene rothe Fleck und erschien während der nächsten 3 Tage wiederholt für kürzere oder längere Zeit. Durch längere, stark vornübergebeugte Haltung des Kopfes konnte das Erscheinen, durch Aufrechthalten des Kopfes das Verschwinden des Blutfleckens befördert werden. Vom 10. Tage an war von dem Flecken nichts mehr zu sehen.

Der zweite Fall betraf ein 17jähriges Mädchen, welches vor einigen Wochen eine schwere acute Krankheit überstanden hatte, nach den darüber erhaltenen Nachrichten eine Cerebrospinalmeningitis (ausgebrochen am 6. Januar). Nach dem Erwachen aus mehrtägiger Bewusstlosigkeit waren beide Augen stark geröthet, das rechte Auge seit dem 5. Tage der Krankheit völlig erblindet durch exsudative Iridochorioiditis, deren Producte sich durch einen weiss gelblichen Schimmer aus der Tiefe des Augengrundes kundgaben. An diesem erblindeten Auge, welches bei starker Injection und verminderter Spannung (T—2) eine vollkommen klare Hornhaut hatte, wurde der veränderliche Blutflecken wahrgenommen, zu dem sich jedoch noch eine weitere merkwürdige Erscheinung hinzugesellte. Nachdem vom

25.—27. Januar das beschriebene wechselnde Aussehen des Blutfleckens am unteren Rande verfolgt worden war, war am 28. Morgens der Blutfleck verschwunden und an seiner Stelle sah man einen gelblich weissen Fleck, einer tief liegenden eitrigen Infiltration gleichend. Auch die übrige Cornea war leicht diffus getrübt, so dass man den Eindruck beginnender Hornhautsuppuration erhielt. Binnen ¼ Stunde hatte der Fleck seine Gestalt völlig geändert, man sah jetzt eine schmale weisse Sichel am unteren Hornhautrande, welche täuschend wie ein kleines Hypopyon aussah. Auch diese Sichel verschwand dann vor unseren Augen, und ein solches Spiel wiederholte sich öfters. Die vorher klare Pupille erschien jetzt etwas getrübt, in der Mitte derselben sah man ein sehr zartes durchscheinendes, etwas bewegliches Flöckchen, welches, mit der stereoscopischen Loupe betrachtet, von der vorderen Kapsel bis beinahe an die hintere Hornhautwand zu reichen schien, dem Anschein nach ein kleines Lymphcoagulum. Das Hornhautinfiltrat war bald für kürzere, bald für längere Zeit, bald in grösserer, bald in geringerer Ausdehnung sichtbar. Auf sanftes Streichen mit dem Lide über die Cornea wurde das Infiltrat dünner und zerfiel dann in kleine Fleckchen oder Linien. Am 29. Januar war wieder blutige Infiltration sichtbar und zwar neben der gelblichen. Der Fleck bot nun ein sehr wechselndes Aussehen, bald roth, bald gelb, bald zur Hälfte roth, zur Hälfte gelb, bald roth mit gelblichem Saume, bald alles klar. Dieser Wechsel dauerte bis zum 31. Januar. Von da an blieb die Cornea klar, auch von der Flocke in der Pupille war nichts mehr zu sehen; die conjunctivale Injection hatte mittlerweile erheblich abgenommen, die Spannung des Auges sich ein wenig gehoben, sonst war der Zustand der gleiche, das Auge ohne Lichtschein.

Ich fügte damals hinzu: Von neugebildeten Gefässen der Cornea kann in den beschriebenen Fällen nicht die Rede sein, auch von früher dagewesenen Hornhautaffectionen, welche solche zurückgelassen haben könnten, war nichts zu erfahren. Es kann nur angenommen werden, dass das in der Hornhaut bestehende Canalsystem durch partielle Erweiterung und abnorme Druckverhältnisse für gefärbte und farblose Blutkörperchen vorübergehend wegsam geworden ist.

Aehnliche Beobachtungen habe ich seither wiederholt gemacht und für einen Theil der Erscheinungen schon vor langer Zeit genügende Erklärung gefunden. Es zeigte sich nämlich, dass anscheinend in den tiefsten Hornhautschichten liegende rothe Flecken und Streifen oft mit Blutergüssen in der vorderen

Kammer vereinigt vorkamen und in solchen Fällen die mannigfaltigste Vertheilung derselben hervorgerufen werden konnte, wenn man den Kranken den Kopf eine Weile vornüber oder zur Seite gebeugt halten liess, dass mithin die Blutstreifen nicht in den tieferen Schichten, sondern auf der Hinterfläche der Hornhaut sich befanden. Dass bei Veränderung der Kopfstellung ein Hyphäma oder Hypopyon sich an die tiefste Stelle der vorderen Kammer senkt, ist bekannt. Hat sich beim Vornüberbeugen des Kopfes das Blut oder der Eiter auf der hinteren Oberfläche der Hornhaut ausgebreitet und fliesst bei wiederaufgerichteter Stellung nach abwärts zurück, so ist Gelegenheit zur Bildung von Streifen nach der Strömungsrichtung gegeben und daraus können sehr mannigfache Bilder entstehen, welche bei zäher Consistenz der Massen eine Weile Bestand haben können. Nachdem in einigen Fällen sicher constatirt war, dass blutrothe Linien in der That auf der Hinterwand der Hornhaut ihren Sitz hatten und von der Dislocation eines nachweisbaren Blutergusses herrührten, musste daran gedacht werden, dass auch in den Fällen, wo keine Spur von Blut oder Lymphergus sichtbar war, ein ähnliches Verhältniss stattfinde. Es kann ja eine geringe Blut- oder Exsudatmenge am Boden der Kammer liegen und doch, weil die Sclera den äussersten Rand der Kammer bildet, dem Blicke sich entziehen. In der That bin ich in manchen Fällen durch das Auftreten feiner Blutstreifchen, wie sie oben beschrieben sind, auf das Vorhandensein eines Hyphäma aufmerksam gemacht worden und habe es dann nachweisen können. Ich zweifle nicht, dass es sich in den beiden von mir (1876) beschriebenen Fällen so verhalten habe, dass kleine auf andere Weise nicht erkennbare Ergüsse in der Vorderkammer sich befanden und zu den beschriebenen Erscheinungen den Anlass gaben, zum wenigsten dabei mitwirkten. Die gleiche Vermuthung hege ich für die beiden Fälle von Rampoldi und Denti. Der Wortlaut der Originalmittheilungen wird wohl sicherer urtheilen lassen, allein auch schon die Beschreibung der Auszüge lässt kaum einem Zweifel Raum.

Dass die Tiefe, in welcher sich eine Trübung in der Cornea

befindet, leicht unterschätzt wird, und dass auch Auflagerungen auf der hinteren Hornhautfläche bisweilen, namentlich bei diffuser Trübung der Hornhaut, den Eindruck machen können, als lägen sie in den tiefen Schichten der Hornhautsubstanz, davon hat man oft Gelegenheit, sich zu überzeugen und die optischen Gründe für die Täuschung sind bekannt. In meinen Fällen wurde die Frage, ob eine pathologische Ansammlung in der Vorderkammer die Ursache der Erscheinungen bilde, gleich anfangs ins Auge gefasst, doch es schienen verschiedene Gründe dagegen zu sprechen. Erst spätere für die Beobachtung günstigere Fälle schafften volle Klarheit.

Eine ausführliche Schilderung der durch Anhaften beweglicher Blut- und Exsudatmengen am Epithel der Descemetschen Membran zum Vorschein kommenden Bilder und eine Reproduction der in meiner Klinik gefertigten Zeichnungen dürfte überflüssig sein, da es sich doch um in gewissen Grenzen zufällige Bildungen handelt. Indessen, da Missdeutungen von verschiedenen Seiten stattgefunden haben, gestatte ich mir doch die nachfolgenden kurzen Bemerkungen über einige häufig wiederkehrende Bilder, deren Kenntniss für die richtige Beurtheilung mancher Befunde von Werth ist.

Am häufigsten sieht man parallele Streifen gerade oder schräg gegen den unteren Hornhautrand gerichtet, die einzelnen Streifen geradlinig oder schwach bogenförmig, seltener büschelförmig nach oben divergirend. Theilungen und Verzweigungen der Streifen sind selten, ebenso netzförmige Verbindung. Merkwürdiger Weise kommt auch zuweilen gekreuzte Richtung ganzer Gruppen von Streifen vor, so dass ganz ähnliche Bilder entstehen, wie etwa in Fig. 6 und 8 der Tafeln, welche Rählmann*) zu seiner Beschreibung gewisser strichförmiger parenchymatöser Hornhauttrübungen gibt und welche auch ich n der beschriebenen Weise oft gesehen habe. (Auch mit anieren Figuren derselben Arbeit zeigen unsere Befunde oft Aehn-

*) Rählmann, Ueber gewisse atypische, parenchymatöse Erkrankungen der Hornhaut, welche begrenzte Trübungen in Strich- und Streifenform hervorbringen. Klin. Monatsbl. f. Augenheilk. Bd. 15. S. 1 (1877).

lichkeit, was mich seiner Zeit in der Vermuthung bestärkte, dass es sich um Circulation pathologischen Inhalts in erweiterten Lymphwegen des Hornhautparenchyms handelte.) Oder es wird eine Gruppe paralleler rother Streifen von einzelnen breiteren, gerade oder in scharfen Winkeln gebrochenen rothen Streifen geschnitten, so dass man den Eindruck erhält, die Streifen müssten in verschiedener Tiefe liegen.

Ferner werden oft kleine hufeisenförmige Bögen beobachtet, grösser oder kleiner, einzeln oder zahlreich, meist sehr zart und dünn. Die Schenkel der Bögen pflegen in paralleler Richtung nach unten zu verlaufen. Namentlich mit starker Loupe werden solche Formen oft erkannt.

Die Streifen sieht man bei allmählichem Verschwinden zuweilen in Punkte zerfallen.

Die ganze Figur, bald gesättigt roth, bald schwachgrau röthlich gefärbt, mit allen Uebergängen, die man bisweilen vor seinen Augen sich entwickeln sehen kann, ist bald ein breiter Fleck, häufig ein mit der Spitze nach oben gerichtetes Dreieck, bald ein oder mehrere Bändchen. Meistens hören die Streifen unter zunehmender Verschmälerung allmählich auf, oft aber brechen sie auch ganz plötzlich ohne Verdünnung ab, so dass die Figur scharf begrenzt erscheint.

Das eine Gefässinjection vortäuschende Bild wird oft noch dadurch complicirt, dass in der oberflächlichen Schicht des Randtheils der Cornea Gefässe verlaufen, welche mit den Conjunctivalgefässen zusammenhängen und je nach der dem Kopfe gegebenen Stellung eine sehr verschiedene Füllung zeigen.

Keineswegs in allen Fällen von Hyphaema und Hypopyon kann man die beschriebenen Beobachtungen machen, am häufigsten sah ich sie nach Iridectomieen und Staarextractionen. Es scheint eine besondere zähflüssige Consistenz des Blutes oder Exsudats — eine bestimmte chemische Beschaffenheit des Humor aqueus ist ja schon erforderlich, um die Gerinnung des Blutes zu verhindern — und vielleicht eine besondere Beschaffenheit der Oberfläche der Descemetschen Haut dazu erforderlich zu sein. Versuche an Thieren mit Injection von Blut in die vordere Kammer, um die Erscheinung genauer zu studiren, waren

erfolglos, da das Blut sofort coagulirte. Nie konnte eine Spur jener Flecken und Streifen entdeckt werden.

Ich will mit Vorstehendem keineswegs in Abrede stellen, dass pathologische Circulationsphänomene von Blutkörperchen, rothen wie weissen, in dilatirten Lymphspalten vorkommen, vielmehr ist es mir wahrscheinlich, dass solche unter gewissen Bedingungen entstehen können und dass ein Theil der von mir beobachteten Erscheinungen darauf zu beziehen ist. Allein um dieses Vorkommen ausser Zweifel zu stellen, wird es nothwendig sein, sich in jedem derartigen Falle von der Abwesenheit eines Extravasats in der vorderen Kammer und einer Auflagerung auf der hinteren Hornhautfläche zu überzeugen.

---

3) Das Gewicht einiger sammt der Kapsel extrahirter Cataracte.

Durch die ausgezeichnete Monographie O. Becker's und durch eine von ihm citirte Arbeit von Priestley-Smith ist die Aufmerksamkeit darauf gelenkt worden, dass, während die normale Linse von Jahr zu Jahr an Volumen und Gewicht stetig zunimmt (nach Priestley-Smith pro Lebensjahr im Durchschnitt um 1.5 Cubikcentimeter und 1.5 Milligramm), die senile Cataractbildung sich mit Abnahme des Volumens und Gewichts der Linse verbindet. Offenbar ist das eine wichtige Thatsache, geeignet, manche Räthsel zu lösen, die bis dahin in der Staarlehre bestanden haben. Um zur Lösung der hieran sich knüpfenden Fragen einen Beitrag zu gewinnen, habe ich seit dem letzten Wintersemester die mit der Kapsel extrahirten Staare gleich nach der Operation in frischem Zustande wiegen lassen und führe die bis jetzt erzielten Ergebnisse an, obgleich sie an Zahl noch sehr gering sind. Weitere und ausführlichere Berichterstattung wird folgen.

Zum Vergleich führe ich an, dass das durchschnittliche Gewicht normaler Linsen von Sappey auf 0.218 Gramm angegeben wird.

1. B. W. 67 Jahre alt, operirt am 2. Novbr. 1883,
   Gewicht der Linse sammt Kapsel 0.132.

2. E. H. 65 Jahr alt, operirt am 14. Novbr. 1883,
   Gewicht der Linse sammt Kapsel 0.143.
3. Ch. B. 52 Jahr alt, operirt am 26. Novbr. 1883,
   Gewicht der Linse sammt Kapsel 0.184.
4. J. K. 66 Jahre alt, operirt am 5. März 1884,
   Gewicht der Linse sammt Kapsel 0.190.
5. G. K. 64 Jahre alt, operirt am 12. Mai 1884,
   Gewicht der Linse sammt Kapsel 0.160.

Nr. 3 war eine Cataracta Morgagniana mit flüssiger Corticalis.

Fig. 1.

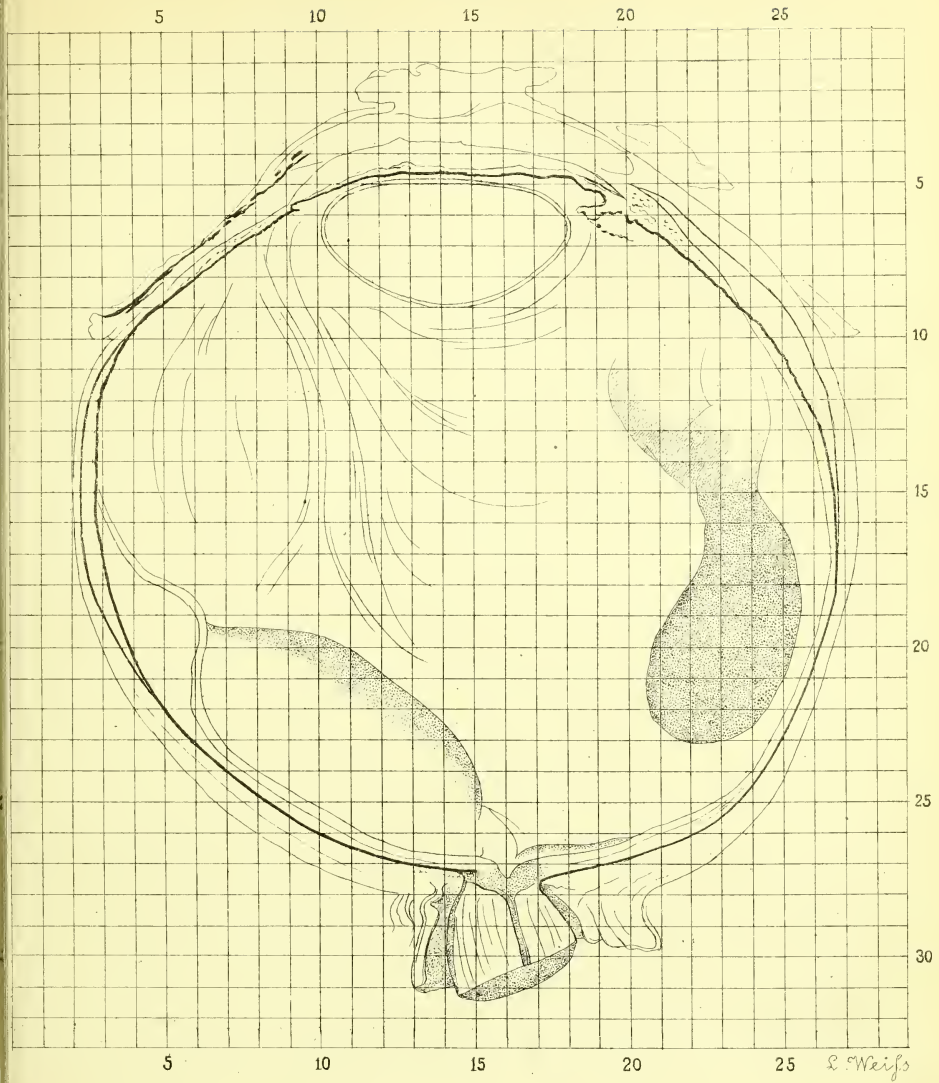

Fig. 2.

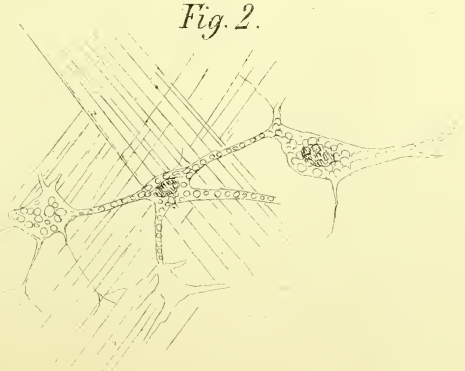

Verlag der H. Laupp'schen Buchhandlung in Tübingen.

Fig. 1.

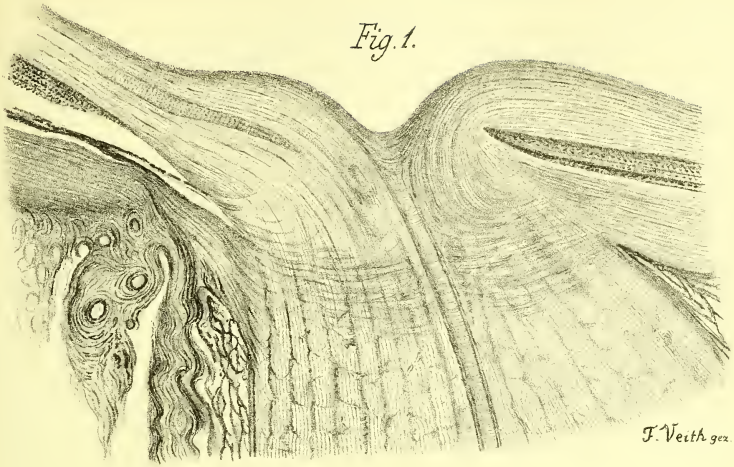

Fig. 2.

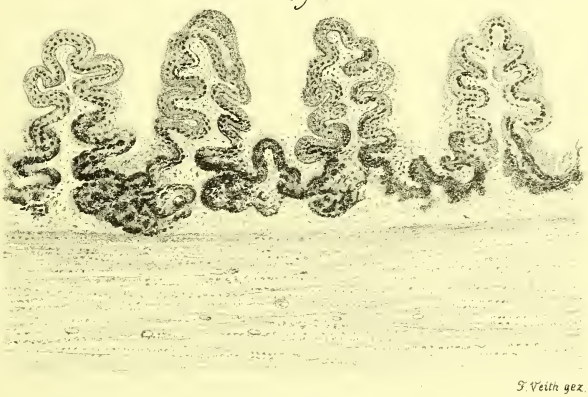

Fig. 3.

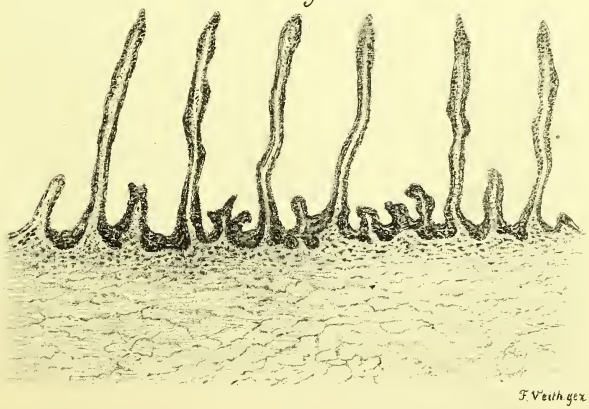

Verlag der H. Laupp'schen Buchhandlung in Tübingen.

Der Augengrund des Kaninchens und des Frosches als Hilfsmittel beim Unterricht im Ophthalmoskopieren.

Beschrieben und gezeichnet von Professor Dr. **G. Schleich.**

Mit 3 lithographirten Tafeln.

Der Unterricht im Ophthalmoskopieren wird in der Tübinger Universitäts-Augenklinik, wie auch vielfach anderwärts, mit der Untersuchung des Kaninchen-Auges begonnen, eine Methode, die sich trefflich bewährt hat.

Abgesehen von dem bei einer grösseren Zahl von Anfängern im Unterricht nicht selten auftretenden Mangel an geeignetem menschlichem Materiale und bei dem bekannten Umstande, dass häufig Anfänger etwas weniger rücksichtsvoll und schonend als wünschenswert mit diesem Materiale umgehen, bietet das Kaninchen-Auge gegenüber dem menschlichen gerade dem Anfänger für die Untersuchung mit dem Augenspiegel im aufrechten und umgekehrten Bilde eine Reihe erheblicher Vorteile. Der Augengrund des Kaninchens liefert in seinem Detail verschiedene z. T. sehr grosse und wohl differenzirte, leicht dem Schüler zu beschreibende Objekte; eine Reihe für die Untersuchung am lebenden gesunden und kranken menschlichen Auge wichtiger Verhältnisse lassen sich hier in prägnanter Weise demonstriren, so die Refraktionsbestimmung im aufrechten Bilde, die Diagnose der Niveaudifferenzen mittelst der Untersuchung im aufrechten und umgekehrten Bilde (parallaktische Verschiebung, verschiedene optische Einstellung) an der Excavation der Papille; sodann ist das Bild des Augengrundes des albinotischen

Kaninchens vorzugsweise geeignet, dem Anfänger die anatomischen Verhältnisse des Chorioidealgefässystems (Vasa vorticosa, Arteria cilaris longa, Arteriae ciliares poster. breves), das mit dem des Menschen in allen wesentlichen Punkten übereinstimmt, klar zu legen. Ist der Anfänger mit der ophthalmoskopischen Untersuchung der Objekte des Kaninchenaugengrundes genügend vertraut und der hiezu nötigen technischen Fertigkeit mächtig, so wird gewissermassen als Prüfstein hiefür noch in aller Kürze der Augengrund des Frosches vorgenommen [1]).

Ausserdem dass die Beobachtung des Blutkreislaufes in den Glaskörpergefässen des Frosches (Vasa hyaloidea, Arterien, Venen und Capillaren) ein ausgezeichnetes Objekt für die Untersuchung im auftrechten Bilde für den Anfänger ist, darf das sich hier ohne Mühe und Vorbereitung darbietende, grossartige und prächtige Schauspiel ebensowenig wie die Beobachtung des Blutkreislaufes mittels des Mikroskops an anderen Körperstellen des Frosches dem Medicin oder Tierarzneikunde Studierenden vorenthalten werden, wenn man auch damit nichts anderes erreichen wollte, als dem Anfänger die Leistungsfähigkeit des ihm bisher unbekannten einfachen Instrumentes ad oculos zu demonstriren. »Si la circulation n'était depuis longtemps reconnue, l'ophthalmoscope aurait l'honneur de la découvrir«. (Cuignet.)

Das Bedürfniss und der Wunsch, bei diesen Uebungen, deren Wert nicht zu unterschätzen ist, zuverlässige und detaillirte Abbildungen des Augengrundes der genannten Tiere zu besitzen, und der Mangel an solchen Abbildungen haben

---

1) Auch die Untersuchung des Augengrundes von Katzen und Hunden besonders wegen des überraschend schönen Bildes des Tapetum lucidum wird nicht versäumt. Irgend welche Vorrichtungen zum Festhalten des Kaninchens sind durchaus überflüssig; dieselben werden etwa in der Höhe der Augen des Untersuchers auf einen kleinen Schemel auf dem Tische aufgestellt, wo sie meist beliebig lange Zeit, ohne fest gehalten zu werden, ruhig bleiben. Unter den Fröschen sucht man sich zum Augenspiegeln zweckmässig die grössten aus und befestigt sie in ein kleines Netz oder Leinwandsäckchen eingeschlossen, aus welchem der Kopf hervorschaut, an einem beweglichen Arme eines Stativs. Die Tiere sind von Zeit zu Zeit in kühles Wasser einzutauchen, ohne welche Vorsicht dieselben leicht zu Grunde gehen.

Herrn Professor Dr. Nagel veranlasst, bei mir die Ausführung der vorliegenden Abbildungen anzuregen, und mich mit seinem gütigen Rate dabei zu unterstützen.

Die kurze Beschreibung und Abbildung des Augengrundes des Kaninchens und Frosches, deren ausgiebiger Nutzbarmachung für das Forschen und Lernen in der Medicin wir so vieles verdanken, beansprucht nicht, Neues, bisher Unbekanntes zu bieten, sondern vielmehr dazu beizutragen, den Studierenden in eine der lohnendsten physikalischen Untersuchungsmethoden einführen zu helfen, und die dem Einzelnen oft so manche Schwierigkeit darbietende Erlernung derselben nach Möglichkeit zu erleichtern.

Vielleicht wird sie auch derjenige, dem die betreffenden Verhältnisse von früher her wohl bekannt, später nicht mehr geläufig sind, zur Hand nehmen, um sich hier über die normalen Verhältnisse zu orientiren, wenn er gelegentlich von Tierexperimenten irgend welcher Art, Veranlassung findet, zum Augenspiegel zu greifen, um etwaige Veränderungen im Augengrunde zu constatiren.

So hoffe ich eine wohlwollende Aufnahme dieser Arbeit in den Kreisen, für welche sie bestimmt ist. Vielleicht trägt sie auch dazu bei, die Untersuchung der beiden Tiere in den opthalmoskopischen Unterricht da einzuführen, wo sie bisher noch nicht üblich war.

Der Augengrund des Kaninchens. [1])

Fig. 1—6.

Der Mangel an Pigment im Retinaepithel und im Stroma der Chorioidea albinotischer Kaninchen gegenüber der verschieden starken Pigmentirung der entsprechenden Teile des heller oder dunkler gefärbten oder gefleckten pigmentirten Kaninchens bedingt die sehr verschiedenen Bilder des Augengrundes der beiden Arten, so dass eine getrennte Beschreibung

1) H. Virchow, Ueber die Gefässe der Chorioidea des Kaninchens. Verhdlgn der phys. med. Gesellschaft zu Würzburg. N. F. XVI. Bd. J. Hirschberg. Zur vergleichenden Ophthalmoskopie. Archiv für Anatomie u. Physiologie. 1882. Physiol. Abteilung. S. 81. M. W. af Schulten, Ueber die Beobachtung des Augengrundes unter hochgradiger Vergrösserung. Ebendaselbst. S. 285.

derselben angezeigt erscheint. Während bei dem albinotischen Kaninchen das Chorioidealgefässsystem sich ganz besonders deutlich präsentirt und leicht zu untersuchen ist, hebt sich bei dem pigmentirten Tiere die hellrötliche bis weisse Farbe der Papille mit den durch das Vorhandensein markhaltiger Nervenfaserbündel bedingten flügelartigen weissen sehnenglänzenden Ansätzen der Papille nach beiden Seiten hin auffallend deutlich ab.

Beim albinotischen Kaninchen erhält man bei Beleuchtung der Pupille mit dem Augenspiegel in der Horizontalebene ungefähr in der Richtung der Hornhautaxe einen hellrötlichen Reflex. In der Richtung ungefähr 15^0 nach unten von der Hornhautaxe ist dieser Reflex viel heller, an einer bestimmten Stelle fast weiss und es entspricht dieser Richtung die Gegend der Papille. Stellt man auf dieselbe scharf ein, so sieht man die horizontal ovalgeformte Papille (Fig. 2.), deren Höhe beiläufig zwei Drittel der Breite beträgt; ihre Farbe ist hellrötlich, an einzelnen Stellen weiss. Die Papille zeigt eine mehr oder weniger steile Excavation, die bei weissen Kaninchen häufiger central gelegen ist, mit verschieden breiter nicht excavirter Zone ringsum oder manchmal nur nach unten mit steilen Rändern, nach oben dagegen allmälig in das Niveau des Randes sich erhebend. Die Breite des etwas rötlich gefärbten, häufig wallartigen Randes der Papille steht in einem zu der Grösse der Excavation umgekehrten Verhältnisse. Zu beiden Seiten der Papille finden sich zwei weisse sehnenglänzende, flügelartige Ansätze in horizontaler Richtung in der Retina verlaufend, durch Bündel von markhaltigen Nervenfasern gebildet, die erst nach längerem oder kürzerem Verlaufe in der Retina ihre Markscheide verlieren und so in diesem Bereiche die Retina undurchsichtig machen. Auch nach oben und nach unten von der Papille finden sich eben solche, aber viel feinere Bündel markhaltiger Nervenfasern, die übrigens in sehr kurzer Entfernung von der Papille, am oberen Rande sind sie oft kaum angedeutet, ihre Markscheide verlieren. Oben schliessen sich unmittelbar an die Papille in der Richtung von oben nach unten und im allgemeinen parallel zu einander verlaufende anfangs sehr dünne Chorioidealgefässe, Arterien und Venen

an, von welch' ersteren einzelne dickere Zweige hier am Rande der Papille entspringen. Nach unten dagegen schliesst sich an den Rand der Papille eine weisse verschieden breite Zone an (markhaltige Nervenfaserbündel und Optikusscheide) und an diese eine bei nicht scharfer Einstellung diffus roth gefärbte Partie von ungefähr $^1/_2$ Papillenhöhe in der Mitte, nach beiden Seiten längs der Papille sich verschmälernd, die sich besonders an älteren Kaninchen bei scharfer Einstellung leicht in ein Convolut mehr horizontal verlaufender Chorioidealgefässe auflöst, während dies bei jüngeren Kaninchen etwas schwieriger gelingt, da bei diesen das Gefässnetz an dieser Stelle enger und die Gefässe breiter sind; andererseits sind bei den letzteren die nach oben an die Papille anschliessenden Gefässe dünner und spärlicher als bei älteren Tieren. Zu beiden Seiten dieses Gefässconvolutes sind die Chorioidealvenen spärlicher und dünner.

Auf der Papille entspringen meist erst am Rande der steilen Excavation, in manchen Fällen aber auch in der Mitte der Papille, in anderen selteneren Fällen erst im Rande der Papille auftretend, die verhältnissmässig dünnen und spärlichen Retinalgefässe, deren Verzweigungen fast nur im Bereiche der markhaltigen Nervenfaserbündel sich finden, also zu beiden Seiten der Papille, in dem genannten Bezirke sich vertheilen, wobei nach jeder Seite gewöhnlich eine Arterie und Vene, erstere meist etwas gestreckter, als die Vene verläuft. In der übrigen Retina finden sich abgesehen von den der Papille anliegenden Partieen keine Retinalgefässe. Statt des einen nach beiden Seiten hin ziehenden arteriellen und venösen Hauptgefässes finden sich in der Richtung Variationen, dass manchmal mehrere kleinere schon auf der Papille entspringen. In einzelnen Fällen sieht man die nach beiden Seiten ziehenden venösen und arteriellen Retinalgefässe auch aus je einem gemeinsamen Stamme am unteren Rande der Excavation entspringen. Die Venen liegen in ihrem Verlaufe bald auf, bald unter den Arterien. Bei jüngeren Kaninchen sind die Gefässe meist weniger geschlängelt als bei älteren, bei welch' letzteren sich manchmal findende, erhebliche parallaktische Verschiebungen an einzelnen Stellen zu erkennen geben, dass diese Schlängelung auch senkrecht zu der Retinalebene stattfindet.

Die Ausdehnung des Bezirkes der markhaltigen Nervenfasern, in welchem sich auch fast allein die Retinalgefässe verzweigen, beträgt zu beiden Seiten der Papille ungefähr 3—4 Papillenbreite. Die markhaltigen Nervenfasern, deren Bündel in der Nähe der Papille so dicht bei einander liegen, dass von der darunter liegenden Chorioidea nichts zu erkennen ist, weichen in ihrem weiteren Verlaufe auseinander, und verlieren allmälig gegen den Rand der flügelförmigen Partie ihre Markscheide, so dass sie zwischen sich durchsichtige schmale Streifen der Retina lassen, durch welche die Chorioidealgefässe durchscheinen, und bilden gegen das Ende hin einen leichten nach abwärts concaven Bogen, was uns einen Schluss auf den Verlauf wenigstens eines Teiles der Nervenfaserbündel der Retina zu machen gestattet. Bei jüngeren Tieren ist die Ausdehnung der markhaltigen Nervenfasern verhältnissmässig grösser als bei älteren Tieren.

Im übrigen Augengrunde, besonders in den dem hinteren Pole näher gelegenen Partieen bis gegen die Peripherie findet sich ziemlich gleichmässig das Chorioidealgefässnetz verteilt, zwischen sich mehr weniger breite, längliche, weisse Zwischenräume, Intervaskularräume umfassend, in welchen auch die im allgemeinen viel dünneren, nur bei scharfer Einstellung deutlich sichtbaren Chorioidealarterien verlaufen. Die weisse Farbe der Intervaskularräume ist bedingt durch das Durchscheinen der Sclera. Nur bei schärfster Einstellung sieht man in dem weissen Intervaskularraume ein Netz feinster, aus Arterien und Venen hervorgehender Gefässe, welche die der Retina anliegende Choriocapillaris bilden. Besonders unterhalb der Papille in der Gegend des Ursprunges der Arteriae ciliares posticae longae und breves lösen sich zahlreiche zum Teil auch dickere Venen in feine geschlängelte Zweige auf, um so in das hier besonders dichte Capillarnetz einzugehen. Dieses Verhältniss ist auch sehr deutlich im weiteren Verlaufe der Arteriae ciliares longae und deren Zweige (Fig. 4.). Während so der grössere Teil des Augengrundes von diesem Gefässnetze gleichmässig bedeckt ist, finden sich an zahlreichen Stellen ausserhalb der Papille und deren schon beschriebener Umgebung Abweichungen davon, denen entsprechende anatomische Verhältnisse zu Grunde liegen, so ist

hervorzuheben der Ursprung der Chorioidealarterien (Arteriae ciliares posticae breves), der Verlauf der beiden Arteriae ciliares longae und die Vasa vorticosa. Arterielle und venöse Gefässe entsprechen sich keineswegs.

Ausser den schon genannten am obern Rande der Papille entspringenden Chorioidealarterien findet sich unterhalb der Papille ungefähr in der horizontalen Trennungslinie der Retina in der Gegend des hinteren Poles, 2—3 Papillenhöhen unter der Papille eine Anzahl etwas dunklerer Punkte, ungefähr 6—8 grössere und mehrere kleinere, an welchen bei schärfster Einstellung der Durchtritt einer Chorioidealarterie (Fig. 3) (Arteria ciliaris postica brevis) durch die Sclera und deren Ursprung mit Sicherheit zu erkennen ist. Die Chorioidealarterien geben bald nur nach einer Richtung, bald nach allen Richtungen (sternförmig) Zweige ab, die vielfach anastomosiren, unter spitzen Winkeln sich weiter verzweigen und die Chorioidealvenen an vielen Stellen überschreitend in den Intervaskularräumen verlaufen.

Ungefähr in derselben Höhe, in welcher die genannten Arterien entspringen, tauchen die beiden Arteriae ciliares longae (Fig. 4 u. 1), circa 4 Papillenbreiten mit ihren Enden von einander entfernt, anfangs eine grössere Strecke in den tieferen Schichten der hinteren Bulbuswand verlaufend und kaum durch das Chorioidealgefässnetz durchscheinend, aber bald mehr an die Oberfläche tretend und deutlicher werdend, am horizontalen Meridiane auf, in dessen Richtung sie auch nach der Peripherie zu verlaufen, also wenigstens im Anfange senkrecht zu den übrigen Chorioidealgefässen. Gewöhnlich nur einen Hauptstamm bildend, findet sie sich manchmal auch doppelt und teilt sich nach der Peripherie des Augengrundes hinziehend, dichotomisch, grössere Zweige unter spitzen Winkeln schon bald nach ihrem Auftreten abgebend; den letzteren entprechend in ihrem Verlaufe und ihrem Verbreitungsbezirke finden sich häufig auch selbständig entspringende arterielle Gefässe. Während die Richtung der Arterien dem horizontalen Meridiane entspricht und so eine senkrechte zu den übrigen Chorioidealgefässen ist, ändern letztere, deren Maschen grösser werden, gegen die Peripherie

hin ihre Richtung, so dass sie allmählig in ihrem Verlaufe den Zweigen der A. ciliaris longa sich anschliessen, und weiterhin unter Bildung von dem hinteren Pole zu concaver Bögen sich in stärkere Gefässe sammeln und einzelne grössere Partieen der Sclera ganz frei lassend gegen die Vortices hinziehen. Nur ein Teil der Zweige der Arteria ciliaris longa schliesst sich diesem Verlaufe der Chorioidealvenen an, der andere lässt sich, in radiärer Richtung bis zur äussersten Peripherie ziehend, verfolgen, um mit den Arteriae ciliares anticae Anastomosen bildend, die vordersten Partieen des Uvealtractus zu versorgen.

Die Vasa vorticosa (Fig. 1 u. 5) vier an der Zahl, finden sich nach den vier Mittelrichtungen in der Peripherie des Augengrundes. Während in den dem hinteren Pole nahe gelegenen Partieen des Augengrundes die Chorioidealvenen im allgemeinen senkrecht und untereinander parallel verlaufen, ändern sie mehr gegen die Peripherie hin, zu kleineren und grösseren Stämmen sich vereinigend, und so auch grössere Maschenräume bildend, ihre Richtung, um unter verschieden starken Bögen gegen den Hauptstamm des Vortex hinzuziehen und sich in demselben zu vereinigen. Durch diese Anordnung entstehen auch hier grössere Bezirke, die frei von Gefässen sind. Einen nicht unwesentlichen Beitrag zur Bildung der Vasa vorticosa liefern grössere Chorioidealvenen, die von der äussersten Peripherie (vom Ciliarkörper) herkommen und gemeinsam mit den vom Augengrunde herkommenden Venen den Hauptstamm des Vas vorticosum zusammensetzen, oder sich zu einem selbständigen dickeren Stamme vereinen und erst in der Sclera sich in den entsprechenden Stamm, der die Venen aus der Chorioidea aufgenommen hat, ergiessen.

In vielen Fällen, wohl in der Mehrzahl, finden sich statt eines grossen Hauptstammes mehrere, zwei ungefähr gleich grosse oder neben einem oder zwei grösseren, einer oder zwei kleinere. Der Verlauf des Vas vorticosum bei seinem schrägen Durchtritte durch die Sclera lässt sich wegen seines Durchscheinens noch eine Strecke weit verfolgen und bildet einen mehr weniger starken Bogen, dessen allmälig verschwindendes Ende gegen den hinteren Pol zu gerichtet ist. Beim Vorhandensein mehrerer Stämme der

Vasa vorticosa ist der Verlauf der in der Sclera liegenden etwas durchscheinenden Partie ein derartiger, dass sich daraus schliessen lässt, dass sie sich früher oder später zu einem Stamme vereinen. (vergl. hiezu Fig. 1 u. 5.) In den Zwischenräumen zwischen den Vasa vorticosa, in welchen also grössere Bezirke der Sclera freiliegen, finden sich noch kleinere Gefässbüschel, in deren Zusammensetzung mit Sicherheit sowohl Venen als Arterien eingehen, von denen die letzteren aus den Arteriae ciliares breves posticae stammen, die ersteren Zweige der Chorioidealvenen sind und in ungefähr radiärer Richtung der Peripherie (Ciliarkörper) zustreben (entsprechend den Zweigen der Arteria ciliaris longa).

Wie schon hervorgehoben sind Varietäten betreffs Excavation der Papille, Ursprung und Teilung der Retinalgefässe und Chorioidealarterien und Anordnung der Vasa vorticosa sehr häufig und sehr mannigfach, lassen sich aber leicht mit Hilfe der vorangegangenen etwas schematisch gehaltenen Beschreibung verstehen. Noch sei darauf aufmerksam gemacht, dass bei älteren Tieren die Gefässe manchmal viel spärlicher und auch viel dünner als bei jüngeren Tieren sind.

Der Augengrund des pigmentirten Kaninchens liefert ein von dem des albinotischen sehr verschiedenes Bild.

Bei Beleuchtung mit dem Augenspiegel erhält man aus der Pupille in allen Richtungen mit Ausnahme einer, der in ihrer Lage schon bestimmten Papille entsprechenden Stelle einen gleichmässigen mehr weniger dunkelrothen Reflex. An der genannten Stelle, sowie zu beiden Seiten derselben erhält man einen weissgelblichen, meist sehnenglänzenden Reflex.

Bei den meisten schwarzen Kaninchen ist die Excavation der Papille (Fig. 6) eine grössere, seltener centrale, am unteren Rande steilere gegen den oberen Rand hin allmälig sich abflachende. Der Ursprung, Verlauf und die Verzweigung der Retinalgefässe im Bereiche der markhaltigen Nervenfaserbündel ist derselbe wie beim albinotischen. Die markhaltigen Nervenfaserbündel heben sich in ihrer weissen glänzenden Beschaffenheit sehr schön und deutlich vom Augengrunde ab, so dass besonders hier der Verlauf der einzelnen Bündel sehr leicht erkennbar ist; ihre Anordnung übrigens ist dieselbe wie beim albinotischen

Kaninchen. Häufig ist oben am Rande der Papille, wo die markhaltigen Nervenfaserbündel sehr spärlich und kurz sind, eine grössere Pigmentanhäufung. Nach unten hin sind die Bündel etwas reichlicher und wenig länger, lassen daselbst in der Regel eine nach hinten und unten gerichtete zwickelförmige Partie, an den Papillenrand anschliessend, frei.

Das Chorioidealgefässnetz ist beim pigmentirten Kaninchen selbstverständlich nicht so deutlich wegen des Vorhandenseins von Pigment im Epithel der Retina und dem verschieden reichlichen Stromapigmente zu erkennen, weicht übrigens in der Anordnung in nichts von den bei dem albinotischen Kaninchen beschriebenen Verhältnissen ab.

In vielen Fällen (Fig. 6) ist die Randzone der Papille oben gewissermassen unterbrochen in Form einer dunkel gefärbten unregelmässigen Stelle, die durch ein schon auf der Papille stattfindendes Auseinanderweichen der markhaltigen Nervenfaserbündel gebildet wird.

Die Refraction des albinotischen und pigmentirten Kaninchenauges ist, abgesehen von der Excavation, verschieden stark hyperopisch, an der Papille bestimmt bis zu Hyperopie 6,0 und darüber, gegenüber den tiefsten Stellen der Excavation mit einer Myopie bis zu 6,0 und darüber.

In den meisten Fällen ist unregelmässiger Astigmatismus nicht allein durch die Cornea, sondern sehr häufig durch die Linse bedingt, nachweisbar.

Der Augengrund des Frosches.

Fig. 7. u. 8.

Der Reflex aus der Pupille des Frosches, die sich nicht durch Atropin erweitert, hat im allgemeinen eine bläulichgrauliche Farbe und ist nach einer bestimmten Richtung hin entsprechend der Lage der Papille etwas heller, und zwar ungefähr im horizontalen Meridiane beiläufig in einer etwas nach vorne und unten von der Hornhautaxe abweichenden Richtung. Bei scharfer Einstellung ist die Papille als eine länglich ovale,

häufig helle weissrötliche Partie zu erkennen. Von der Papille ziehen nach allen Richtungen, von dem übrigen gleichmässig gefärbten Augengrunde sich etwas abhebende, hellere grauliche Streifen, die weiter entfernt von der Papille in der diffus graulich bläulichen Farbe des Augengrundes verschwinden, welches Verhältniss bei der Ausstrahlung der Nervenfasern in die Retina »auf einer eigentümlichen Admassirung der Nervenfasern« [1]) beruht (Fig. 8).

Die Retina des Frosches hat keine Gefässe, dagegen findet sich in geringer Entfernung von der Retina im Glaskörper ein aus Arterien, Capillaren und Venen bestehendes ophthalmoskopisch leicht wahrnehmbares Gefässnetz [2]). Ein dickeres venöses Gefäss dieses Netzes läuft über die Papille hin, ihr nicht anliegend, sondern parallaktische Verschiebungen über derselben in der Ausdehnung der Breite der Papille zeigend. Verfolgt man dieses Gefäss nach unten centripetalwärts, so nimmt dasselbe, nachdem ein grösseres, dickeres und mehrere kleinere Gefässe von beiden Seiten sich in dasselbe ergossen, nach unten hin an Dicke zu. Es bildet die ventrale Wurzel der Vena hyaloidea (Virchow). In der äussersten Peripherie vereinigt es sich mit einem nasalwärts herkommenden ungefähr halb so starken Stamme, der nasalen Wurzel der Vena hyaloidea (Vena nasalis) an einer Stelle, an welcher eine dicke Arterie, Arteria hyaloidea, sich in zwei grössere Aeste, Arteria nasalis und Arteria temporalis teilt.

Verfolgt man den temporalen Ast der Arteria hyaloidea, die Arteria temporalis, welche in der äussersten Peripherie des Augengrundes anfangs temporalwärts, dann nach oben und auf diesem Wege bis nach der nasalen Seite hin verläuft, so ist dieselbe nicht continuirlich wegen ihrer peripheren Lage mit dem Augenspiegel zu sehen, sondern nur an einzelnen Stellen,

---

1) Berlin. Ueber Sehnervendurchschneidung. Klinische Monatsblätter 1871. p. 278.

2) H. Virchow, Ueber die Gefässe im Auge und in der Umgebung des Auges beim Frosche. Zeitschrift für wissenschaftliche Zoologie. Bd. 35. 1881. p. 247—81.

so am Anfang bis nach der Schläfenseite, weiterhin nach oben nur an einzelnen Stellen, wo sie unter Bildung kleiner gegen den hinteren Pol zu convexer Bogen gegen diesen hinziehende Zweige in fast senkrechter Richtung abgibt, sodann wieder das nach der Nasenseite hin gelegene Endstück. Solcher Zweige der Arteria temporalis sind es im ganzen sieben, von denen meist der erste, dritte und fünfte, regelmässig der erste und fünfte stärker als die übrigen sind. Von ihrer Abzweigung von der Temporalarterie verlaufen sie alle ziemlich gestreckt radiär zur Gegend des hinteren Poles, teilen sich, ohne Anastomosen miteinander zu bilden dichotomisch und enden zuletzt in ungefähr gleich starke Endäste, die gegeneinander leicht concave Bögen bilden. Der viel dünnere nasale Zweig der Arteria hyaloidea, die Arteria nasalis, anfangs etwas geschlängelt in der Peripherie des Augengrundes verlaufend, überschreitet die entsprechende Vene und gibt in seinem weiteren Verlaufe mehrere gegen den hinteren Pol ziehende Zweige ab und endet wie die anderen arteriellen Gefässe. So bildet die Arteria temporalis und nasalis einen grösseren nur nach der nasalen Seite hin offenen arteriellen Ring, der in der äussersten Peripherie des sichtbaren Augengrundes in der Nähe des Linsenäquators verläuft, von ihm stammen die ziemlich senkrecht entspringenden arteriellen Glaskörpergefässe ab. Entsprechend den Zweigen der Arteria hyaloidea, der Arteria nasalis und temporalis verläuft die temporale und nasale Wurzel der Vena hyaloidea, die Vena temporalis und nasalis ebenfalls in der äussersten Peripherie, jedoch etwas näher dem hinteren Pole, so dass es möglich ist, ihren Verlauf mit dem Augenspiegel ausser einzelnen Stücken am Anfange zu verfolgen. Meist entsprechend den arteriellen Zweigen der Arteria temporalis gibt auch die Vena hyaloidea ungefähr senkrecht von ihr abgehende, im allgemeinen im Vergleiche mit den entsprechenden arteriellen Zweigen, etwas dünnere, radiär gegen den hintern Pol ziehende Venen ab; unter ihnen ist häufig ein genau temporalwärts entspringender Zweig der stärkste. Die nasalwärts verlaufende Vena nasalis entspricht der gleichnamigen Arterie, ist aber erheblich stärker als sie und sammelt das Blut aus dem nasalwärts gelegenen unteren Bezirke

des Glaskörpers. So bildet auch die Vena temporalis und nasalis einen nur nasalwärts offenen venösen Ring, der die schon genannten venösen Zweige abgibt, deren es gewöhnlich jedoch nur 6 sind. Die ventrale Wurzel der Vena hyaloidea, die Vena ventralis, die oben schon berührt wurde, welche das Blut aus der Gegend des hinteren Poles, dem am leichtesten sichtbaren Teile des Augengrundes sammelt, verlauft von ihrem gerade nach unten in der äussersten Peripherie liegenden Ende, wo sie die Vena nasalis aufnimmt, unter Bildung eines temporalwärts schwach convexen Bogens nach oben in der Gegend des hinteren Poles, nachdem sie von beiden Seiten mehrere kleine und einen grösseren Zweig aufgenommen über die Papille; auf oder in der Nähe derselben gibt sie ebenfalls nach jeder Seite einen Zweig ab und sendet ihre Endverzweigungen noch weit über den Horizont nach oben hinaus. An wenigen Stellen, wo Arterien und Venen sich kreuzen, überschreiten erstere immer letztere. Das Capillarnetz, welches als solches bei scharfer Einstellung deutlich zu erkennen ist, und ein feines zwischen Arterien und Venen ausgespanntes Netz glänzender Fäden darstellt, ist in der Gegend des hinteren Poles am dichtesten, viel weniger dicht nach der Peripherie hin, woselbst auch grössere Bezirke ohne Capillaren sich finden. Die Capillaren münden zum Teil auch ohne sich wie gewöhnlich vorher in kleinere Arterien und Venen zu sammeln, in die grösseren Gefässe bald unter spitzem, bald unter rechtem Winkel. Die Maschenräume sind in der Gegend des hinteren Poles meist länglich, mit spitzen Winkeln an beiden Enden, häufig parallel zu den arteriellen Gefässen, aus welchen sie hervorgehen. In der Peripherie dagegen zeigen die Maschenräume alle möglichen unregelmässigen vieleckigen Formen.

In allen Gefässen, Arterien, Capillaren und Venen ist das Fliessen des Blutes deutlich bei guter Einstellung zu sehen. Die Blutkörperchen sind als feine gelbliche, glänzende Scheibchen erkennbar [1]). An den dickeren Gefässen ist deutlich ein rascher fliessender, der Axe des Gefässes entsprechender und ein lang-

1) Cuignet. Annales d'oculistique. Année 29. 55. p. 238.

samer den Wänden entlang fliessender Strom zu erkennen. Die Schnelligkeit des Stromes ist in einem und demselben Gefässe zu verschiedenen Zeiten, und an verschiedenen Gefässen wechselnd, an arteriellen Gefässen grösser als an Venen, in den Capillaren am geringsten und in denjenigen derselben, wo durch die Anordnung des Gefässnetzes dem Blutstrome Gelegenheit gegeben ist, zwei Wege einzuschlagen, am langsamsten. In den Capillaren ist das einzelne Blutkörperchen als glänzender Punkt in seiner Fortbewegung zu verfolgen, häufig steht ein solches auch längere Zeit still.

Betreffs der Anordnung der Gefässe, besonders den Zweigen der Arteria und Vena temporalis und nasalis und der Vena ventralis sind häufig Varietäten zu constatiren, so besonders an der Vena ventralis in der Abgabe ihrer Zweige an der Papille. Von der gleichmässigen graulichen Färbung des Augengrundes abweichende, bei einzelnen Fröschen sichtbare Stellen in Form kleinerer und grösserer heller gefärbter, gelblicher, rötlicher und dunklerer Herde, sind wohl als pathologische Veränderungen in der Pigmentirung anzusprechen, ähnlich denjenigen, die Berlin [1]) beschrieben hat. Die Refraction an der Papille des Frosches bestimmt, ist hyperopisch bis zu Hyperopie 4 und darüber, an dem nahegelegenen Capillarnetz bestimmt um zwei und mehr Meterlinsen höher hypertropisch.

Zum Schluss sei noch hervorgehoben, dass das Verständniss der Gefässanordnung im Augengrund des Kaninchens und Frosches, wie sie die Augenspiegeluntersuchung ergibt, durch die vortrefflichen oben citirten Arbeiten von H. Virchow ausserordentlich erleichtert, wenn nicht erst ermöglicht ist. Bei der Beschreibung des Augengrundes der genannten Tiere habe ich diese Arbeiten in ausgiebiger Weise benützt. Die von mir in den Abbildungen gegebene Anordnung der Gefässe, wie sie nach den Resultaten vieler Untersuchungen gezeichnet wurde, stimmt in allem mit den Daten und Abbildungen Virchow's überein.

Tübingen, 7. Oct. 1884.

1) Berlin l. c.

Untersuchungen über die Grösse des blinden Fleckes und seine räumlichen Beziehungen zum Fixationspunkte.

Von Professor Dr. **G. Schleich.**

Eine vergleichende Zusammenstellung der von den verschiedenen Autoren über die Grösse des blinden Fleckes und seine räumlichen Beziehungen zum Fixationspunkte gemachten Angaben ergibt neben vielfachen Lücken so sehr erhebliche Differenzen der betreffenden Resultate und der daraus gezogenen Schlussfolgerungen, dass auch, nachdem einzelne Untersuchungen im wesentlichen zu denselben Resultaten geführt haben, doch genügend sichere Anhaltspunkte für die Beurteilung dieser Verhältnisse noch nicht gegeben sind.

Sehen wir von den darüber gemachten Angaben älterer Autoren ab, so kommen hauptsächlich die Mitteilungen Landolts, Dobrowolsky's und Mauthners in Betracht.

Mauthner[1]) hat an die Mitteilung einer grösseren Anzahl von Plenk ausgeführter Messungen eine eingehende Besprechung der fraglichen Verhältnisse angeknüpft, ist dabei aber zu Resultaten gekommen, die mit denen von Landolt[2]), die an einem grossen Untersuchungsmateriale gewonnen sind, und von Dobrowolsky[3]) keineswegs in Einklang zu bringen sind.

---

1) Mauthner, Vorlesungen über die optischen Fehler des Auges p. 520—533.

2) Landolt, Edmondo, La distanza diretta tra la macula lutea e la papilla del nervo Ottico. Annali di ottalmologia. Anno II. Fasc. I. 1872, p. 66—90.

3) Dobrowolsky, W., Ueber den Abstand zwischen Fovea cen-

Landolt und Dobrowolsky berechneten aus den gewonnenen Perimeterwerten die lineären Abstände der Fovea von dem Centrum des Sehnerven und fanden bei Hyperopie eine mit Zunahme derselben wachsende, bei Myopie ziemlich constant mit Zunahme derselben abnehmende Entfernung zwischen Fovea und Centrum des Sehnerven, mit der Einschränkung dieses Resultates, dass bei Dobrowolsky in einigen Fällen höhergradiger Hyperopie der Abstand geringer als bei Emmetropie war, bei höhergradiger Myopie diese Werte den für Emmetropie gefundenen sich näherten. Demgegenüber zieht Mauthner aus seinen für Myopie gewonnenen Resultaten den Schluss, dass bei beginnender Axenverlängerung der Abstand zwischen Macula und Opticus am Perimeter ungeänderte Werte, beim Fortschreiten der Axenverlängerung gleiche oder grössere Werthe zeigt oder unter gewissen Verhältnissen das Centrum des blinden Fleckes dem Fixationspunkte näher gerückt erscheint. Nach Mauthner erhellt weiter aus den Werten deutlich, »dass da, wo ein Conus von irgendwie nennenswerter Ausdehnung sich findet, die Netzhaut über demselben gar nicht, oder nur in einem schmalen dem Opticus angrenzenden Teile die Empfindlichkeit eingebüsst hat«. Bei schwachen Hyperopen konnte Mauthner sich von einer constanten Zunahme des genannten Abstandes nicht überzeugen, bei hochgradiger Hyperopie kommen grosse Werte gar nicht, mitunter aber auffallend kleine vor.

Zunächst sollen eine grössere Anzahl von mir angestellter Messungen mitgetheilt werden. Das Material hiezu hat mir Herr Professor Dr. Nagel gütigst zur Verfügung gestellt.

Von den zwei Methoden zur Bestimmung des blinden Fleckes im Gesichtsfelde, mittels des Perimeters und mittels der Projektion auf eine in bestimmter Entfernung vom Auge senkrecht vor demselben aufgestellte Ebene, habe ich der letzteren nach Vornahme verschiedener vergleichender Bestimmungen den Vorzug

---

tralis und dem Centrum des blinden Fleckes in Augen verschiedener Refraktion. Sitzungsbericht der ophthalmol. Gesellschaft 1871. p. 437—53.

gegeben, nachdem ich fand, dass die an demselben Individuum bei verschiedenen Messungen mittels des Perimeters gewonnenen Resultate etwas grössere Differenzen ergeben, als solche mittels Projektion auf eine in grösserer Entfernung etwa 1 Meter aufgestellte schwarze Tafel; die Angaben intelligenter Individuen bei verschiedenen Bestimmungen durch Projektion an die Tafel ergeben Differenzen, die unter einem Viertel Grad blieben, eine Genauigkeit, die mit dem Perimeter nur bei einzelnen in physiologischen Versuchen gewandten Personen und nur bei grösster, rasch ermüdender Aufmerksamkeit zu erreichen ist. Eine Vergrösserung des Radius des Perimeterbogens würde diesem Uebelstande abhelfen. Zu bemerken ist noch, dass eine genaue Aufzeichnung des blinden Fleckes wie auch anderer Scotome auf eine matte schwarze Tafel mit einem weissen Objekt weniger ermüdet als die Benützung einer weissen Tafel und eines schwarzen Objektes [1]).

Bei Bestimmung des blinden Fleckes durch Projektion auf eine ebene Tafel muss selbstverständlich die Blicklinie im Fixationspunkte senkrecht auf der Tafel stehen. Durch eine Kopfstütze wird für Ruhestellung des Kopfes und unveränderte Entfernung von der Tafel gesorgt. Diese kleinen Rücksichten und die Auswahl geeigneter intelligenter Individuen sind für die Zuverlässigkeit der gewonnenen Resultate erforderlich, sodann aber leisten für eine solche vor allem wiederholte Controlbestimmungen, auf verschiedene Entfernungen angestellt, die beste Gewähr. Ergaben solche Controlbestimmungen nicht dieselben Werte, abgesehen von kleinen Beobachtungsfehlern, so wurden derartige Resultate als nicht zuverlässig in die Tabelle nicht aufgenommen. Weiterhin ist noch zu bemerken, dass man sich bei zuverlässigen Angaben leicht überzeugen kann, dass, wie bekannt, die Ausdehnung des Scotoms etwas kleiner ausfällt, wenn man bei Bestimmung desselben von dem sehenden Teile des Gesichtsfelds ausgeht und so die Grenzen aufzeichnet, als wenn man das Objekt zunächst in dem Scotom

1) Aubert, Physologie der Retina S. 257 f.

verschwinden lässt und dann die Stellen verzeichnet, wo dasselbe sichtbar wird.

Um die durch Projektion auf eine Ebene erhaltenen lineären Werte direkt mit einander und mit Perimeterwerten vergleichen zu können, sind dieselben auf eine einfache Weise in Winkelwerte umzurechnen, welch' letztere auch in den nachfolgenden Tabellen verzeichnet sind.

Eine richtige Vorstellung über die Grösse des blinden Fleckes und seine räumlichen Beziehungen zum Fixationspunkte erhalten wir nur, wenn über zwei der in der Tabelle verzeichneten Werte, Abstand des äusseren und inneren Randes und des Centrums und über die Ausdehnung des blinden Fleckes Angaben gemacht sind; solche, welche sich nur auf eine dieser Grössen beziehen, sind nur in sehr beschränkter Weise verwertbar und ungenügend, was besonders bei Vergrösserung des blinden Fleckes, etwa durch Sichelbildung bei Myopie sich zeigt.

Tabelle I gibt die Werte für den Abstand des inneren und äusseren Randes und des Centrums und für die horizontale Ausdehnung des blinden Fleckes in Columne 4 bis 7 bei unbewaffnetem Auge, in Columne 9 bis 12 bei corrigirter Ametropie. In Columne 3 ist die Refraktion, welche möglichst genau, in den meisten Fällen auch unter Atropin bestimmt wurde, in der letzten Columne sind die Befunde über etwaige Sichelbildung eingetragen.

Tabelle I.

Nro.	Seite.	Bestimmung bei unbewaffnetem Auge.					Bestimmung bei corrigirter Ametropie.					Ophthalmoskopischer Befund.
		Correktionsglas der Ametropie in Meterlinsen.	Abstand vom Fixationspunkte in Winkelgraden [1]). Innerer Rand des blinden Fleckes.	Aeusserer Rand des blinden Fleckes.	Centrum des blinden Fleckes.	Grösste Breite des blinden Fleckes in Winkelgraden.	Correktionsglas der Ametropie in Meterlinsen.	Abstand vom Fixationspunkte in Winkelgraden. Innerer Rand des blinden Fleckes.	Aeusserer Rand des blinden Fleckes.	Centrum des blinden Fleckes.	Grösste Breite des blinden Fleckes in Winkelgraden.	
Hyperopische Augen.												
1	R.	10	15,64	20,3	17,9	4,6						Keine Sichel.
2	R.	9	15,10	19,79	17,4	4,7						Aussen schmaler, heller Ansatz.
3	L.	8	14,84	19,54	17,2	4,7						Aussen schmaler, heller Ansatz.
4	L.	6	12,41	17,48	15,0	5,1	6	10,2	14,4	12,3	4,2	Keine Sichel.
5	L,	5,5	14,84	19,29	17,1	4,4	5,5	12,4	16,2	14,3	3,8	Keine Sichel.
6	R.	5	13,22	17,48	15,4	4,3						Keine Sichel.
7	L.	4,5	13,62	19,79	16,7	6,2	4,5	12,4	18,5	15,5	6,1	Keine Sichel.
8	L.	3	12,68	17,48	15,4	4,3						Keine Sichel.
9	L.	1,5	12,68	18,00	15,3	5,3						Keine Sichel.
10	R.	1	12,68	18,26	16,0	5,6						Aussen Zeichen beginnender Sichelbildung.
11	L.	1	12,54	18,26	15,4	5,7						Aussen beginnende Sichelbildung.
12	L.	1	12,54	17,74	15,1	5,2	1	12,1	17,2	14,6	5,1	Aussen schmaler, scharf begränzter, heller Ansatz.
13	L.	0,5	12,95	17,74	15,3	4,8						Keine Sichel.
Emmetropische Augen.												
14	L.	E	11,86	17,22	14,5	5,4						Keine Sichel.
15	R.	E	12,41	16,96	14,7	4,5						Keine Sichel.
16	L.	E	11,99	16,96	14,3	4,7						Keine Sichel.
Myopische Augen.												
17	R.	0,5	12,13	17,48	14,8	5,3						Beginnende Sichelbildung aussen.
18	R.	0,5	11,86	16,96	14,4	5,1						Keine Sichel.
19	L.	1,75	12,41	16,96	14,7	4,5	1,75	12,95	18,00	15,5	5,0	Keine Sichel.
20	L.	2,0	11,31	16,43	13,9	5,1						Ganz schmaler Ansatz aussen.
21	R.	2,25	11,59	16,17	13,9	4,6	2,25	11,86	17,22	14,5	5,4	Ganz schmaler Ansatz aussen.
22	L.	2,5	11,86	16,17	14,0	4,3						Aussen sehr schmale Sichel.
23	L.	3	12,41	16,96	14,7	4,5						Ganz schmaler, heller Ansatz aussen.
24	R.	3	11,59	16,43	14,0	4,8						Keine Sichel, breiter Pigmentrand aussen.
25	L.	3	11,03	17,48	14,3	6,4						Aussen breite Sichel von 1/3 P. D.
26	R.	3	11,59	18,00	14,8	6,4						Aussen breite Sichel von 1/3 P. D.
27	L.	4,5	9,92	17,48	13,7	7,6	4,5	11,17	20,30	15,7	9,1	Aussen 3/4 P. D. breite Sichel.
28	R.	5	10,75	15,10	12,9	4,4	5	11,59	17,22	14,4	5,6	Aussen beginnende Sichelbildung.
29	R.	5,5	11,03	18,52	14,8	7,5	5,5	12,68	20,05	16,4	7,5	Aussen 3/4 P. D. breite Sichel.

1) Die Bruchteile eines Grades sind nicht in Minuten und Sekunden angegeben, sondern in Dezimalen.

Nro.	Seite.	Bestimmung bei unbewaffnetem Auge. Correktionsglas der Ametropie in Meterlinsen.	Abstand vom Fixationspunkt in Winkelgraden. Innerer Rand des blinden Fleckes.	Aeusserer Rand des blinden Fleckes.	Centrum des blinden Fleckes.	Grösste Breite des blinden Fleckes in Winkelgraden.	Bestimmung bei corrigirter Ametropie. Correktionsglas der Ametropie in Meterlinsen.	Abstand vom Fixationspunkte in Winkelgraden. Innerer Rand des blinden Fleckes.	Aeusserer Rand des blinden Fleckes.	Centrum des blinden Fleckes.	Grösste Breite des blinden Fleckes in Winkelgraden.	Ophthalmoskopischer Befund.
30	L.	5,5	11,31	18,26	14,8	6,9						Aussen stark 1/2 P. D. breite Sichel.
31	R.	6	11,10	19,6	15,4	8,5						Aussen reichlich 1/2 P. D. breite Sichel.
32	R.	6	11,31	17,48	14,4	6,2						Papille quer oval, aussen und unten 1/2 P. D. breite Sichel.
33	R.	7	10,89	18,0	14,4	7,1						Papille aufrecht oval, aussen 3/4 P. D. breite Sichel.
34	R.	8	10,47	18,52	14,5	8,0	8	11,59	20,30	15,9	8,7	Ringsum weisse Sichel, aussen 1 P. D. breit, innen 1/3 P. D. breit.
35	R.	10	12,41	18,52	15,5	6,1	10	15,64	22,78	19,2	7,1	Schmale Sichelbildung.
36	R.	10	10,47	19,03	14,7	8,6	10	11,59	22,05	16,8	10,5	Ringförmige mässig c. 1/3 P. D. breite Sichel.
37	L.	11	10,75	14,30	12,5	3,5	11	12,95	18,77	15,9	5,8	Kleine Papille ohne Sichelbildung.
38	R.	11	11,03	14,57	12,8	3,5						Kleine Papille ohne Sichelbildung.
39	L.	12	9,92	18,77	14,35	8,8	12	11,86	25,17	18,5	13,3	Papille schräg oval, fast 1 P. D. breite Sichel aussen unten.
40	R.	13	7,40	16,96	12,2	9,6						Papille schräg oval; grosse papillenbreite Sichel aussen.
41	R.	13	12,95	20,05	16,5	7,1						Schmale, senkrecht ovale Papille. Aussen an der Papille weisse Sichel (c. 3/4 P. D.) ohne scharfe Gränze.
42	L.	13	13,22	20,05	16,6	6,8	13	15,37	23,74	19,6	8,4	Schmale, senkrecht ovale Papille mit scharf begränzter (c. 1 P. D. breiter) Sichel.
43	L.	16	8,53	19,79	14,2	11,3	16	9,92	25,64	17,8	15,7	Weisser, c. 3/4 P. D. breiter Ring um d. Papille.
44	R.	16	7,96	19,54	13,75	11,6	16	9,64	25,17	17,4	15,5	Weisser, c. 3/4 P. D. breiter Ring um die Papille, oben am schmälsten, aussen am breitesten.
45	L.	18	9,64	16,96	13,3	7,3						Stark verschmälerte, senkrecht ovale Papille mit 2 P. D. breiter Sichel.
46	R.	20	8,53	17,48	13,0	8,9	20	14,57	26,33	20,4	11,8	Papille stark verschmälert, aussen c. 2 P. D. breite Sichel.
47	L.	20	7,68	18,00	12,8	10,3	20	12,68	29,46	21,1	16,8	Aussen an der stark verschmälerten, senkrecht ovalen Papille c. 3 P. D. breite Sichel.
												Aphakisches Auge.
48	R.		11,3	17,7	14,5	6,3	12	9,4	14,57	12,0	5,1	Normal.

Betrachten wir im folgenden vorerst nur die Werte für die verschiedenen Grössen bei verschiedener Refraktion, wie sie bei Bestimmung mit unbewaffnetem Auge gefunden wurden.

Für Emmetropie bewegen sich die um 0,9° schwankenden Grössen für die Ausdehnung des blinden Fleckes innerhalb 4,5° und 5,4°. Die Entfernung der äussersten Gränze des blinden Fleckes vom Fixationspunkte schwankt nur um 0,5° zwischen 16,69° und 17,22°, die der inneren Gränze um ungefähr eben soviel von 11,86° bis 12,41°, die des Centrums von 14,3° bis 14,7°, also um 0,4°.

Diese Resultate stimmen mit den als Durchschnittswerten bekannten Grössen für die Ausdehnung des blinden Fleckes von 12° bis 18° Abstand vom Fixationspunkte wenig überein. Ich rechne diese Differenzen ohne Bedenken einmal auf die mögliche grössere Genauigkeit bei der Bestimmung, sodann aber auch auf den Umstand, dass zu diesen Bestimmungen nur Individuen mit absolut normalem Papillenbefund verwendet wurden. Ausserdem sind diese Durchschnittswerte keineswegs als dem Verhältniss normaler emmetropischer Augen entsprechend anzusehen, sondern als Mittelwerte einer grösseren Anzahl von Messungen an Augen von sehr verschiedenem Bau und von weit von der Norm des emmetropischen Auges abweichenden Grössen des blinden Fleckes [1]). Differenzen in den einzelnen Werten, die vielleicht bei grösserem Materiale noch mehr variiren würden, sind wohl erklärbar durch die Thatsache, dass auch objektive Messungen der diesen Werten entsprechenden Grössen im toten Auge individuelle Schwankungen ergeben haben.

Eine grössere Anzahl von Messungen an hyperopischen Augen, im Ganzen 13, enthält die Tabelle.

Die betreffenden Werte für die Abstände vom Fixationspunkte liegen für

den äusseren Rand	zwischen	17,48°	und	20,30°,
den inneren »	»	12,41°	»	15,64°,
das Centrum	»	15,0°	»	17,9°,
die Grösse	»	4,3°	»	6,2°.

1) Hannover, das Auge, 1852, p. 72.

Der Abstand des äusseren Randes des blinden Fleckes vom Fixationspunkte ist in allen Fällen ein grösserer, als der für Emmetropie gefundene maximale Wert von 17,22° und nimmt mit Zunahme der Hyperopie zu bis zu dem genannten höchsten Werte von 20,3° bei einem Auge mit Hyperopie 10 Ml. Eine Ausnahme hievon macht Fall 4, 6 und 8. Dasselbe Verhältniss ist, wenn auch nicht so deutlich wegen kleiner Unregelmässigkeiten für den Abstand des inneren Randes zu bemerken.

Nur Fall 4 erreicht mit einem Minimalwerte von 12,41° den für Emmetropie gefundenen Maximalwert, während bei Hyperopie 10 Ml., der grösste Abstand von 15,64° erreicht wird. Dem entsprechend zeigt auch der Abstand des Centrums Schwankungen und nimmt im allgemeinen mit Zunahme der Hyperopie zu. Für die Ausdehnung des blinden Fleckes sind bei den niederen Graden etwas höhere Werte als bei Emmetropie verzeichnet, sinken aber bei den höheren Graden wieder, ohne sich von den für Emmetropie gefundenen irgendwie erheblich zu entfernen.

Ein ausnahmsweise hoher Wert findet sich bei Fall 7, dem ein bestimmtes Verhältniss zu Grunde liegen wird.

Eine Vergleichung der für myopische Augen erhaltenen Werte ergibt ohne Berücksichtigung der Befunde im Augengrunde ausserordentlich schwankende Werte für die bezüglichen Abstände, so für

den Abstand	des äusseren Randes	Werte	von	14,3°	bis	20,05°
»	des inneren »	»	»	7,4°	»	13,22°
»	des Centrums	»	»	12,2°	»	16,6°
die Grösse		»	»	3,5°	»	11,6°

so dass hieraus eine bestimmte Regelmässigkeit, abgesehen von einer Zunahme der Grösse des Abstandes des äusseren Randes und einer Abnahme des Abstandes des inneren Randes für die Fälle von hochgradiger Myopie, sich nicht ergäbe. Ohne Einschränkung dieses Resultates würden wir uns übrigens eines groben Fehlers schuldig machen.

Eine sehr wesentliche Correktion gibt uns nämlich eine Berücksichtigung des ophthalmoskopischen Befundes, speciell

der Sichelbildung in den einzelnen Fällen. Nehmen wir die Fälle von Myopie ohne Sichelbildung, Nro. 17 bis 24, 28, 37 und 38, so ergeben sich bestimmte Beziehungen der betreffenden Werte zu dem Grade der Refraktion. Dieselben schwanken für den Abstand vom Fixationspunkte

für den äusseren Rand von 17,48° bis 14,30°
» den inneren » » 12,41° » 10,57°
» das Centrum » 14,7° » 12,5°
» die Grösse » 5,3° » 3,5°.

Bei sämmtlichen 11 Fällen von Myopie ohne Sichel überschreitet von den Werten für den Abstand des äusseren Randes des blinden Fleckes vom Fixationspunkte nur einer (Fall 17 mit Myopie 0,5 Ml.) mit 17,48° den Maximalwert von 17,22° für emmetropische Augen. 7 Fälle erreichen nicht den Minimalwert, drei Fälle mit sehr geringen Myopiegraden entsprechen dem Mittelwerte für emmetropische Augen, von den Werten für den inneren Abstand erreichen zwei (Fall 19 u. 23) mit 12,41° den Maximalwert für Emmetropie, sechs bleiben unter dem Minimalwerte von 11,86°, zwei erreichen den letzteren und einer überschreitet ihn ein wenig. In keinem Falle erreicht die Grösse des blinden Fleckes dieser Augen den Maximalwert für Emmetropie von 5,4°, 5 überschreiten den Minimalwert für Emmetropie, 4 bleiben unter demselben und zwar zwei um eine erhebliche Grösse. Bei Myopie ohne Sichelbildung ist demnach der Abstand des äusseren Randes des blinden Fleckes vom Fixationspunkte kleiner als bei Emmetropie und zwar nehmen die betreffenden Werte mit Zunahme der Myopie ab; ebenso verhält es sich mit dem Abstande des inneren Randes, des Centrums und der Grösse des blinden Fleckes.

Den eben besprochenen Fällen von Myopie ohne deutliche Sichelbildung stellen sich die Fälle von Myopie mit Sichelbildung gegenüber und die betreffenden Werte ergeben sehr erhebliche Differenzen gegenüber jenen. Die Werte für die Abstände vom Fixationspunkte liegen

für den äusseren Rand zwischen 20,05° und 16,96°
» » inneren » » 13,22° » 7,68°
» das Centrum » 16,6° » 12,2°

für die Grösse zwischen 11,6° und 6,1°
und zeigen also die grössten Schwankungen.

Bei allen Fällen von Myopie mit ausgebildeter atrophischer Sichel ergab die Messung eine Zunahme der Grösse des blinden Fleckes, die, abgesehen von einzelnen Ausnahmen, bei den höheren Graden von Myopie mit ausgedehnterer Sichelbildung die grössten Werte zeigt und im allgemeinen mit der Grösse der Sichelbildung steigt. Die grösste Ausdehnung des blinden Fleckes findet sich in 2 Fällen mit ringförmiger Sichelbildung. Uebrigens zeigen sowohl der äussere als der innere Rand des blinden Fleckes sehr wechselnde Abstände in den einzelnen Fällen, und zwar haben diese Differenzen immer eine bestimmte Ursache, die in den verschiedenen Dehnungsverhältnissen der Bulbuswand zu suchen ist.

In erster Linie wird für diese Fälle die Frage zu besprechen sein, ob die constatirte Vergrösserung durch die Sichelbildung bedingt ist, und ob und in wie weit die der Sichelbildung entsprechende, der Papille anliegende Partie des Augengrundes resp. der Retina der Funktion in Folge der Sichelbildung verlustig gegangen sei. Um dies zu entscheiden, wäre am geeignetsten die Methode der Beleuchtung der Sichel mittels des Augenspiegels nach Donders; allein diese Methode ist bekanntlich mit gewissen Schwierigkeiten und Unsicherheiten in den Resultaten verknüpft, so dass sie wohl für einzelne sehr brauchbare, für andere keine genügend sicheren Resultate erzielt; ferner gibt sie auch keine absoluten, mit anderen vergleichbare Werte, so dass von ihr abgesehen werden musste. In den Fällen atrophischer Sichelbildung, in welchen die Messung des blinden Fleckes durch Projektion eine Vergrösserung des Defektes ergeben hat, wird sich mit ziemlicher Sicherheit annehmen lassen, dass die Vergrösserung durch die Sichelbildung bedingt ist, wenn der äussere Rand des blinden Fleckes einen annähernd normalen Abstandswert vom Fixationspunkte zeigt und die Vergrösserung allein durch Annäherung des inneren Randes des Defektes an den Fixationspunkt, entsprechend der dem temporalen Rande der Papille anliegenden Sichel, gegeben ist; so z. B. in Fall 40 und 46. Zudem findet sich in diesen

beiden Fällen noch die Notiz, dass die ophthalmoskopische Untersuchung eine Verschmälerung der Papille ergab, so dass also durch eine Zunahme der Breite der Papille diese Vergrösserung nicht bedingt sein kann. Ob freilich die Vergrösserung des blinden Fleckes der ganzen Ausdehnung der Sichelbildung entspricht, wird im allgemeinen nur ungefähr, in ganz wenigen Fällen mit Sicherheit zu entscheiden sein.

Dass dieser Nachweis aber in hiezu geeigneten Fällen möglich ist, habe ich wiederholt Gelegenheit gehabt, zu constatiren, so z. B. in folgendem Falle:

Das linke Auge des Stud. R. mit Myopie 5,5 gibt folgenden ophthalmoskopischen Befund (Fig. 1):

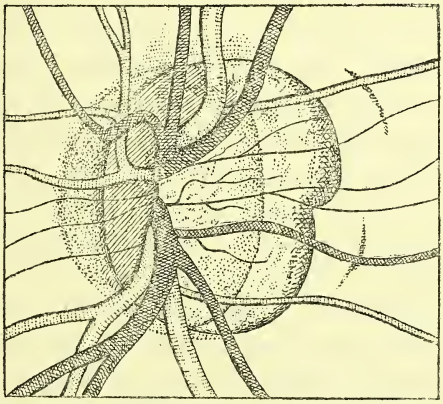

Fig. 1. Linkes Auge. Aufrechtes Bild.

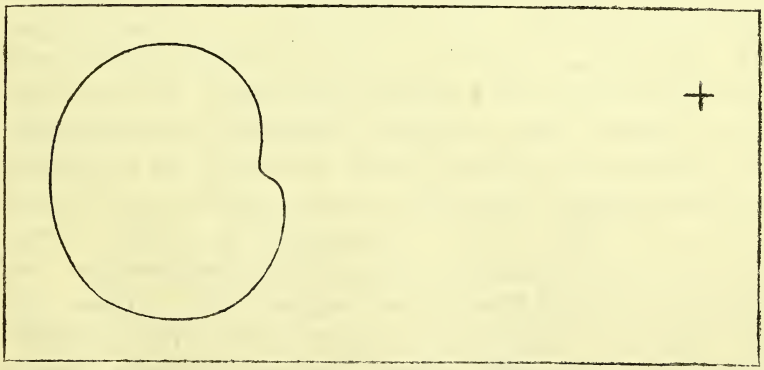

Fig. 2. Blinder Fleck des linken Auges. + Fixationspunkt. Projektion auf eine ¼ Meter entfernte Ebene.

Die Papille ist aufrecht oval und zeigt physiologische Excavation. Der Gefässursprung ist an den Rand verschoben; aussen an der Papille liegt eine breite Sichel, deren stark pigmentirter Contour in der Mitte eine Einkerbung zeigt, oberhalb welcher sich die Sichelbildung etwas weiter gegen die Macula erstreckt als unterhalb derselben. Dieser eigentümlichen Form der Sichelbildung entspricht eine ebensolche Form des blinden Fleckes (äusserer Rand 18.77°, innerer Rand 11.86°, Breite 6.9°) an der dem Fixationspunkte zugekehrten Seite (Fig. 2), so dass wenigstens in diesem und ähnlichen Fällen ein Zweifel daran nicht bestehen kann, dass die Vergrösserung des blinden Fleckes der ganzen Ausdehnung der Sichelbildung entspricht. Einfache Verbreiterung des blinden Fleckes gegenüber der normalen Grösse etwa in dem Verhältnisse der Ausdehnung der Sichel gegenüber der Grösse der Papille wird einen solchen Schluss keineswegs zulassen. Im Anschlusse hieran ist hervorzuheben, dass in Fällen, in welchen die Sichelbildung im Fortschreiten begriffen und eine scharfe Gränze der Sichel mit dem Augenspiegel nicht zu erkennen ist, häufig an der inneren Grenze des blinden Fleckes ein Bezirk mit herabgesetzter Sehschärfe, in einzelnen Fällen auch kleine, nicht etwa auf retinale Gefässe zu beziehende Defekte sich nachweisen lassen, so dass die sonst vorhandene scharfe Gränze zwischen Defekt und normaler Wahrnehmung fehlt, und so eine Uebereinstimmung der Form des blinden Fleckes mit dem ophthalmoskopischen Befunde nicht nachweisbar sein wird. Ganz abgesehen von der Art der der Sichelbildung zu Grunde liegenden anatomischen Veränderung, die zweifelsohne auch die percipirende Retinalschicht in Mitleidenschaft zieht, wird eine solche nicht plötzlich, sondern allmälig auftretende Funktionsunfähigkeit bedingen, und dieser Umstand ist es auch, der in einzelnen ophthalmoskopisch wenig different oder möglicherweise identisch scheinenden Fällen bei der Bestimmung des blinden Fleckes bald eine der Sichelbildung entsprechende Vergrösserung bald annähernd normale Dimensionen ergeben wird, woraus auch der Mangel der Uebereinstimmung der diese Frage betreffenden Angaben sich wohl erklärt. Von der Thatsache, dass in

den Bezirken lang bestehender atrophischer Sichelbildung die Funktion verloren gegangen, im Beginn dieser Veränderungen aber Uebergänge von aufgehobener bis zu nur quantitativ veränderter oder selbst normaler Funktion stattfinden, wird sich jeder, der selbst solche Untersuchungen an hiezu tauglichen Fällen macht, leicht überzeugen.

Für die Bestimmungen des blinden Fleckes an nicht corrigirten myopischen Augen ist noch eine Correktion mit Rücksicht auf die Zerstreuungskreise anzubringen, wenn die Bestimmung auf einen grösseren Abstand als den Fernpunktsabstand gemacht wurde.

Fassen wir die erhaltenen Resultate zusammen, so lassen sich bestimmte Beziehungen der von den für Emmetropie gefundenen Werten constatirten Abweichungen zu den verschiedenen Refraktionszuständen erkennen.

Bei Hyperopie liegt der blinde Fleck weiter vom Fixationspunkte ab als bei Emmetropie, und zwar um so mehr je höher der Grad der Hyperopie ist, während bei Myopie dieser Abstand in Fällen ohne Sichelbildung abnimmt mit Zunahme der Myopie. Während bei letzterer zugleich eine Abnahme der Grösse des blinden Fleckes zu constatiren ist, ist eine Veränderung dieses Wertes bei Hyperopie nicht ausgeprochen. Bei Myopie mit atrophischer Sichelbildung ist der blinde Fleck immer vergrössert, bald durch Annäherung des inneren Randes an den Fixationspunkt, bald durch Abrückung des äusseren Randes von demselben, bald durch beide eben genannte Verhältnisse bedingt.

Jede für Licht nicht empfindliche Stelle im Augengrunde lässt sich bei einer darauf gerichteten Untersuchung als eine Unterbrechung des Gesichtsfeldes, als Skotom nachweisen. Verbinden wir jeden Punkt der blinden Stelle mit dem entspre-

chenden Punkte des Scotoms durch gerade Linien, so schneiden sich diese Verbindungslinien, Projektionslinien werden sie von Nagel[1]) genannt, alle in einem auf der Gesichtslinie gelegenen Punkte, und machen mit derselben einen bestimmten Winkel. Dieser Schnittpunkt fällt zwischen beide Knotenpunkte und kann für grössere Abstände als mit dem hinteren Knotenpunkte zusammenfallend gedacht werden. Ist die Form, Grösse und Lage der blinden Stelle im Augengrund gegeben, so wird je nach der Lage des Schnittpunktes der Projektionslinien, also je nach der Knotenpunktnetzhautdistanz die Form, Grösse und Lage des Skotoms im Gesichtsfelde bestimmt sein. Je näher der genannte Punkt unter übrigens gleichen Verhältnissen der Retina liegt, je kleiner die Netzhautknotenpunktdistanz ist, um so grösser werden die Winkel, den die Projektionslinien mit der Blicklinie machen, um so grösser wird bei Projektion der blinden Stelle auf eine in bestimmter Entfernung gelegene Ebene das derselben entsprechende Skotom sich erweisen. Umgekehrt werden bei Abrückung des Schnittpunktes der Projektionslinien, bei Vergrösserung der Netzhautknotenpunktdistanz die betreffenden Winkel und die entsprechenden lineären Werte kleiner werden. Demnach werden bei Axenhyperopie, bei welcher der hintere Knotenpunkt, also auch der Schnittpunkt der Projektionslinien der Retina näher liegt als bei Emmetropie, die Linien, in deren Richtung die Papille nach aussen projicirt wird, grössere Winkel mit der Gesichtslinie machen und bei Projektion auf eine Ebene werden diesen grösseren Winkeln grössere lineäre Abstände entsprechen, als bei Emmetropie und zwar werden die betreffenden Differenzen mit Zunahme der Hyperopie in einem bestimmten (nicht direkten) Verhältnisse wachsen. Bei Projektion derselben lineären Abstände im hyperopischen und emmetropischen Auge nach aussen, werden sich für das hyperopische Auge grössere Projektionswerte ergeben als für das emmetropische Auge und denselben Pro-

1) Gräfe-Sämisch, Handbuch der Augenheilkunde. Bd. VI. Cap. X. §. 73.

jektionswerten werden im hyperopischen Auge kleinere lineäre Abstände entsprechen als im emmetropischen Auge.

Wenn abgesehen von kleinen Abweichungen unsere Resultate, welche die Bestimmungen des blinden Fleckes hyperopischer und emmetropischer Augen ergaben, im Wesentlichen damit übereinstimmen, so könnten wir daraus den Schluss ziehen, dass die eben gemachten Voraussetzungen auch für diese Fälle zutreffen, dass also die Hyperopie in den Fällen, in denen die Messung des blinden Fleckes die genannten Resultate ergibt, auf Axenverkürzung beruhe und dass ferner die Grösse der Papille bei Emmetropie und Hyperopie nicht wesentlich differire.

Für Hyperopie, die nicht auf Verkürzung der Axe beruht, müssten sich nach obigen Auseinandersetzungen andere Resultate ergeben; wofür als Bestätigung ein Fall von Aphakie, in welchem der blinde Fleck bestimmt wurde, dienen könnte. Die erhaltenen Resultate (s. Tabelle I. p. 186. Nro. 48.) müssen übrigens noch eine Correktion mit Rücksicht auf die sehr erheblichen Zerstreuungskreise erfahren.

Wenden wir dieselben Ueberlegungen auf das myopische Auge an, so wird sich für die Fälle von Axenmyopie ergeben, dass bei der grösseren Knotenpunktnetzhautdistanz und dem grösseren Abstande des Schnittpunktes der Projektionslinien von der Papille, die für den blinden Fleck erhaltenen Resultate von den für Emmetropie gewonnenen abweichen müssen. Dieselben lineären Abstände im myopischen und emmetropischen Auge ergeben für das myopische Auge bei Projektion nach aussen kleinere (lineäre und Winkel-)Werte und umgekehrt werden denselben Projektionswerten im myopischen Auge grössere lineäre Werte entsprechen als im emmetropischen Auge und zwar werden diese Differenzen wachsen mit Zunahme der Myopie. Damit stimmen auch die für myopische Augen gefundenen Resultate überein, nach welchen der Abstand des äusseren und inneren Randes und die Grösse des blinden Fleckes abnimmt mit Zunahme der Myopie.

Auch für diese Fälle könnten wir somit den Schluss machen, dass die Myopie der in der Tabelle verzeichneten Fälle ohne Sichelbildung auf Verlängerung der Axe beruhe und die

Grösse der Papille und deren lineärer Abstand von der Macula gegenüber von Emmetropie wesentliche Differenzen nicht zeige. In Fällen von Myopie mit Sichelbildung kann sich gegenüber von Emmetropie der blinde Fleck dann erst als vergrössert ergeben, wenn die durch die Axenverlängerung bedingte Verkleinerung desselben durch die der Sichel entsprechende Vergrösserung übercompensirt wird.

Bei nicht durch Axenverlängerung bedingter Myopie müssten sich wesentlich andere Resultate ergeben.

Die Lage, Form und Grösse des blinden Fleckes ist für emmetropische Augen mit normaler Axenlänge und für ametropische Augen mit reiner Axenametropie und normalem Befunde an der Papille abhängig von 2 Faktoren, deren Grössenwerte wir aber im einzelnen Falle keineswegs kennen, nämlich von der Grösse und Form der Papille und deren Lage zur Macula lutea, und sodann von der Knotenpunktnetzhautdistanz. Eine Verwertung der durch Bestimmung des blinden Fleckes erhaltenen Resultate für eine Berechnung der Abstandswerte der Papille von der Macula lutea und der Grösse der Papille wäre nur möglich, wenn wir Kenntniss von der Netzhautknotenpunktdistanz hätten. Andererseits erhalten wir aus den obigen Resultaten durch Berechnung ebensowenig Einsicht in den optischen Bau des Auges, d. h. wir können aus den übrigen Resultaten nicht die Netzhautknotenpunktdistanz berechnen, da die genannten Grössenwerte im Augengrunde keine uns bekannten und constanten sind.

Mauthner[1]) hat auseinandergesetzt, dass derartige Berechnungen für den speziellen Fall mit Hilfe von Einführung der dem schematischen Auge entnommenen Werte oder der Durchschnittsgrösse der Papille und deren Abstand von der Macula lutea durchaus nicht statthaft sind. In Fällen von Myopie mit ausgebildeten Dehnungserscheinungen und Veränderungen an der Papille kommen nun noch eine Reihe weiterer und im speciellen Falle in ihren Grössenwerten variabler, am lebenden Auge nicht messbarer Faktoren hinzu, so dass wir hie-

1) l. c. s. o.

durch die complicirtesten Verhältnisse vor uns haben, bei welchen derartige Berechnungen vollständig in der Luft schweben.

Nur ganz in der Kürze sollen einige Bemerkungen über die Beziehungen der genannten Projektionswerte zu diesen Complikationen angeknüpft werden, welch' letztere mit höheren Graden fast ausnahmslos verbunden sind und meist auch durch ophthalmoskopisch nachweisbare Veränderungen sich zu erkennen geben.

Ungleichmässige Dehnung der Bulbuswand, je nachdem die Retina zwischen Macula lutea und Papille vorzugsweise davon betroffen oder intakt geblieben wäre, würde sich in Vergrösserung resp. Verkleinerung der Projectionswerte äussern, während gleichmässige Vergrösserung des Bulbus in allen Axen sich nicht durch Aenderung derselben kundgeben würde, und Schrägstellung der Papille gegenüber einer Verbreiterung derselben und Sichelbildung wiederum in entgegengesetzter Weise sich geltend machen würden, ganz abgesehen von der Complikation der Axenametropie mit Krümmungs- und Indexametropie.

Die zweite Abteilung der Tabelle I. (S. 185 und 186) enthält eine Anzahl Messungen des blinden Fleckes ametropischer Augen bei corrigirter Ametropie.

Bei Combination sphärischer Gläser mit dem Auge zu einem optischen Systeme erleidet die Netzhautknotenpunktdistanz, also auch die Lage des Schnittpunktes der Projektionslinien in der Art eine Aenderung, dass Convexgläser die Netzhautknotenpunktdistanz vergrössern, Concavgläser dieselbe verkleinern, diese also den Schnittpunkt der Projektionslinien nach rückwärts, jene denselben nach vorwärts verschieben. Dementsprechend vergrössern Concavgläser und verkleinern Convexgläser den blinden Fleck und seinen Abstand vom Fixationspunkte, in einem bestimmten, aber nicht direkten Verhältnisse zur Stärke des Glases, aber in verschiedener Weise bei Axen- und Krümmungsametropie.

Die Resultate unserer Messungen bestätigen im allgemeinen das eben ausgeführte.

Hervorzuheben sind die Differenzen der Wirkung gleich

starker Gläser auf die Grösse und Lage des blinden Fleckes bei verschiedenen Augen. Zur Erklärung dieser Differenzen werden hier alle jene Complikationen in Betracht gezogen werden müssen, auf welche oben p. 197 hingewiesen wurde. Für den speciellen Fall freilich sind uns die hier in Betracht kommenden Verhältnisse ebensowenig bekannt, wie bei den obigen Auseinandersetzungen. Einzelnen auffälligen Abweichungen wird auch hier eine bestimmte Ursache zu Grunde liegen.

Wegen dieser Differenzen ist eine Uebersicht über diese Wirkung nicht so leicht zu gewinnen, ich habe desshalb an verschiedenen Augen den blinden Fleck bei Benutzung verschieden starker Concav- und Convex-Gläser bestimmt; folgende Tabelle II. gibt die betreffenden Resultate von 2 Augen:

Tabelle II.

Refraction des Auges.	Zur Bestimmung gebrauchte sphärische Gläser.	Abstand vom Fixationspunkte in Winkelgraden.			Grösste Breite des blinden Fleckes.
		Innerer Rand des blinden Fleckes.	Aeusserer Rand des blinden Fleckes.	Centrum des blinden Fleckes.	
M. 0,5	+ 15	10,20	11,86	11,0	1,7
	+ 10	10,89	13,49	12,2	2,6
	+ 5	11,72	15,37	13,5	3,6
	0	11,86	16,96	14,4	5,1
	— 5	12,68	17,74	15,2	5,1
	— 10	13,49	18,77	16,6	5,3
	— 15	14,84	20,80	17,8	6,0
M. 2	+ 15	9,36	12,68	11,0	3,3
	+ 10	10,20	14,30	12,2	4,1
	0	11,31	16,43	13,9	5,1
	— 10	12,68	18,77	15,7	6,1
	— 15	13,49	19,54	16,5	6,1

Abgesehen von der nötigen Correktion der Resultate mit Rücksicht auf die Zerstreuungskreise ist die Differenz derselben für die beiden Augen eine derartige, dass dieselbe nicht auf Beobachtungsfehlern beruhen kann, sondern auf bestimmte Verhältnisse im Bau der beiden Augen zurückgeführt werden muss.

Ebenso werden natürlich auch Cylindergläser eine ihrer Stärke und der Richtung der Axe entsprechende Veränderung der Form des blinden Fleckes ergeben, was auch darauf hin angestellte Versuche bestätigen.

Eine Veränderung der Lage und Grösse des blinden Fleckes wird sich nach den vorhergegangenen Ausführungen auch noch bei verschiedener optischer Einstellung durch Accommodation ergeben.

Im accommodirenden Auge vergrössert sich die Netzhautknotenpunktdistanz. Der hintere Knotenpunkt und der Schnittpunkt der Projektionslinien rückt nach vorne, der Einfluss der Accommodation macht sich also in derselben Richtung auf Abstand und Grösse des blinden Fleckes geltend wie der von Convexgläsern, jedoch nicht etwa in dem gleichen Betrage wie bei Combination mit dem optischen Werte der Accommodation entsprechenden Convexgläsern, sondern in einem erheblich geringeren, je nachdem optischen Bau des Auges wechselnden Betrage. Als Beispiel hiefür mögen folgende 2 Fälle dienen:

Tabelle III.

Refraction.	Bestimmung des blinden Fleckes bei corrigirter Ametropie.			
		Abstand des äusseren Randes.	inneren Randes.	Grösste Ausdehnung.
M. 2,25	Accommodation auf den Projektionsabstand v. 1 Meter	11,86	17,22	5,4
	Ohne Accommodation	12,13	17,74	5,6

Refraction.	Bestimmung des blinden Fleckes bei Combination mit concav 10 Ml.			
		Abstand des äusseren Randes.	inneren Randes.	Grösste Ausdehnung.
M. 0,5	Accommodation auf den Projektionsabstand von 1 Meter	13,49	18,77	5,3
	Ohne Accommodation	14,03	19,54	5,6

Auch hier ist eine Correktion des Resultates wegen der Zerstreuungskreise nötig.

Ueber die Verwertung dieser Resultate ist zu sagen: Die Grössenunterschiede des blinden Fleckes und seines Abstandes vom Fixationspunkte im corrigirten und uncorrigirten ametro-

Casuistische Mitteilungen seltener Retinalerkrankungen [1]).

Von Professor Dr. **G. Schleich.**

I. Aneurysma arterio-venosum, Aneurysma circumscriptum et varix (aneurysmaticus?) retinae.

Hiezu Tafel 5.

In der Tübinger Augenklinik wurde ein 8jähriger Knabe von seinen Eltern vorgestellt, bei welchem angeblich vor einigen Monaten zufällig bemerkt worden war, dass das rechte Auge vollständig blind war. Es waren in den letzten Monaten wiederholt ganz leichte, rasch vorübergehende Entzündungen, augenscheinlich phlyktänulären Charakters, aufgetreten, die aber, ohne Spuren zurückzulassen, jedesmal rasch heilten.

Eine sorgfältig aufgenommene Anamnese des Falles ergab keinerlei Anhaltspunkte für die Ursache der Erblindung. Der Knabe war immer gesund und kräftig gewesen, er hatte insbesondere nie eine Verletzung am Kopfe erlitten und es ist den Eltern sehr wahrscheinlich, dass die Erblindung schon lange besteht. Er wurde in die Klinik aufgenommen. Die objektive Untersuchung ergab folgendes:

Der Knabe ist seinem Alter entsprechend normal körperlich und geistig entwickelt. Nirgends am Körper finden sich irgend welche Anomalieen, nirgends, auch nicht am Kopfe, irgend welche Veränderungen, Narbenbildungen, die auf eine

1) Die folgenden Fälle sind in der Tübinger Augenklinik beobachtet, und hat Herr Prof. Dr. Nagel die Veröffentlichung derselben mir freundlichst überlassen.

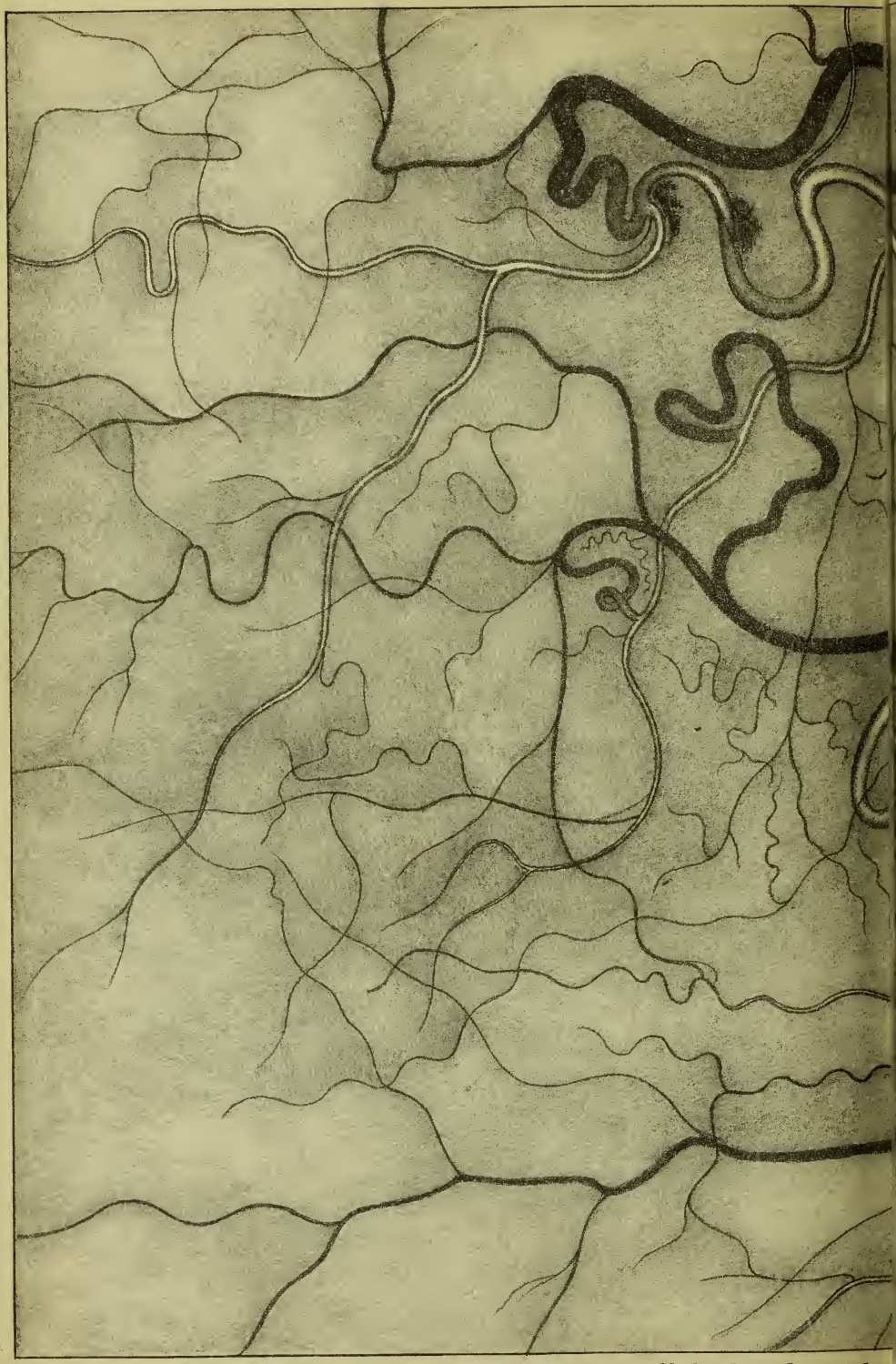

Verlag der H. Laupp'schen

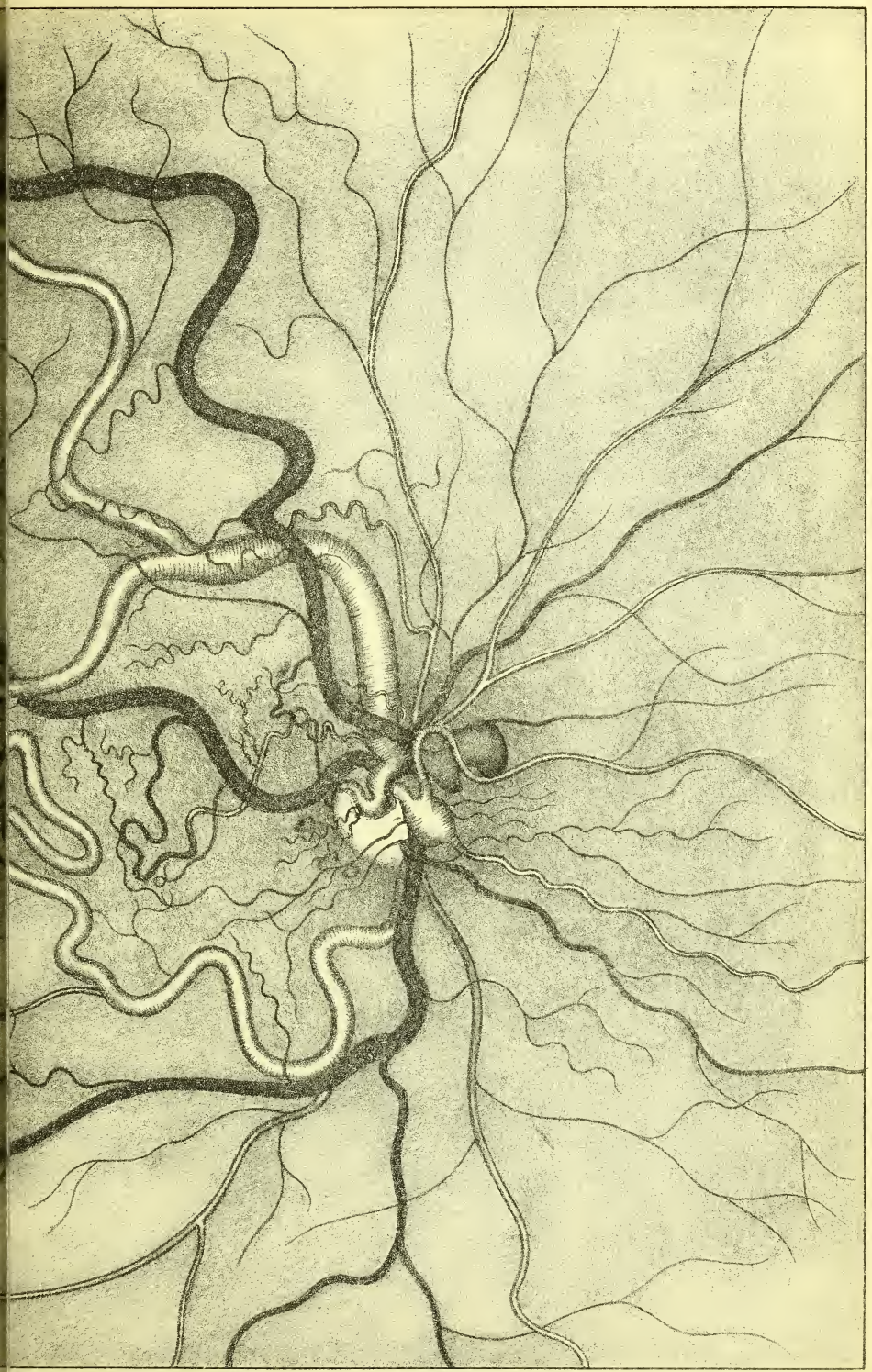

N. d. Natur gez. von Schleich.

frühere Verletzung hinweisen. Am rechten Ohre findet sich ein eitriger Mittelohrkatarrh mit mässiger Sekretion.

Die Untersuchung des Herzens und der Lunge mittels Auskultation und Perkussion ergibt normale Verhältnisse; die Carotiden zeigen gleich starke Pulsation und ergeben die gleichen auskultatorischen Verhältnisse; ebenso findet sich an Radialis und Temporalis beiderseits nichts Abnormes. Urinuntersuchung ergibt normale Verhältnisse.

Der Bau des Schädels ist ein symmetrischer und normaler. Die beiden Augen zeigen äusserlich keinen Unterschied in Bezug auf Lage, Grösse, Form und Beweglichkeit, Gefässe der Conjunctiva, in der Farbe der Iris und in der Spannung. Die Betastung der Orbita ergibt rechts und links dieselben normalen Verhältnisse. Bei Aufsetzen des Stethoskops auf das geschlossene rechte Auge ist ein continuirliches blasendes Geräusch mit deutlicher systolischer Verstärkung zu hören, während auf dem linken Auge dieses Geräusch fehlt und nur ein dumpfes Summen zu hören ist.

Das linke Auge zeigt normale Pupillarreaktion. Die Augenspiegeluntersuchung ergibt bei klaren Medien normale Farbe des Augengrundes und der Papille und keine Anomalieen an den Gefässen. Bei schwach hyperopischer Refraktion (H. 1.) sind Sehschärfe, Accommodation, Farbenwahrnehmung und Gesichtsfeld intakt.

Die rechte Pupille ist etwas weiter als die linke, erweitert sich bei Verdecken des linken Auges und reagirt nicht auf Lichteinfall in das rechte Auge, dagegen prompt synergisch bei Lichteinfall in das linke Auge. Die Funktionsprüfung ergibt Amaurose. Das zur weiteren objektiven Untersuchung angewandte Atropin erweitert die Pupille ad maximum. Die Medien sind vollständig klar, insbesondere finden sich keine Glaskörpertrübungen. Der Augenspiegel ergibt bei schwach hyperopischer Refraktion folgende merkwürdige Anomalieen.

Die Papille ist grösstentheils durch verdickte und varicös erweiterte Gefässe verdeckt, nur nach aussen unten ist ungefähr ein Drittel der Papille frei, deren Farbe etwas blass, gegen die benachbarte diffus getrübte Retina nicht scharf ab-

gegrenzt ist. Von der übrigen Papillengränze nach oben, innen und unten ist nichts zu erkennen. Die circumpapillare Partie der Retina ist graulich getrübt, die Trübung nimmt gegen den Aequator hin ab. Die stark erweiterten und geschlängelten Gefässe scheinen auf der Papille und in der Nachbarschaft ein regelloses Gefässconvolut zu bilden, das für die gewöhnliche Untersuchung kaum entwirrbar scheint, dessen Detail aber unter veränderten Verhältnissen bei verschieden starker Compression des Bulbus sich wohl erkennen und verstehen lässt.

Der in der Mitte der Papille entspringende nach oben verlaufende Hauptarterienstamm (Arteria temporalis superior), der unter Bildung einer Sförmigen Krümmung auf der Papille nach oben zieht, ist erheblich verdickt, erweitert sich aber nach dieser Sförmigen Krümmung noch weiter sehr bedeutend, so dass er beim weiteren Verlaufe in der Retina reichlich auf das Vierfache des normalen Volumens angeschwollen ist. Nach einem c. 2 P. D. langen Verlaufe ziemlich senkrecht nach oben macht dieses Gefäss eine rechtwinkliche Biegung nach aussen, um sich nach kurzer Zeit in zwei ungefähr gleich dicke Aeste zu teilen, auf deren weiteren stark geschlängelten Verlauf wir später zu sprechen kommen werden.

Von dem Ursprunge des genannten Gefässes auf der Papille geht ein zweites Sförmig gekrümmtes arterielles Gefäss in der Richtung gegen den äusseren Rand der Papille, hört aber daselbst plötzlich auf, ohne dass eine weitere Fortsetzung davon zu erkennen wäre. Ruft man durch starke Compression des Bulbus Arterienpulsation hervor, so lassen sich mit Sicherheit die beiden Sförmig gekrümmten Gefässstücke als Arterien, sodann aber auch ihr Ursprung aus einem gemeinsamen Stamme erkennen.

Ganz in der Nähe des letzteren tritt ein dünneres in der Richtung nach innen unten verlaufendes arterielles Gefässstück auf, das aber nach kurzem Verlauf nach unten aussen zu einem aneurysmatischen Sacke sich erweitert, und aus welchem nach oben und nach unten innen arterielle Gefässe entspringen, deren weiterer Verlauf und Verästeluug keine Besonderheiten zeigt. Weitere arterielle Gefässe im Bereiche der Papille sind nicht

zu erkennen, dagegen tritt unmittelbar am Rande des sichtbaren Papillenstückes zwischen diesem und einer dicken nach unten verlaufenden Vene (Vena temporalis inferior) eine stark verdickte Arterie (Arteria temp. inf.) auf, deren weiterer stark geschlängelter Verlauf später beschrieben werden wird.

Ferner taucht nach oben zwischen zwei Venen, ungefähr dem Papillenrande entsprechend, ein etwa normal dickes arterielles Gefäss auf, welches in seinem ferneren Verlaufe, abgesehen von einem kleinen nach aussen ziehenden geschlängelten Aste, auf welchen später zurückgekommen wird, nichts abnormes zeigt. Von venösen Gefässen tritt unterhalb des kleinen Aneurysmas die stark erweiterte und geschlängelte Vena tempor. inf. auf, deren Zweige ebenfalls vermehrte Füllung und Schlängelung zeigen. Die Vena temporalis superior, deren Ursprung ungefähr dem oberen Rande der Papille entspricht, ist gleichfalls stark verdickt und bildet in ihrem Verlaufe zahlreiche Schlingen, während die nach der innern Netzhauthälfte ziehenden venösen Gefässe, wie auch die dorthin verlaufenden Arterien annähernd normale Verhältnisse darbieten.

Zum Teil auf der Papille liegend, zum Teil daran anstossend nimmt ein mit verschiedenen Ausbuchtungen versehener venöser Varix, dessen Grösse die des Aneurysma ungefähr um das Doppelte übersteigt, unsere Aufmerksamkeit in Anspruch; an der oberen Wand desselben tritt ein dünnes venöses Gefäss auf, das in seinem weiteren Verlaufe gerade nach innen hin, nichts bemerkenswertes zeigt, von welchem übrigens nicht sicher zu entscheiden ist, ob dasselbe aus dem Varix entspringt.

Ueber diesen Varix zieht eine Arterie hinüber und teilt denselben in zwei ungleich grosse Hälften. Die Bezeichnung und Erkennung der einzelnen Gefässe als arterielle oder venöse, war auf der Papille selbst, besonders bei dem Aneurysma nicht ganz zweifellos, erst bei Verfolgen des weiteren Verlaufes der Gefässe und deren Aeste, ganz besonders aber durch Beobachtung der bei verschieden starkem Drucke auftretenden pulsatorischen Erscheinungen war die fragliche Entscheidung sicher. Spontane Pulsationserscheinungen waren nie, trotz vielfacher Untersuchungen zu constatiren; bei leichtem Drucke trat Venen-

puls auf, und war kaum bemerkbar aber zweifellos vorhanden auch am venösen Varix. Bei weiterem stärkerem Drucke traten in den dickeren Arterien und dem Aneurysma auf der Papille auffallend starke pulsatorische Schwankungen auf, bis schliesslich bei sehr starkem Drucke mit dem Finger auch diese verschwanden. Das Experiment konnte beliebig oft, ohne Schaden zu verursachen, wiederholt werden, da das Auge ja vollständig erblindet war. Durch stärkere Compression wurden auch die Contouren der nun ganz weissen Papille deutlich sichtbar.

Die beschriebenen erheblichen Veränderungen des Verhaltens der Gefässe auf der Papille weisen auch auf bedeutende Anomalieen ihres Verlaufes in der Retina hin, und in der That ergibt die Untersuchung derselben und der Teilung der einzelnen Retinalgefässe sehr erhebliche Abweichungen von der Norm. Die Untersuchung wurde einerseits durch die enorme Erweiterung der Gefässe erleichtert, andererseits ergaben aber die zahlreichen Schlingenbildungen und der grosse Gefässreichtum überhaupt verschiedene Schwierigkeiten, die noch durch eine besonders im Verlauf der grossen Gefässstämme sich findende Retinaltrübung erhöht wurden. Doch gestattete die Untersuchung im aufrechten und stark vergrösserten umgekehrten Bilde auch an den schwierigen Stellen sichere Analyse und getreue Abbildung der Verhältnisse.

Nach der schon oben angeführten Teilung der Arteria tempor. super., die sich durch einen ebenso hellen als breiten Reflexstreifen auszeichnet, in zwei ungefähr gleich dicke Aeste, zieht der eine unter sehr auffallendem, geschlängeltem Verlaufe in der Richtung nach unten, um, ohne sichtbare Zweige abzugeben und sich nur wenig verdünnend, in den ebenfalls stark gewundenen ungefähr gleich dicken Ast der Arteria temporalis inf. ohne irgend welche erkennbare Gränze überzugehen. Der zweite Ast der nach oben aussen verlaufenden Arteria temp. sup. gibt in seinem gewundenen Verlaufe in der Richtung nach aussen unten einen starken, und bald darauf nach oben einen dünneren Zweig ab. Auf dem Anfange dieses Astes und auch noch auf dem Hauptstamme vor der Teilung finden sich feine, stark geschlängelte Gefässe, die deutlich als Zweige der benachbarten grossen Vene

zu erkennen sind. Im weiteren Verlaufe liegt an der Arterie, die sehr starken Reflexstreif zeigt, an einer Stelle ein unregelmässiger Pigmenthaufen; daselbst findet sich auch eine Unterbrechung des sonst sehr hellen Reflexes des Gefässrohres, wie wenn an dieser Stelle das Gefäss eine leichte Knickung oder Drehung erfahren hätte. Nach einer weiteren Schlinge findet sich wieder ein Pigmenthaufen, hier mündet ein die benachbarte Vene (Vena temp. sup.) mit der Arterie verbindendes unter sehr engen Windungen verlaufendes Gefässstück ein. Die Fortsetzung der Arterie löst sich in ihrem weiteren Verlaufe durch wiederholte Teilung in feine Gefässe auf, die keine weiteren Anomalieen zeigen.

Der in derselben Richtung wie die Arteria temp. sup. verlaufende Venenstamm, Vena temp. sup. hat nach seinem Ursprunge alsbald die dicke Arterie nach aussen hin in einem Bogen überschritten und verläuft nun nach oben, um kurz darauf zum zweitenmale die Arterie zu überschreiten. Unter Abgabe verschiedener kleiner geschlängelter Zweige, so auch der schon oben genannten auf der Arterie verlaufenden, schlägt die Vene dieselbe Richtung wie die Arterie unter Bildung verschiedener Krümmungen ein, und communiciert mit derselben durch das schon genannte Gefässstück, nach dessen Abgabe sie als erheblich dünnere Vene in kleinere Zweige sich allmälig auflöst.

Noch ist zu erwähnen, dass ein mässig dicker Zweig einer gerade nach oben verlaufenden normal dicken Arterie nach stark geschlängeltem Verlaufe an der Stelle, wo die Vena temp. sup. die gleichnamige Arterie zum zweitenmale überschreitet, unter der letzteren verschwindet, ohne dass eine Fortsetzung oder eine bestimmte Beziehung dieses kleinen Gefässes zu einem der beiden grösseren zu erkennen wäre.

Von der Papille aus zieht, deren inneren Rand überschreitend und kleinere Zweige abgebend, eine mässig geschlängelte, starke Vene, die an zwei Stellen stark gewundene Verbindungsstücke zu Aesten der Arteria tempor. sup. abgibt, deren Verhalten der oberhalb denselben liegenden, oben beschriebenen Anastomose zwischen Vena und Arteria temp. sup. ähnlich ist. Ferner gibt diese Vene noch einen dünnen Zweig ab, der,

nach unten ziehend, dort anastomosirt mit einem dünnen Zweigchen der Arteria temporalis inferior.

In dem von der grossen arteriellen Gefässschlinge gebildeten Bezirke nach aussen von der Papille, welcher auch die als solche nicht erkennbare Gegend der Macula lutea in sich einschliesst, finden sich zahlreiche feinere arterielle und venöse Gefässe, von welchen mehrere mit einander deutliche Anastomosen bilden, so ein Zweig der nach innen verlaufenden dickeren Vene mit einem deutlich als Arterie erkennbaren Gefässe, welches am Rande der Papille, wahrscheinlich aus Arteria temporalis superior entspringt, sowie zwischen einem Zweigchen der Vena temporal. sup. und einem gerade am äusseren Rande der Papille entspringenden, übrigens nicht mit Sicherheit als Arterie zu bezeichnenden Gefässe.

In der Retina finden sich nirgends Herdaffektionen mit Ausnahme der an den zwei oben genannten Stellen im Verlaufe der Arteria temporalis sup. sichtbaren Pigmentanhäufungen und leichten Pigmentanomalieen nach aussen von der Papille. An keiner Stelle überragen die Gefässe das Niveau der Retina.

Fassen wir den Befund kurz zusammen, so haben wir sehr bedeutende Erweiterung der Hauptarterienstämme, deren Zweige an verschiedenen Stellen Verbindungen mit den erweiterten Venen zeigen; Bildung einer grossen, die Gegend der Macula lutea einschliessenden Gefässschlinge; umschriebenes Aneurysma und Varix auf der Papille.

Die Deutung und Erklärung dieses merkwürdigen Befundes begegnet verschiedenen Schwierigkeiten. Der übrigens ganz normale Zustand des Knaben, so vor allem der negative Befund an den Circulationsorganen, am Herzen und an den Gefässen, sodann auch die normalen Verhältnisse in der Umgebung des Auges, der Mangel von Veränderungen in den sichtbaren Gefässen der Conjunctiva, die normale Beschaffenheit der Iris weisen darauf hin, dass wir eine Erkrankung des in sich abgeschlossenen Gefässsystemes der Retina vor uns haben, wie auch die Annahme einer sich auf die Centralgefässe ausserhalb

des Bulbus oder andere in der Orbita verlaufende Gefässe erstreckenden Veränderung auf keine objektiven Anhaltspunkte gestützt würde.

Bei der Frage nach der Ursache und dem Entwickelungsvorgange des beschriebenen Befundes stehen wir drei Möglichkeiten gegenüber, nämlich einmal der Entstehung desselben in Folge eines Traumas, oder einer allmäligen Entwicklung in Folge mechanischer, durch chronische Entzündungsvorgänge in der Retina herbeigeführter Circulationshindernisse, oder endlich der Annahme einer Missbildung.

Die sichere Entscheidung für eine dieser Ursachen wird besonders auch mit Rücksicht auf die negativen Ergebnisse der Anamnese, sodann aber auch auf die spärlichen bisherigen casuistischen Mitteilungen ähnlicher Befunde nicht möglich sein.

Bei der bedeutenden Erweiterung und Schlängelung der Arterien muss die mechanische Ursache hiefür im Verlaufe derselben gesucht werden und nicht etwa im Sehnerven selbst. Die Ausdehnung der Arteria temporalis superior und inferior erklärt sich zum Teil durch die Communikation dieser beiden Gefässe mittelst der stark gewundenen arteriellen Gefässschlinge und durch den in Folge davon erheblich gesteigerten Blutdruck in denselben.

Die Thatsache der viel stärkeren Ausdehnung der Arteria temporalis superior und des Hauptastes derselben gegenüber der gleichnamig nach unten verlaufenden Arterie verlangt noch ein weiteres mechanisches Hinderniss im Verlaufe dieses Hauptastes, der an einer Stelle, vor welcher das Gefäss eine Erweiterung und Schlängeluug, hinter welcher aber das Caliber sich mehr der Norm nähert, zu suchen sein wird. Eine solche Stelle findet sich in der That in der Nähe der Communikationsstelle der Arteria tempor. sup. mit der gleichnamigen Vene. An dieser Stelle, wo der beschriebene Pigmenthaufen liegt, ist eine plötzliche Verengerung des Calibers zu constatiren und ebenso auch kurz vorher, wo die oben beschriebene Veränderung im Reflexstreifen mit Pigmentablagerung in der Nähe sich findet.

Dass die arterielle Gefässschlinge in der That ein Moment

für die Erweiterung und Schlängelung der betreffenden Arterien (temp. sup. u. inf.) abgibt, geht aus dem Umstande hervor, dass der nach unten verlaufende Hauptstamm der Arteria temporalis inferior nach Abgabe des die Gefässschlinge bildenden Astes annähernd normales Caliber und normalen Verlauf zeigt, und dass die stark erweiterte Arteria temporalis sup. nach Abgabe des Astes zur Gefässschlinge um die Hälfte ihrer Dicke sich verkleinert.

Die Anastomosenbilduug zwischen Arterien und Venen wird ihre Wirkung zunächst nur auf die Dicke und den Verlauf der Venen geltend machen; so sind auch die beteiligten Venen ganz erheblich verdickt und geschlängelt; die starken Windungen der Verbindungsstücke werden aber dazu geeignet sein, diese Wirkung etwas abzuschwächen.

Wenn ferner auch die Vena temporalis inferior ein gegenüber der Norm stark erweitertes Caliber zeigt, so ist die Ursache sehr wahrscheinlich in der Lage des arteriellen Aneurysma zu suchen, das, auf derselben liegend, durch Druck hemmend auf den Blutstrom in derselben wirken wird.

Für das Zustandekommen des venösen Varix auf der Papille ist eine Ursache nicht ersichtlich, wohl aber die Möglichkeit nicht auszuschliessen, dass es sich um einen Varix aneurysmaticus (Scarpa) handelt.

Für die Bildung des Aneurysma auf der Papille ist eine mechanische Ursache nicht zu finden.

Wenn diese Ueberlegungen uns eine gewisse Einsicht in die mechanischen Verhältnisse der beschriebenen Gefässanomalieen gegeben haben, so sind wir betreffs der Aetiologie und des Entwickelungsvorganges der hiezu nöthigen Bedingungen lediglich auf Vermuthungen angewiesen.

Auf chronisch entzündliche Processe in der Retina und in den Gefässwänden selbst, können diese Circulationsstörungen nicht zurückgeführt werden, das Ophthalmoskop gibt uns hiefür keine Anhaltspunkte, nirgends finden sich retinitische Veränderungen oder Reste solcher, ausser den beiden Pigmentherden, die am besten durch früher an diesen Stellen mechani-

scher Circulationsbehinderung aufgetretene Blutungen erklärt werden müssen.

Die Annahme einer traumatischen Ursache gestattet die Anamnese, sodann aber auch die geringen Veränderungen in der Retina, nicht, wenn auch die Möglichkeit einer solchen nicht sicher auszuschliessen ist, sodass wir zuletzt auf die Annahme einer Missbildung kommen, wenn wir nicht etwa spontane Entwicklung annehmen, d. h. die Bedingungen für das Zustandekommen dieser Veränderungen als unbekannt bezeichnen wollen.

Die Vergleichung dieses Falles mit andern casuistischen Mitteilungen fördert unser Verständniss nur wenig, gehören doch ähnliche Beobachtungen zu den grössten Seltenheiten. Leber[1]) hat die betreffenden Fälle zusammengestellt und die hieher gehörigen von Schmiedler[2]), Sous[3]), Mannhardt[4]), Magnus[5]) mitgetheilt; der neueste Fall von Fuchs[6]) betrifft ein Aneurysma varicosum traumaticum.

Abgesehen von dem Aneurysma, dem Varix und der Gefässschlinge hat unser Fall, was die Communikation der Arterien und Venen anlangt, die grösste Aehnlichkeit mit dem Falle von Magnus, in welchem die Entstehung auf ein Trauma zurückgeführt werden konnte, und ist übrigens auch geeignet, den bis dahin einzig dastehenden Befund in auffallender Deutlichkeit zu bestätigen.

---

1) Gräfe-Sämisch, Bd. V. pag. 526 u. f.

2) Diction. des sc. med. t. XXXV, p. 20. 1819.

3) Sous, de l'anévrisme de l'artère centrale de la rétine. Annales d'ocul. LIII p. 241 u. f.

4) Mannhardt, F., Ruptur der Chorioidea. Kl. Monatsbl. f. Augenheilkunde. XIII. p. 132—140.

5) Magnus, Aneurysma arterio-venosum retinale (mit Abbildung). Virchows Archiv. LX. S. 38—45.

6) Fuchs, Aneurysma arterio-venosum retinale (mit Abbildung). Arch. f. Augenh. XI. p. 440—444. 1882.

Ueber die Aetiologie der Retinitis pigmentosa.

Inauguraldissertation von Dr. **A. Wider.**

Unter Retinitis pigmentosa soll zunächst nur jene Erkrankungsform verstanden sein, welche, ohne absolut pathognomonische Kennzeichen zu besitzen, durch die eigentümliche Combination mehrerer Symptome charakterisirt wird und unter dem Namen typyische Pigmententartung der Netzhaut oder Retinitis pigmentosa congenita [1]) bekannt ist. Ausgeschlossen sind damit alle jene erworbenen Retinal- und Chorioidealaffektionen, bei denen es wohl auch zu einer Pigmentablagerung in der Netzhaut kommt, die sich aber sowohl durch ihre Aetiologie, als durch ihr pathologisch-anatomisches und klinisches Verhalten meist scharf trennen lassen von der typischen Retinitis pigmentosa.

Die anatomischen Veränderungen bestehen in chronischer, interstitieller Bindegewebswucherung sämmtlicher Schichten der Retina, in Sklerosirung der Gefässwandungen mit Verengerung ihres Lumens, in Veränderung des Pigmentepithels in der Weise, dass es teils zu Atrophie desselben, teils zu Neubildung von stark pigmentirten Zellen und Infiltration in die Netzhaut kommt, endlich in Atrophie der nervösen Elemente.

Die Pigmentirung nimmt in der Regel die Gegend des Aequators ein, wo sie einen ziemlich breiten Gürtel bildet; die Pigmentmassen sind vorzugsweise an den Gefässen und an

---

1) cf. Magnus, Die Blindheit, ihre Entstehung und Verhütung. 1883. pag. 126.

deren Teilungsstellen abgelagert. Die Chorioidea zeigt nur geringfügige Veränderungen, stellenweise ist sie mit der Netzhaut verwachsen, an diesen Stellen findet sich besonders starke Pigmentwucherung, wie denn überhaupt die äusseren Schichten der Retina die stärksten Veränderungen erfahren. Das Pigmentepithel ist in der Weise verändert, dass die Zellen ihres Pigmentes beraubt, völlig farblos, kleiner als normal und unregelmässig sind. Züge von Pigmentzellen lassen sich mitunter bis in die Faserschicht verfolgen. Der Sehnerv ist atrophisch bis zum Chiasma und darüber hinaus. Der ophthalmoscopische Befund zeigt ein mattes, gleichmässiges, wie von einem äusserst zarten Schleier bedecktes Aussehen der Papille, eine diffuse, oft fein punktirte Entfärbung des Pigmentepithels, tief schwarzes Pigment in Gestalt kleiner, zackiger oder strahliger Flecke (»Knochenkörperchenform«) von der Peripherie gegen das Centrum vorrückend. Die Retinalgefässe erscheinen schon in früher Zeit verengt, sind nur noch als dünne, rote Fäden sichtbar und verschwinden in der Peripherie.

Von den klinischen Symptomen, welche dieses Krankheitsbild auszeichnen, ist die Hemeralopie, Nachtblindheit (Nachtschatten) dasjenige, welches am frühesten auf die Krankheit aufmerksam macht. Dieselbe besteht in einem Torpor retinae in der Weise, dass bei abnehmender Beleuchtung das Sehvermögen sehr herabgesetzt ist, während bei guter Beleuchtung noch verhältnissmässig gut gesehen wird. Es erklärt sich dies aus dem Verhalten der centralen Sehschärfe, die noch gut erhalten sein kann, obwohl der Process in der Peripherie der Netzhaut sich schon etablirt hat und die erst im weiteren Verlaufe der Krankheit langsam abnimmt, bis schliesslich vollständige Erblindung eingetreten ist. Ein charakteristisches Symptom ist ferner die concentrische Gesichtsfeldeinschränkung, welche langsam immer grössere Fortschritte macht, bis schliesslich durch Uebergreifen des Defektes auf den Fixirpunkt Amaurose eintritt. In seltenen Fällen wurden gürtelförmige und centrale Skotome beobachtet. Der Farbensinn ist anfangs normal, wird erst in späteren Stadien herabgesetzt.

Die Krankheit tritt meist auf beiden Augen auf, wenn

auch zeitlich manchmal etwas verschieden und tritt gewöhnlich in den ersten Jahren der Kindheit und der Pubertät zu Tage, selten im späteren Lebensalter.

Neben diesem wohl charakterisirten Krankheitsbilde der Retinitis pigmentosa, gibt es noch einige Abweichungen oder Variationen desselben. Dahin gehört die angeborene Amaurose, nach Leber [1]) »eine wahre Retinitis, welche bereits in der fötalen Zeit zu einem vollständigen Verlust des Sehvermögens geführt hat, zur Zeit der Geburt aber sich noch im pigmentfreien Stadium befindet. Die Uebereinstimmung der ophthalmoskopischen Veränderungen im Beginne und im allmäligen Fortschreiten, die Gleichheit des Ausganges in Erblindung und die Gemeinschaft des ätiologischen Momentes beweisen die nahe Verwandtschaft mit der Retinitis pigmentosa.« Ferner gehört hierher die Retinitis pigmentosa sine pigmento, von Leber »als pigmentfreie Phasen der Retinitis pigmentosa bezeichnet, als deren erstes Stadium der chronische Torpor retinae angesehen werden kann [2]).« Endlich ist hierher zu rechnen die angeborene Hemeralopie, in seltenen Fällen auftretend, ohne Gesichtsfeldeinschränkung und die erworbene Pigmentdegeneration, bei der es sich nach Leber [3]) »wahrscheinlich um einen ähnlichen, aber stehen gebliebenen Prozess handelt.«

In der vorophthalmoskopischen Zeit wurde diese Krankheit, wie überhaupt alle, deren Erblindungsursache im Innern des Auges verborgen lag, Amaurose genannt. Max Langenbeck war der erste, welcher im Jahr 1836 [4]) beiläufig eine krankhafte Pigmentirung der Retina erwähnte unter der Bezeichnung »Melanosis retinae«. 2 Jahre später veröffentlichte v. Ammon [5]) 2 Abbildungen der Retina (unter dem Namen

---

1) Archiv für Ophthalm. Bd. XV, 3.

2) A. f. O. XVII, 1. S. 314.

3) Gräfe-Sämisch, Bd. V.

4) De retina observationes anatomico-pathologicae. Göttingen.

5) Klin Darstellungen des menschlichen Auges. Berlin. Tab. XIV, Fig. 9 u. 10.

»getigerte Netzhaut«), in welcher Pigmentflecken auf der Faserschicht ausgebreitet waren, die sich von dem Centrum gegen die Peripherie hin deutlich vermehrten. Im Jahr 1853 besass schon E. Jäger ophthalmoskopische Abbildungen von dieser Affektion, welche Van Trigt um diese Zeit bei einem Patienten mit Cataracta polaris posterior entdeckt hatte.

1854 wurden die ersten Zeichnungen von Retinitis pigmentosa veröffentlicht durch Ruete [1]), ohne dass von demselben die Affektion bezeichnet worden wäre. Erst durch Donders erhielt die Krankheit ihren jetzigen Namen, als er 1857 die ersten pathologisch-anatomischen Studien darüber machte. Auch die seltenen Fälle der angeborenen Amaurose waren schon vor Erfindung des Augenspiegels bekannt; so sagt Himly [2]) »Erblichkeit der Amaurose kommt vor bald als angeborener Fehler, bald und häufiger tritt sie erst in einer gewissen Lebensperiode ein ähnlich der Taubheit.« Er citirt mehrere Beispiele von Weller, Demours und Lusardi und lässt die Amaurosis congenita auf einem Bildungsfehler beruhen, etwa auf einer zu dünnen, fast flüssigen Beschaffenheit der Netzhaut oder des Sehnerven.

Die wirkliche Erkenntniss des Leidens stammt erst aus der ophthalmoskopischen Zeit und zwar war es Albrecht v. Gräfe, welcher 1856 einen genauen ophthalmoskopischen Befund lieferte.

v. Gräfe war es auch schon, der den Einfluss der Heredität auf das Auftreten der Krankheit betonte, und er glaubte in diesem Moment unter anderem einen Faktor zu sehen, der gegen einen entzündlichen Prozess und für eine tief wurzelnde trophische Störung spreche. Gräfe ist auch das Zusammentreffen von Retinitis pigmentosa mit Taubstummheit und Idiotismus bekannt und es ist ihm wichtig zu wissen, ob bei solchen Patienten in der Ausbreitung des Nervus acusticus Pigmententartung zugegen ist.

Bei dem Dunkel, das über das Wesen der Krankheit ausgebreitet lag, war es begreiflich, dass die Aufmerksamkeit der Ophthalmologen sich besonders den pathologisch-anatomischen

1) Bildliche Darstellungen der Krankheiten des menschlichen Auges.
2) Himly, Krankheiten und Missbildungen etc. 1843. II. p. 411.

Befunden zuwendete; nachdem man zu einer einheitlichen Auffassung des anatomischen Bildes der Erkrankung gelangt war, gieng man auch an die genauere Erforschung der Aetiologie des Leidens.

Dass hereditäre Verhältnisse eine bedeutende Rolle dabei spielen, wurde schon frühe angenommen. Die, wenn auch seltene, direkte Uebertragung der Krankheit von den Eltern auf eines oder mehrere Kinder, die Uebertragung einzelner Symptome derselben, wie Hemeralopie, das häufige Befallensein mehrerer Glieder derselben Familie, endlich der Umstand, dass sich die Krankheit selbst durch eine Reihe von Generationen fortpflanzte, machte das Bestehen einer hereditären Anlage augenscheinlich. In der That hat die Literatur Fälle genug aufzuweisen, bei welchen der Vererbung eine Rolle als ätiologischem Momente zuzuweisen ist, zumal da der Begriff Vererbung nicht bloss die Uebertragung derselben Krankheitsform von den Eltern auf die Nachkommenschaft in sich schliesst, sondern ein Variieren der vererbten Anomalie oder Missbildung zulässt. Eine deutliche Illustration dafür, dass nicht die Krankheitsform selbst, sondern nur die Anlage dazu vererbt werden kann, bietet ein Fall von H. Schmidt [1]), in welchem der Vater an vielleicht angeborener Atrophie eines Sehnerven litt, das älteste Kind eine Bildungsanomalie beider Optici ohne Funktionsstörung hatte, die 2 jüngern Kinder aber an typischer Retinitis pigmentosa erkrankten. Die enge Verbindung letzterer mit Sehnervenleiden ist genügend bewiesen.

In ähnlicher Weise führt Donders [2]) einen Fall an, wo der Vater nur an Hemeralopie litt, ohne Pigmentirung der Retina, der Sohn bei den gleichen Symptomen schwarze Streifchen in der Retina zeigte. Mooren erwähnt verschiedene Fälle der Art [3]): eine Mutter mit Retinitis pigm. behaftet, stellte ihre beiden Kinder vor, bei denen Hemeralopie ohne Pigment in der Retina sich fand. Das früheste Vorkommen einer Andeutung von

1) Klin. Monatsbl. XII pag. 29.

2) Verhandlungen der vom 3.—6. September 1859 in Heidelberg versammelten Augenärzte. Berlin. 1860.

3) Mooren, Fünf Lustren ophthalmologischer Wirksamkeit. 1882.

Pigment sah Mooren [1]) in den Augen eines 3jährigen Knaben; 3 Jahre später hatte keine weitere Pigmentablagerung stattgefunden, aber die Hemeralopie hatte zugenommen. Die Eltern sind nicht blutsverwandt, aber eine Schwester der Mutter hat 5 Kinder, die sämmtlich an Retinitis pigmentosa oder congenitaler Hemeralopie leiden.

Diese Fälle beweisen, dass angeborene Nachtblindheit in der einen Generation der Entwickelung von Retinitis pigmentosa vorausgehen, in der andern ihr nachfolgen kann, dass die Störung bei dem einen Teil der Familie in Form der Hemeralopie, bei dem anderen in Form der Pigmentablagerung auftritt, ja dass bei einem und demselben Individuum das eine Auge in dieser, das andere in jener Weise erkranken kann.

Mooren sah ferner [2]) eine Familie, in der drei Brüder und der Oheim von dem Uebel befallen waren; seit jener Zeit sah er aus einem Seitenzweige derselben Familie nochmals 3 Brüder mit demselben Leiden behaftet. Beide Familienzweige konnten ihren Ursprung auf einen Urgrossvater zurückführen, der seine Cousine zur Frau hatte.

Inwieweit der Einfluss der Vererbung Schwankungen unterworfen ist, zeigt sich auch darin, dass höchst selten alle Kinder von der Krankheit oder dem einen oder anderen Symptome befallen sind. Manchmal findet sich eine gewisse Regelmässigkeit der Abwechselung zwischen gesunden und an angeborener Retinitis pigmentosa resp. Nachtblindheit leidenden Kindern. Es wurde dies schon von älteren Autoren erwähnt und finden sich darüber Beobachtungen von Richter und Stiévenart [3]). Leber fand in zwei Familien das 2. 4. und 6. Kind ergriffen; im zweiten Falle bestand aber trotz angeborener Amaurose kaum eine Veränderung im ophthalmoskopischen Befunde, die Gefässe waren nur wenig verengt. Angeborene Amaurose sämtlicher 9 Kinder wurde von Pauli [3]) mitgeteilt. In manchen dieser Fa-

1) l. c.
2) Ophthalmol. Mitteil. aus dem Jahre 1873.
3) cf. Gräfe-Sämisch. Bd V. p. 655.

milien kommt habituelle Kindersterblichkeit abwechselnd mit Pigmentdegeneration bei den Ueberlebenden vor.

In der Bonner Klinik [1]) wurden solche Fälle beobachtet, ebenso von Hutchinson [2]) und Maes [3]).

Pagenstecher [4]) bringt den Stammbaum einer Familie, in welcher Hemeralopie erblich ist; das Uebel betrifft mit Ueberspringen einer Generation nur die männlichen Glieder. Endlich sei noch das bekannte Beispiel dieser durch Generationen hindurch vererbten Anomalie erwähnt:

Cunier [5]) berichtet von einer Familie, in der seit dem Jahr 1637 angeborene Nachtblindheit heimisch ist und in der nicht weniger als 125 Familienglieder mit dieser Affektion erblich belastet gewesen sind.

Eine numerische Zusammenstellung der Fälle, in denen »Heredität« ätiologisch eine Rolle spielt, wird sich wohl kaum geben lassen, da die Autoren den Begriff »Heredität« bald in dem Sinn direkter Erblichkeit, bald in dem hereditärer Anlage (Befallensein mehrerer Geschwister) anwenden und nur selten ausdrücklich unterscheiden.

In der vorophthalmoskopischen Zeit war es Dumont [6]), welcher den Versuch machte, für die Vererbung der Blindheit von Eltern auf die Kinder numerische Anhaltspunkte zu gewinnen. Er glaubt unter 1168 Blinden 68 Mal den Beweis für die Heredität der Blindheit führen zu können, d. h. also in 5,8% der Blindheit überhaupt. Dabei fand er unter diesen 68 Fällen als Form der ererbten Blindheit 22 Mal die der »Amaurose«, also würden die unter diesem Namen zusammengefassten Krankheiten $^1/_3$ aller Fälle ausmachen.

Was speziell die Retinitis pigmentosa betrifft, so sah Le-

---

1) Derigs, Inauguraldissertation. 1882.

2) Cases of Ret. pigm. with remarks. Ophth. Hosp. Rep. VI, p. 30.

3) nach Leber l. c.

4) Ueber Erblichkeit der Hemeralopie. Centralblatt für praktische Augenheilkunde. 1878.

5) Histoire d'une heméralopie héréditaire. Annal. d'Ocul. I, 2. p. 31.

6) Recherches statistiques sur les causes et les effets de la cécité. Paris 1856. p. 83—86.

ber [1]) in 66 Fällen von Ret. pigm. 22 Mal (= 33,3%) andere Geschwister ergriffen.

Hutchinson [2]) sah von 23 Fällen in 10 (= 43%) mehr als 1 Familienglied befallen.

Nolden [3]) berichtet Heredität in 2 Fällen von sämmtlichen 33 Fällen.

Derigs [4]) fand unter 27 Fällen 9 Mal Geschwister betroffen, 4 Mal zugleich mit Blutsverwandtschaft der Eltern, 2 Mal waren entferntere Verwandte ergriffen.

Direkte Erblichkeit wurde höchst selten beobachtet: Leber fand sie unter 66 Fällen 1 Mal, Derigs unter 60 Fällen 2 Mal.

Wie oben erwähnt, hatte schon v. Gräfe auf den Zusammenhang zwischen Retinitis pigmentosa und Taubstummheit hingewiesen. Seither hatten sich diese Beobachtungen gehäuft.

Während man nun für Retinitis pigmentosa hereditäre Verhältnisse in vielen Fällen verantwortlich machen zu können glaubte, liess bei der Taubstummheit dieses ätiologische Moment im Stich. Trotz genauer Nachforschung nach diesem ätiologischen Faktor kam man schliesslich zu der Ueberzeugung, Taubstummheit sei überhaupt nicht erblich. Bei sorgfältiger Prüfung der anamnestischen Angaben konnte jedoch den Aerzten das häufige Zusammentreffen von Taubstummheit der Kinder mit Consanguinität der Eltern nicht entgehen, um so mehr da schon zu Anfang des Jahrhunderts von französischen Aerzten wie Foderé [5]) und Esquirol [6]) Blutsverwandtschaft der Eltern als die Ursache von Geisteskrankheiten der Nachkommenschaft beschuldigt worden war.

---

1) Gräfe-Sämisch Bd V.

2) On retin. pigm. and allied affections as illustrating the laws of heredity. Referirt in Centralbl. f. Augenheilk. 1881. p. 445).

3) Inaug.dissert. Bonn 1876.

4) Inaug.dissert. Bonn 1882.

5) Traité du goître et du cretinisme. Paris. A. d. Fr. Berlin 1796.

6) Des maladies mentales. 1838.

Das Verdienst nun zuerst in Deutschland für die Retinitis pigmentosa ein neues ätiologisches Moment hervorgehoben zu haben, gebührt Liebreich, der in einem 1862 gehaltenen Vortrage [1]) die Aufmerksamkeit der Ophthalmologen auf den schädlichen Einfluss der Verwandtenehen hinlenkte. Bei der Untersuchung der Taubstummenanstalten Berlins fand er mit Berücksichtigung der Seltenheit der Krankheit auffallend häufiges Zusammentreffen von Taubstummheit mit Retinitis pigmentosa und in einer Anzahl solcher Fälle Blutsverwandtschaft der Eltern. Nach Liebreich macht sich eine Beziehung beider Krankheiten noch insofern geltend, als die verschiedenen Glieder einer Familie, in der sich dieselben finden, entweder von beiden befallen oder von beiden verschont werden. Auch unter den Idioten fand er eine relativ grosse Zahl mit Retinitis pigmentosa behaftet und auch hier wieder Consanguinität der Eltern. Liebreich glaubt, dass die Eigentümlichkeit der Cretinen beim Sehen von Gesichtsfeldbeschränkung abhänge. Bei Retinitis pigmentosa soll sich Blutsverwandtschaft der Eltern in auffallend häufiger Weise finden, viel häufiger als bei Taubstummheit, Idiotismus, Wahnsinn u. s. w., nemlich in 1/3 der Fälle von Retinitis pigmentosa, die mit Taubstummheit oder Idiotismus combinirt vorkamen. Auffallend ist ihm die häufige Belastung der Juden mit dieser Krankheit. Die Häufigkeit der Verwandtenehen unter den Juden erklärt ihm jedoch den hohen Procentsatz von Retinitis pigmentosa und Taubstummheit unter den Angehörigen dieser Confession. Von 241 Taubstummen waren **14** (darunter 8 Juden) mit Retinitis pigmentosa behaftet, davon stammten

aus Verwandtenehen 5 (= 30, 7%),

Verwandtschaft der Eltern war ausgeschlossen bei **7**,

bei 2 war über diesen Punkt nichts zu erfahren.

Von **18** Hörenden mit Retinitis pigmentosa waren bei 8 (= 44,4%) die Eltern Geschwisterkinder,

bei 5 war Verwandtschaft nicht vorhanden,

in 5 Fällen darüber nichts bekannt.

---

1) Deutsche Klinik Nro. 6. 1861.

Von 50 Idioten waren 3 mit Retinitis pigmentosa behaftet, davon stammte 1 (= 33,3%) aus einer Verwandtenehe.

Von sämmtlichen 35 Fällen mit Retinitis pigmentosa (3 Idioten, 18 Hörenden, 14 Tauben) war bei 14 (= 40,0%) Verwandtschaft der Eltern nachzuweisen, bei 12 Verwandtschaft der Eltern ausgeschlossen, bei 9 darüber nichts zu erfahren.

Später fand Liebreich [1]) unter 100 Fällen von Retinitis pigmentosa 45 Kinder von blutsverwandten Eltern stammend; Liebreich nimmt demgemäss an, dass ungefähr 40% von an Retinitis pigmentosa leidenden Kindern blutsverwandte Eltern haben.

Trotz diesen scheinbar überzeugenden statistischen Thatsachen hat es nie an Stimmen gefehlt, welche nicht nur verhängnissvolle Folgen für das Sehorgan der Abkömmlinge aus Verwandtenehen läugneten, sondern überhaupt den Zusammenhang zwischen solchen Ehen und daraus entspringenden Nachteilen bestritten.

Zunächst waren es französische Forscher, so Voisin [2]), welche in consanguinen Ehen keine Nachteile mit Bezug auf Fruchtbarkeit und Gesundheit der Kinder finden. Voisin beruft sich auf den vortrefflichen Gesundheitszustand der Bewohner der Gemeinde Batz an der unteren Loire, welche schon seit langer Zeit untereinander heiraten. Ancellon stellte die Resultate der Statistik der Nachkommenschaft nicht blutsverwandter Ehen denen der blutsverwandten Ehen zu Ungunsten der ersteren gegenüber [3]). »Bourgeois und Seguin haben die Stammbäume ihrer eigenen Familien veröffentlicht und trotz häufiger Heiraten sehr naher Verwandter in denselben war es beiden Aerzten nicht möglich, irgend welches Beispiel von Taubstummheit, Hydrocephalus u. dgl. in den nahezu 200 Jahre bestehenden Familien nachzuweisen. Zu dem gleichen Resultate gelangte Child in England und Bally in Frankreich [4]).« In

1) Prager Vierteljahrsschrift. Jahrgang 1863. I. p. 11.

2) Contribution à l'histoire des mariages entre consanguins. 1866.

3) cf. Hartmann, Taubstummheit u. Taubstummenbildung. 1880. p. 63.

4) cf. Referat. Archiv f. Ohrenheilkunde. Bd XII. p. 182.

neuerer Zeit ist es sodann George H. Darwin, der Sohn des Naturforschers, welcher in einem Vortrage [1]) die Ansicht entwickelt, »dass wir nicht im Stande sind mit Zahlen den Beweis für die Schädlichkeit und Verwerflichkeit der blutsverwandten Ehen zu führen.« Auf Grund breiter statistischer Basis kommt er zu dem Resultate, dass, »was Irrsinn und Blödsinn anlangt, ein aus Ehen zwischen Blutsverwandten erwachsendes Unheil nicht nachgewiesen werden kann.« »Was die Taubstummen anlangt«, sagt er, »so ist das Verhältniss der Kinder aus Geschwisterkinderehen genau dasselbe (= 1,9%) wie das Verhältniss solcher Ehen für die grossen Städte (= 1,5%) und für das Land und daher gibt es durchaus keine Gewissheit für irgend welche nachteilige Wirkungen, die in Folge der Geschwisterkinderschaft der Eltern für die Nachkommen erwuchsen.«

Es ist hier nicht die Aufgabe ein Urteil abzugeben über die Zuverlässigkeit der Darwin'schen Untersuchungen, die von schwerwiegenden Bedenken keineswegs frei sind. Welche Glaubwürdigkeit man auch den statistischen Angaben G. H. Darwin's zumessen mag, soviel steht fest, dass er sich im Widerspruch befindet mit den meisten deutschen, französischen und englischen Forschern, die, auf eine bestimmte Krankheitsform sich beschränkend, ein numerisch geringeres statistisches Material zwar zur Verfügung hatten, aber eben dessbalb zu exakteren Resultaten gelangt sein dürften.

Vor Kurzem hat ferner Magnus [2]) auf die Ergebnisse der Arbeit Darwins hinweisend, selbständige Untersuchungen über die Frage der aus Verwandtenehen hervorgehenden Schädlichkeitsmomente gemacht. Ohne zu läugnen, dass speziell für die angeborene Blindheit Consanguinität den pathogenetischen Faktor bilden kann, wirft er die Frage auf, ob dieser Einfluss, welchen consanguine Ehen nachweisbar üben, nun auch ein typisch ausgeprägter und darum charakteristischer sei? Er weist auf die häufig gemachte Beobachtung hin, dass in einer Familie mehrere Mitglieder mit angeborenen Sehstörungen be-

1) Die Ehen zwischen Geschwisterkindern und ihre Folgen. Leipzig 1876.

2) l. c.

haftet sind, ohne dass irgend ein verlässlicher Grund, weder Blutsverwandtschaft der Eltern, noch Vererbung eines bei den Eltern dagewesenen analogen Fehlers, aufzufinden wäre. Indem er für solche Fälle die Rubrik »congenitale Belastung ohne Vererbung und Consanguinität« aufstellt, sucht er nach dem procentarischen Vorkommniss dieser »congenitalen Belastung ohne Vererbung und Consanguinität« und findet
nach eigener Berechnung in 14,1%,
nach Lebers [1]) Berechnung in 21,2%,
nach Derigs [2]) in 11,6% congenitale Belastung ohne Vererbung und Consanguinität. Indem er nun das procentarische Verhältniss der aus consanguinen Ehen hervorgehenden Schädlichkeiten (nach Leber 27,3%) vergleicht mit dem aus Ehen mit congenitaler Belastung ohne Vererbung und Consanguinität (nach Leber 21,2%) gelangt er zu dem Schluss, dass »consanguine und nichtconsanguine Ehen ihre Nachkommenschaft mit einem sowenig unterschiedenen Procentsatz von Sehstörungen belasten, dass man keine Berechtigung hat, für blutsverwandte Ehen besondere Nachteile abzuleiten.« Indem Magnus also zugibt, dass Schädlichkeiten sich für das Sehorgan aus consanguinen Ehen zwar ergeben können, dass aber das procentarische Vorkommniss derselben von dem für nichtconsanguine Ehen giltigen nicht so erheblich abweicht, um das fragliche Verhältniss zu einem typischen und charakteristischen stempeln zu dürfen, will er dieses Ergebniss nur auf das Auge beschränkt und ihm vor der Hand keine allgemeine Giltigkeit zuerkannt wissen. Um ein solches Resultat verallgemeinern zu dürfen, hält er es für nötig zu wissen, ob und in welchem Masstabe Ehen nichtverwandter Personen auch die andern Organe des Körpers mit Defecten belasten. Erst dann könnte ein Vergleich zwischen consanguinen und nichtconsanguinen Ehen gemacht werden.

Vor der später folgenden statistischen Zusammenstellung der mir zngänglichen Mitteilungen betreffend das Vorkommen

---

1) l. c.
2) Derigs, Inauguraldissertation 1882.

der Retinitis pigmentosa bei der Nachkommenschaft aus Verwandtenehen, dürfte es zweckmässig sein, in einem kurzen Nachweise der für andere Organe des Körpers aus Geschwisterkinderehen entstandenen Nachteile eine Analogie für die so typische Erkrankung des Sehorgans zu suchen.

Bekanntlich nehmen die Gesetzgebungen der Culturvölker des Altertums und der Neuzeit in verschiedener Weise Stellung gegenüber den Ehen Blutsverwandter. Während einige derselben diese Ehen verdammen, z. T. mit schweren Strafen bedrohen, gestatten andere dieselben sogar unter den nächsten Blutsverwandten. Schon häufig ist die Geschichte einzelner Herrscherfamilien des Altertums und der Neuzeit bei der Behandlung der Frage der Folgen der Ehen Blutsverwandter beigezogen worden. So hält es z. B. Ribot [1]) nicht für zu gewagt »den vorzeitigen Zerfall der Königsfamilien der Seleuciden und Lagiden als eine Wirkung solcher Blutsverwandtenehen anzusehen« und auch in neuerer Zeit fehlt es an derartigen Versuchen nicht. »Die Geschichte«, sagt P. Lucas, »bezeugt die üblen Folgen dieser Ehen beim Menschen. Die Familien des hohen Adels, gezwungen, sich unter einander fortzupflanzen, erloschen nach Niebuhr auf dieselbe Weise und zwar durchlaufen sie dabei häufig die Uebergänge zur Entartung, Geisteskrankheit, Schwach- und Blödsinn. Esquirol und Spurzheim führen wenigstens diesen Grund der häufigen Geistesstörungen und ihrer Vererbung in den grossen Familien Frankreichs und Englands an. Die Taubstummheit in den niedrigsten Familien scheint dieselbe Ursache zu haben« [1]).

In ähnlicher Weise führt Mooren [2]) zahlreiche Beispiele aus der neueren und neuesten Geschichte an, die die zunehmende Entartung von untereinander sich fortpflanzenden Fürstenfamilien illustriren sollen.

---

1) cf. Ribot, Die Erblichkeit. 1876. p. 318.
2) l. c.

Wenden wir uns von den Erfahrungen der Geschichte zu denen der medicinischen Wissenschaft, so scheint Foderé [1]) zu Anfang dieses Jahrhunderts unter den Ersten zu sein, welcher Blutsverwandtschaft der Eltern als Ursache der Geisteskrankheiten der Kinder beschuldigten. Esquirol verweist bei der Erörterung der causalen Verhältnisse der Geisteskrankheiten auf Foderé und kommt bei der Aetiologie von Epilepsie und angeborenem Blödsinn zu demselben Resultate.

Um bei den Geisteskrankheiten stehen zu bleiben, so stellte Mitschell [2]) in seiner über Schottland aufgenommenen Statistik, welche von G. H. Darwin als die gründlichste Forschung, die je angestellt wurde, bezeichnet wird, fest, dass von 711 Blödsinnigen 98 oder 13,8% Nachkommen von Blutsverwandten waren. Mitschell meint, dass dieses Verhältniss das Zehnfache der Ehen unter Blutsverwandten, welche ungefähr 1,3% betragen, ist. Von 260 Irrsinnigen waren 16% Kinder aus Verwandtenehen.

Bewis berichtet [3]), dass von 100 Idioten in den Asylen Amerikas 15 aus Ehen zwischen Blutsverwandten hervorgegangen waren, also ungefähr 13%.

Dr. Howe zeigte 1846 [4]), dass in Massachusetts c. 5% blödsinnige Kinder aus solchen Ehen abstammen. Ferner führt er [5]) die Geschichte von 17 Ehen unter Blutsverwandten mit 95 Kindern an, von denen 44 = 46,3% Idioten waren. Nach Dunglissons Statistik [6]) stammen 13% Idioten von Blutsverwandten.

In den vereinigten Staaten dürfte die Zahl der Geschwisterkinderehen 2% nicht übersteigen (Marche).

---

1) l. c.

2) Edinb. medic. Journal. III. p. 1872. 1862.

3) refer. in W. Cl. Marche, Inauguraldiss. Leipzig 1863. Ueber den Einfluss der Ehen zwischen Blutsverwandten auf die Nachkommenschaft.

4) s. bei G. H. Darwin, die Ehen etc.

5) cf. Marche, Inaug.diss. s. o.

6) Amer. med. chir. rev. IV, 1860.

Rösch [1]) erwähnt die Heiraten unter Blutsverwandten als Ursachen des Cretinismus.

Für die Taubstummheit ist von Meissner [2]) mit Bestimmtheit die Blutsverwandtschaft als causales Moment hervorgehoben, während es früher nur vermutungsweise ausgesprochen wurde. Er glaubt, dass die Taubstummheit gar nicht erblich sei, eine Ansicht, die durch die Untersuchungen Boudins [3]) und Brochards gestützt wurde. Neuerdings wurde jedoch durch ausgedehnte Forschungen die direkte Erblichkeit, wenn auch selten eintretend, konstatirt [4]).

Chasarin [5]) macht darauf ausmerksam, dass solche Heiraten eine Reihe von Generationen hindurch wiederholt psychische und physische Entartung zur Folge haben. Er fand **30,3** % Taubstumme von Verwandtenehen stammend.

Nach Liebreich [6]) ist Taubstummheit unter den Juden häufiger (1 : 368) als unter den Christen (1 : 1477). Auch Meissner fand unter 9 bildungsfähigen Tauben 6 Juden.

Boudin, der wohl die eingehendsten Untersuchungen über diesen Gegenstand gemacht haben dürfte, dem jedoch auch der Vorwurf der Oberflächlichkeit entgegengehalten wurde, fand unter den Taubstummen

in Lyon 25%
in Paris 28%
in Bordeaux 30%

} taubstumme Kinder blutsverwandter Eltern [7]).

Er nimmt dabei an, dass 2% von allen französischen Ehen zwischen Blutsverwandten stattfinden.

---

1) Untersuchungen über den Cretinismus in Württemberg. 1844.

2) Vierteljahrsschrift für gerichtliche Medicin. XV. 1. p. 123. 1859. »Die Ehen und Nachkommenschaft der Taubstummen vom medicinisch-polizeilichen Standpunkt aus.«

3) Annal. d'hyg. publiés Juillet 1862.

4) Hartmann, Taubstummheit und Taubstummenbildung. Stuttgart 1880.

5) Du mariage entre consanguins considéré comme cause de dégénérescence organique et particulièrement de surdimutité congénitale. Montpellier 1859.

6) l. c.

7) Annales d'Hygiène publique. Bd 18. p. 5—82.

Ferner teilt Boudin mit:

Auf 10,000 Einwohner kommen in Jowa Taubstumme

von der weissen Bevölkerung	2,3
von den sich ohne Unterschied vermischenden Negern	212,0
in Newhampton von den Weissen	6,3
von den Farbigen	166,0.

Perrin und Brochard [1]) fanden c. 25% Taubstumme aus solchen Ehen stammend.

Brochard [2]) fügt seinem Bericht hinzu: »In einer Familie mit 8 Kindern waren 4 taubstumme und zwar hatte allemal die Geburt eines taubstummen Kindes mit der eines mit Gehör und Sprache begabten abgewechselt. (Also auch hier eine Analogie mit der Retinitis pigmentosa.) Die Eltern waren Geschwisterkinder. — In der Voraussetzung, dass 2% von allen französischen Ehen zwischen Blutsverwandten stattfinden, ist somit die Zahl der aus blutsverwandten Ehen in Frankreich entspringenden Taubstummen 12 bis 15 Mal grösser als sie nach dem Verhältniss der blutsverwandten Ehen zu den gekreuzten sein sollte.

Mitschell, welcher auch an englischen Taubstummenanstalten untersuchte, findet [3]), dass unter 17 Fällen angeborener Stummheit einer (= 5,8%) von blutsverwandter Ehe stammt. Ebenso findet Dr. Peet, dass in Irland von 16 Taubstummen 1 von Geschwisterkindern abstammt.

Im Anschluss daran sagt G. H. Darwin: »Man wird bemerken, dass meine Untersuchung, soweit sie überhaupt Wert hat, dazu beiträgt, Dr. Mitschell's Resultate zu entkräften. Aber vielleicht ist an der scheinbaren Entkräftung die Thatsache schuld, dass die grosse Mehrzahl der Engländer unter Verhältnissen lebt, die im Ganzen sehr günstig sind.«

Hartmann [4]) erklärt die Aufnahmen der französischen Autoren Perrin, Boudin für nicht übereinstimmend mit dem

1) nach Hartmann und Marche s. o.
2) Gaz. méd. de Paris. 1862.
3) cf. Darwin p. 39.
4) l. c.

durch ausgedehnte Statistik festgestellten Verhältnisse. Jedenfalls aber, sagt er, ergibt sich ein weit höherer Procentsatz von aus Verwandtschaftsehen hervorgegangenen Taubstummen, als der Zahl dieser Ehen entsprechen würde und müssen wir desshalb diese Ehen als ein ursächliches Moment für das Zustandekommen der angeborenen Taubheit beschuldigen.

Als eine weitere aus Verwandtenehen hervorgehende Anomalie dürfte der Albinismus aufzuführen sein.

Bewis (s. o.) zählt unter der Nachkommenschaft aus 17 Ehen zwischen Geschwisterkindern 5 Albinos.

Boudin [1]) bringt einen Fall einer Geschwisterkinderehe, deren 3 erste Kinder Albinos waren, nur das vierte war normal.

Wenn die Litteratur nicht allzureich an Fällen ist zur Entscheidung dieser Frage, so lassen sich hier vielleicht die Erfahrungen der Tierzüchter verwerten, welche constatiren, dass durch Paarung blutsverwandter Tiere Albinismus sich hervorrufen lässt. Ueberhaupt dürften die Beobachtungen der Tierzüchter auf die ganze Frage einiges Licht werfen. »Bei den Tieren«, sagt Charles Darwin [2]), »giebt man allgemein zu, dass die Folgen von Begattungen zwischen Nahverwandten, wenn sie lange Zeit hindurch fortgesetzt werden, eine Einbusse an Kraft, Grösse und Fruchtbarkeit nach sich ziehen.« Bei den Vögeln findet Darwin eine beträchtliche Zahl von Beispielen, durch welche die Vermischung Blutsverwandter als verderblich erkannt wird. In Betreff des Menschen [3]) lehnt er jede Erörterung der Frage ab, »weil sie von Vorurteilen umgeben ist; aber er scheint den Ehen Blutsverwandter abgeneigt zu sein.«

Endlich werden noch überzählige Bildungen und Missbildungen auf Rechnung der Blutverwandtschaft gesetzt.

Deway [4]) beobachtete in 121 Fällen von Verwandtschaft 17 Mal Polydactylie, davon 13 Mal an beiden Händen 6 Finger,

1) cf. Marche. In.diss.

2) Das Variiren der Thiere und Pflanzen im Zustand der Domestikation. 1873.

3) cf. Ribot.

4) Traité special de l'hygiène des familles. cf. Marche, In.diss.

Pes equinus unter 82 Fällen 5 mal, 1 Fall von Spina bifida, 2 Fälle von Hasenscharte.

Die Farbenblindheit, die selten im Verein mit Retinitis pigmentosa auftritt, wollte man früher auch von Blutsverwandtschaft abhängig machen. So sagt J. R. Wolfe: »Es ist sehr wahrscheinlich, dass Verwandtenheiraten wie zu Retinitis pigmentosa, zu Farbenblindheit beitragen und darum haben die Quäcker so viele Farbenblinde aufzuweisen [1].« Geissler [2]) sagt jedoch: »Die Abstammung aus Ehen unter Verwandten tritt bei der Farbenblindheit in keiner irgendwie auffälligen Häufigkeit hervor, so dass solche Ehen wohl kaum Einfluss auf die Disposition haben können. Fontany hat bei seinen 217 Farbenblinden zwar 34mal Erblichkeit, aber niemals Abstammung aus consanguinen Ehen ermitteln können.»

Schnitz [3]) fand unter 95 Fällen von Farbenblindheit in keinem Verwandtschaft der Eltern.

Wenn die eben gegebene Zusammenstellung zeigt, in welcher Weise Consanguinitätsehen die Nachkommenschaft mit Geisteskrankheiten, Taubstummheit und überzähligen Bildungen belasten, so möge im Folgenden noch die nahe Beziehung der Retinitis pigmentosa zu den angeführten Krankheiten Erwähnung finden.

Retinitis pigmentosa ist ziemlich häufig mit Taubstummheit oder Schwerhörigkeit complicirt. Liebreich fand [4]) von 241 Taubstummen 14 mit Retinitis pigmensosa behaftet = 5,8 %.

Hocquard [5]) fand unter 15 Fällen von Retinitis pigmentosa fünfmal Complication mit Taubstummheit = 33 %, ferner unter 200 Taubstummen 5 mit Retinitis pigmentosa behaftet = 2,5%.

---

1) On dieseases and injuries of the eye by J. R. Wolfe, Lond. 1882.

2) Die Farbenblindheit, ihre Prüfungsmethoden und ihre praktische Bedeutung. Leipzig 1882.

3) Centralblatt f. Augenh. 1880. p. 275.

4) Deutsche Klinik 1861.

5) De la rétinite pigm. Etude clinique etc. Paris 1875.

Leber [1]) gibt an, dass 20 % von Retinitis pigmentosa mit Taubheit oder Schwerhörigkeit complicirt sind.

Badal [2]) untersuchte 200 weibliche Taubstumme und fand in 7 Fällen Retinitis pigmentosa = 3,5 %.

Derigs [3]) hatte unter 60 Fällen von Retinitis pigmentosa 4 Mal Taubstummheit aufzuführen = 6,6 %.

Schäfer [4]) bestätigt den Zusammenhang der Retinitis pigmentosa mit angeborener Taubheit oder Schwerhörigkeit, indem unter 95 Fällen von Retinitis pigmentosa 5 mit Taubheit behaftet beobachtet wurden = 5,2 %.

In der Tübinger Klinik wurde bei 41 Fällen 8 mal (= 19,5 %) Schwerhörigkeit beobachtet, Taubstummheit in der Familie des Patienten 1 mal.

Hier finde auch eine Notiz von Jäger und Wecker [5]) Platz. »Wir glauben, dass jede Retinitis typischer Form angeboren ist, aber die Varietäten, welche einen langsamen Verlauf nehmen, zeigen sich nicht selten mit Entwicklungsstörungen, Bildungshemmungen und Defekten der Intelligenz complicirt.

Den Idiotismus betreffend, so berichtet Liebreich von 50 Idioten, von denen 3 (6 %) mit Retinitis pigmentosa behaftet waren.

Höring [6]) untersuchte 31 schwachsinnige Kinder in Stetten, davon hatten 4 (= 12,18 %) Retinitis pigmentosa. Er fügt bei: schon dieses spricht dafür, dass Retinitis pigmentosa sich gern mit irgendwelcher Verkümmerung, namentlich in der Entwickelung des Gehirns combinirt.

Es reiht sich hier auch das Vorkommen der Retinitis pigmentosa bei Microcephalie an [7]), wozu vielleicht auch von

---

1) l. c.

2) Annales des maladies de l'oreille etc. Nro 4. 1881.

3) l. c.

4) Die Augen der Zöglinge der Taubstummenanstalt in Gerlachsheim. Centralbl. f. Augenheilkunde. 1884. März.

5) Traité des maladies du fond de l'oeil etc. 1870.

6) Klin. Monatsbl. 1865 p. 236.

7) Bayer, Ueber Retinitis pigmentosa, Bonn 1872.

Hutchinson [1]) beobachtete Fälle von angeborener Amaurose mit atrophischen Herden im Pigmentepithel bei Microcephalie zu rechnen sind. Auch in der Tübinger Klinik wurde ein Fall von Microcephalie beobachtet.

Wecker [2]) fand angeborene Schwachsinnigkeit besonders bei den Fällen mit frühzeitiger oder hochgradiger Abnahme der Sehschärfe. Auch nach Leber's Erfahrungen sind bei typischer Retinitis pigmentosa häufig die geistigen Fähigkeiten nicht gut entwickelt.

Defekte der intellektuellen Fähigkeiten konnten bei den Fällen der Tübinger Klinik zwölfmal constatirt werden.

Endlich ist Pigmentdegeneration der Netzhaut auch in Verbindung mit infantiler Lähmung [1]) oder mit Verkümmerung der Extremitäten, vielleicht durch dieselbe Ursache erzeugt, beobachtet [3]). Weiter ist zu erwähnen die Complikation mit angeborener Missbildung der Extremitäten, namentlich mit überzähligen Fingern und Zehen, die wohl auch auf eine Störung im Centralnervensystem zurückzuführen ist und auch vielfach mit angeborener Schwäche der geistigen Fähigkeiten combinirt ist [4]).

Ueberzählige Finger und Zehen fanden sich in der Tübinger Klinik in 2 Fällen.

Nachdem im Vorstehenden die aus Verwandtenehen für die Nachkommenschaft hervorgehenden Schädlichkeiten überhaupt und sodann die nahe Beziehung der Retinitis pigmentosa zu denselben besprochen wurden, sollen im folgenden die in der mir zugänglichen Literatur verzeichneten Fälle von Retinitis pigmentosa, sofern sie von den Autoren auf das ätiologische Moment der Blutsverwandtschaft hin geprüft wurden, zusammengestellt werden.

---

1) Hutchinson, Notes of misc. cases. Ophth. Hosp. Rep. V. 1866.

2) Traité des maladies des yeux. 1868.

3) Mauthner, Lehrbuch der Ophthalmoskopie. Wien 1866 p. 386.

4) Höring, klinische Monatsblätter. 1864. p. 233 und Stör, Ibid. 1865. p. 23.

Aus der älteren Literatur dürfte vielleicht Dumont [1]) heranzuziehen sein, welcher unter 1168 Blinden des »Hospice des Quinze-Vingts« 12 Mal (= 1 %) die Erblindung in Folge Blutsverwandtschaft der Eltern annimmt.

Berücksichtigt man aber, dass, wie oben (cf. p. 218) erwähnt, unter den 1168 Fällen 68 Fälle in Form der ererbten Blindheit und unter diesen wieder 22 in Form der Amaurose sich fanden, so dürfte die Procentzahl der durch blutsverwandte Ehen erzeugten Erblindung beträchtlich steigen (c. 18 % ?).

Bestimmte Angaben über das Vorkommen der Retinitis pigmentosa bei Nachkommen blutsverwandter Eltern machen folgende Autoren:

1) Liebreich (l. c.) nimmt 40,0 % an.

2) Mooren [2]) untersuchte 34 Fälle, davon stammten 9 von Ehen Blutsverwandter = 26,4 %.

3) Höring (l. c.) fand in der Anstalt für schwachsinnige Kinder in Stetten unter 31 Kindern 4 mit Retinitis pigmentosa, davon eines aus Ehen Blutsverwandter = 25,0 %.

4) Wecker und Jäger (l. c.) nehmen in $\frac{1}{3}$ der Fälle Blutsverwandtschaft der Eltern an = 33,3 %.

5) Hocquard (l. c.) fand unter 15 Fällen von Retinitis pigmentosa 4 aus Ehen Blutsverwandter = 26,6 %.

6) Nolden (l. c.) unter 33 Fällen 8 aus Ehen Blutsverwandter = 24,2 %.

7) Liebreich soll in den Taubstummenanstalten von Paris unter 7 Fällen von Retinitis pigmentosa 3 aus Ehen Blutsverwandter gefunden haben [3]).

8) Hocquard [4]) soll unter 200 Taubstummen 5 mit Retinitis pigmentosa, darunter 3 aus Verwandtenehen stammende gefunden haben = 60,0 %.

9) Leber (l. c.) berichtet über 66 Fälle, davon 18 aus Ehen Blutsverwandter = 27,3 %.

---

1) l. c.

2) Ueber Retinitis pigmentosa. Klin. Monatsblätter. 1863. p. 93.

3) Annales d'Oculistique. T. 77. S. 144.

4) Ibidem.

10) Bader [1]) hat unter 60 Fällen 16 aus Ehen Blutsverwandter = 26,6 %.

11) Webster [2]) hat unter 22 Fällen in 3 Blutsverwandtschaft der Eltern gefunden = 13,6 %.

12) Hirschberg [3]) glaubt, dass in c. 25 % Blutsverwandtschaft nachzuweisen sei.

13) Hutchinson [4]) hat unter 23 Fällen 8 Mal Consanguinität der Eltern beobachtet = 34,7 %.

14) Badal [4]) fand unter den Taubstummen Bordeaux's 7 mit Retinitis pigmentosa behaftet. Davon stammten 3 aus Verwandtenehen = 42,8 %.

15) Derigs [4]) unter 27 Fällen in 7 Consanguinität der Eltern = 25,9 %.

16) Mooren [4]) glaubt neuerdings, dass in 1/3 der Fälle Verwandtschaft der Eltern bestehe = 33,3 %.

17) In der Tübinger Klinik war unter 41 Fällen in 14 Blutsverwandtschaft der Eltern nachweisbar.

Zu anderen Resultaten kamen:

Pagenstecher [5]), der Retinitis pigmentosa 9 Mal beobachtete. In keinem Falle fand sich Abstammung von blutsverwandten Eltern.

Macnamara [6]) führt die Thatsache an, dass er Retinitis pigmentosa ungemein häufig bei den Hindus vorfindet, während ihre Religion das Heiraten unter Verwandten strengstens verbietet. Er glaubt, dass Retinitis pigmentosa öfters von hereditärer Lues abhängt.

Noch wäre eine Arbeit zu erwähnen, die im Jahr 1859 durch das Comité nordamerikanischer Aerzte veröffentlicht wurde [7]) und über 803 Ehen berichtet, die zwischen Blutsverwandten verschiedenster Verwandtschaftsgrade geschlossen wur-

1) Guy's Hosp. Rep. 1877.
2) Jahresbericht für Ophthalmologie für 1878. p. 338.
3) Berl. klin. Wochenschr. 1879. Nr. 47.
4) l. c.
5) Klinische Beobachtungen. 1862.
6) A Manual of the diseases of the eye. 1868.
7) Annales d'hygiène. 1862.

den. Da indess die Giltigkeit jener amerikanischen Statistik stark in Zweifel gezogen wird (cf. Magnus p. 148), dürfte sie eher übergangen werden.

Mit Uebergehung der Angaben Dumont's findet sich bei Berechnung des durchschnittlichen Procentsatzes sämmtlicher 17 statistischen Zusammenstellungen die Zahl 31,8 %, ein Ergebniss, das den Resultaten der Tübinger Klinik (34,1) sehr nahe kommt. Die meisten Ophthalmologen geben 25—30 % an, nur wenige (Webster mit 13,6 % und Hocquard mit 60 %) differiren bedeutend in ihren, vielleicht weniger zuverlässigen, Angaben.

Von verschiedenen Autoren, sowohl Verteidigern als Gegnern der Ehen Blutsverwandter wird angenommen, dass unter günstigen socialen Verhältnissen ein nachteiliger Einfluss nicht zu Tage trete. So sagt G. Darwin l. c. p. 40 »Mitschell kam zu dem Schlusse, dass unter günstigen Lebensbedingungen die sichtbaren üblen Wirkungen häufig fast Null wären, während, wenn die Kinder schlecht ernährt, schlecht wohnten und schlecht bekleidet wurden, das Uebel sehr hervortretend werden könnte. Dies befindet sich in auffallender Uebereinstimmung mit einigen nicht veröffentlichten Experimenten meines Vaters, Charles Darwin, über die Inzucht der Pflanzen; denn er hat gefunden, dass innerhalb der Art gezüchtete Pflanzen, wenn ihnen Raum genug und guter Boden gewährt wird, wenig oder keine Entartung zeigen, während sie, zum Kampf um's Dasein mit andern Pflanzen gezwungen, häufig zu Grunde gehen oder im Wachsthum zurückbleiben.«

Aehnlich sagt E. Reich [1]): »Bei gesunder aktiver Bevölkerung unschädlich, trägt das Heiraten im Kreise naher Verwandtschaft bei passiver, entnervter Bevölkerung in hervorragendem Maasse dazu bei, degenerirte Zustände einzelner Gehirnorgane durch Erbschaft zu erhalten, zu verbreiten und zu steigern.«

Solchen Ansichten tritt Mooren (l. c.) in neuester Zeit entschieden gegenüber, nachdem er genaue Forschungen über

1) Pathologie der Bevölkerung Berlin 1879.

die geographische Verbreitung der Retinitis pigmentosa angestellt hat. Er sucht an der Hand seiner Ergebnisse die Behauptung zu entkräften, dass nur bei heruntergekommenen Bevölkerungen die degenerativen Störungen bei Verwandtenheiraten zur Geltung kommen und dass ein bestimmter Volksstamm eine grössere Disposition darbiete. Er kommt dann zu dem interessanten Ergebnisse, dass da ein niedrigerer Procentsatz von Erkrankungen an Retinitis pigmentosa anzutreffen ist, wo die Summe der Ehehindernisse eine grössere ist, wo das kanonische Recht zur Anwendung kommt. Er glaubt darum den pathologischen Faktor in der Ehegesetzgebung suchen zu müssen.

Damit übereinstimmend berechneten H. Cohn und Bergmann[1]) die Einwirkung der Blutsverwandtschaft bei Taubstummen in Gegenden ohne kanonische Beschränkung (Regierungsbezirk Breslau) mit 15,8 %, in Gegenden mit kanonischer Beschränkung (Regierungsbezirk Köln) mit 2,16 %.

»Eine jede Statistik muss darum, sagt Mooren, mit Rücksicht auf die in dem betreffenden Bezirk giltige Ehegesetzgebung geführt werden.«

Mooren führt weiter aus, der Schädlichkeitsfaktor der Blutsverwandtschaft mache sich um so mehr geltend, je mehr sesshaft eine Bevölkerung ist; es stimmt dies überein mit den von G. Darwin gefundenen Resultaten, dass nemlich die Zahl der Geschwisterkinderehen in der mehr sesshaften Bevölkerung ländlicher Bezirke Englands eine grössere (= 2¼ %) ist, als die in der fluktuirenden Bevölkerung der Städte (= 1,5 %). Die ungeheure Fluktuation der Bevölkerung in Nordamerika und Australien lässt (nach Mooren) den Schädlichkeitsfaktor der Blutsverwandtschaft fast gar nicht zur Geltung kommen.

Noch sei aus der neuesten Zeit eine Stimme erwähnt, welche in nachdrücklicher Weise die gesetzliche Unterdrückung der Verwandtenehen anstrebt.

---

1) Ueber die Ursachen der Taubstummheit mit Berücksichtigung der Ehen unter Verwandten.

Steffan [1]) sagt: »Es ist ein unleugbares Naturgesetz, dass in der Nachkommenschaft solcher Ehen ein ganz unverhältnissmässig, ja erschreckend hoher Procentsatz körperlich und geistig elender Individuen sich befindet. Vier Fünftel der Ehen unter Blutsverwandten bringen der Nachkommenschaft Nachteil; dieser zeigt sich dann in Form von Blindheit oder Taubstummheit oder Lähmungen oder Stumpf- und Blödsinn. An den Augen sind angeborene Sehnervenatrophie und die sogenannte getigerte Netzhaut hervorzuheben. Der § 33 des deutschen Reichsgesetzbuches verbietet die Ehe zwischen Verwandten in auf- und absteigender Linie, dagegen giebt er die Ehe vollkommen frei zwischen Geschwisterkindern jeden Grades, zwischen Oheim und Tante einerseits, mit Nichte und Neffe andrerseits. Diese Freigabe der Ehebefugniss zwischen nahen Verwandten ist ein Unglück für den Staat.«

Ausser den bis jetzt aufgeführten, in der Aetiologie der Retinitis pigmentosa eine so wesentliche Rolle spielenden Faktoren, — der Heredität und der Consanguinität — werden von den Autoren noch einige andere Momente genannt, die aber von weit untergeordneterer Bedeutung sind. Vor Allem ist es die Syphilis, die von einzelnen Ophthalmologen als die häufigste Ursache der Retinitis pigmentosa beschuldigt wird, von andern ganz gestrichen wird in der Reihe der ätiologischen Momente der typischen Pigmententartung. Galezowski [2]) glaubt jede Retinitis pigmentosa auf syphilitischen Ursprung entweder bei den Eltern, oder den Patienten selbst, zurückführen zu können.

Quaglino [3]) erklärt für die häufigste und meist beglaubigte Ursache der Retinitis pigmentosa die Syphilis.

Leber [4]) macht über die Häufigkeit des syphilitischen Ur-

---

1) Was können wir, der Einzelne, die Gemeinde und der Staat, dazu beitragen, dem Uebel der Blindheit zu steuern? Vortrag, gehalten in Frankfurt a. M. 1882.

2) Congrès d'Ophthalmologie 1867.

3) Intorno all a retinite pigmentosa. Annali di Ottalm. XII. 5. S. 372. 1883.

4) A. f. O. XVII. 1.

sprunges keine Angaben. Nicht complicirte, vollständig typische Retinitis pigmentosa syphilitischen Ursprungs erinnert er sich nicht gesehen zu haben.

Später sagt er [1]): »In keinem Fall, wo ich Syphilis mit Wahrscheinlichkeit als Ursache nachweisen konnte, waren alle Symptome der typischen Pigmentdegeneration vorhanden, namentlich war das Auftreten und der Verlauf häufig abweichend etc.«

In ähnlicher Weise führt Hutchinson [2]) aus: »dass Syphilis die Ursache der Retinitis pigmentosa werden könne, welche sich aber doch von der gewöhnlichen Retinitis pigmentosa unterscheide, nämlich durch die schnellere Entwickelung des Prozesses und die frühzeitiger eintretende Erblindung, durch den Mangel des symmetrischen Ergriffenseins beider Augen, durch die häufig runde Form der Pigmentflecke und ihre unregelmässige Anordnung, durch gleichzeitiges Ergriffensein der Chorioidea. Hutchinson glaubt, dass die Veränderungen der Chorioidea, die bei typischer Retinitis pigmentosa nicht vorhanden oder unbedeutend und sekundär entstanden sind, — bei syphilitischer Retinitis pigmentosa die primären Erscheinungen sind und im Vordergrund der Erkrankung stehen.

Baumeister [3]) hält bei einseitiger Retinitis pigmentosa den Verdacht auf Lues für gerechtfertigt.

Inwieweit akute, fieberhafte Infektionskrankheiten zur Entstehung der Krankheit beitragen, mag dahingestellt sein.

Leber lässt die Frage offen, ob Typhus, Meningitis, Erysipel, Scharlach u. s. w. die Krankheit verursachen können.

Mauthner [4]) führt den Fall eines Soldaten an, der unter der glühenden Sonne Mexikos 2 Jahre zugebracht hatte und früher vollständig gesund war, an Retinitis pigmentosa erkrankte und von ihm beobachtet wurde. Derselbe gab an,

1) Graefe-Sämisch V.
2) Jahresbericht f. Ophthalm. 1871 S. 298.
3) Jahresbericht f. Ophthalm. 1873.
4) Lehrbuch der Ophthalmoskopie. p. 387.

dass auch andere Soldaten an Hemeralopie erkrankten und auch bei Tage schlechter gesehen haben.

Quaglino (l. c.) nennt neben verschiedenen Ursachen, wie Epilepsie, Rheumatismus und Ueberanstrengung der Augen bei Petroleumbeleuchtung auch Pellagra auf Grund einer Beobachtung von Rampoldi [1]). Dieser sah 4 Brüder mit Retinitis pigmentosa behaftet, die Eltern waren blutsverwandt. Bei einem der Brüder wurde Pellagra konstatirt und nach dessen Aussage hatten die 3 andern Brüder dieselbe Krankheit und die Mutter war an derselben gestorben.

Derigs (l. c.) führt neben Consanguinität der Eltern als Ursache auf in 3 Fällen schwere, fieberhafte Erkrankungen und einmal Sonnenstich.

In der hiesigen Klinik trat nach Angabe der Patienten das Leiden 7mal im Anschluss an akute, fieberhafte Krankheiten auf.

Das Augenleiden soll über die ganze Erde verbreitet sein. Die Juden sind häufiger ergriffen. In der Türkei und in Ostindien ist die Krankheit ziemlich verbreitet.

Die Männer zeigen entschieden eine grössere Disposition zu der Erkrankung als die Weiber, sofern $^3/_4$ aller Fälle bei Männern vorkommen (Leber). Die relative Immunität des weiblichen Geschlechtes zeigt sich auch darin, dass in Familien, wo das Leiden heimisch ist, die weiblichen Glieder häufig verschont oder in kleinerer Zahl ergriffen werden.

Unter 54 Fällen von Retinitis pigmentosa fand Leber 47 Männer und 7 Weiber und mit Einschluss der nach der Anamnese sonst noch ergriffenen Glieder unter 70 Fällen 56 Männer und 14 Weiber, so dass also 80 % Männer und 20 % Weiber befallen wurden.

Derigs erwähnt 27 Fälle, von denen 19 (= 70 %) Männer und 8 (= 30 %) Weiber betrafen.

In der Tübinger Klinik waren unter 41 Fällen 28 Männer und 13 Weiber (= 68,3 % Männer und 31,7 % Weiber).

Nach einer grösseren Zusammenstellung (152 Fälle) waren

1) Retinite pigmentosa in 4 fratelli pellagrosi. Annali di Ottalm. XII. 5. S. 268.

73 % der Befallenen männlichen, 27 % weiblichen Geschlechtes (Leber).

Als durchschnittlicher Procentsatz ergibt sich: 72,8 % Männer und 27,2 % Weiber werden von der Retinitis pigmentosa ergriffen.

Die Resultate der Zusammenstellung betreffend die Aetiologie der in der Tübinger Klinik beobachteten Fälle von Retinitis pigmentosa seien im Folgenden angeschlossen.

Mit Rücksicht auf die bekannte Erfahrung, dass die anamnestischen Daten auch intelligenter Patienten über selbst relativ einfache Verhältnisse in vielen Fällen recht unzuverlässig sind, wurden, um wirklich genaue Mitteilungen über die etwaige Blutsverwandtschaft der Eltern der an Retinitis pigmentosa erkrankten Personen machen zu können, die Nachforschungen über diesen Punkt in der Art angestellt, dass an sämmtliche Pfarrämter der Gemeinden, aus denen die Patienten stammten, die briefliche Bitte gerichtet wurde, auf Grund der in den Kirchenbüchern enthaltenen Familienregister, womöglich mit Beifügung eines Stammbaumes die Frage zu beantworten, ob die Eltern der Patienten blutsverwandt waren oder nicht? Indem so etwaige Blutsverwandtschaft urkundlich beglaubigt wurde, war man der Aufgabe enthoben, sich auf die mehr oder weniger zuverlässigen Angaben der Patienten oder ihrer Angehörigen verlassen zu müssen. Sämmtliche Anfragen sind von den betreffenden Behörden in dankenswerthester Weise nach Wunsch beantwortet worden. Die diesbezüglichen Notizen hat mir Herr Prof. Dr. Schleich, der sie gesammelt hat, überlassen.

In folgender tabellarischer Zusammenstellung finden sich Geschlecht, Alter, Angaben über die erste Zeit des Auftretens, eine kurze Bemerkung über das Resultat der Funktionsprüfung, und den objektiven Befund, soweit sich auffallende Complikationen ergaben, verzeichnet. Ferner sind Angaben über die intellectuellen Fähigkeiten, das Gehör, etwaige anderweitige Defekte und Missbildungen gemacht. Die Verwandtschaftsverhältnisse der Eltern, Daten über etwaiges Vorkommen des Leidens bei den Eltern, Geschwistern, Verwandten und Kin-

dern und über auffallende Defekte derselben finden sich in den letzten Rubriken der Tabelle verzeichnet.

(Siehe inliegende Tabelle.)

Fassen wir in aller Kürze die Ergebnisse dieser Zusammenstellung für die Aetiologie der Retinitis pigmentosa zusammen, so haben wir für die Mehrzahl der Fälle keinerlei Anhaltspunkte für die Bestimmung derselben.

In einer nicht näher zu bestimmenden Anzahl von Fällen ist Heredität die wahrscheinliche Ursache. In der Tübinger Klinik kam kein Fall von direkter Vererbung zur Beobachtung, wenn man von den Angaben eines an Retinitis pigmentosa leidenden Vaters (cf. Tab. Fall 26) absehen will, dass ein Kind desselben ebenfalls mit »Nachtschatten« behaftet sei; letzteres konnte übrigens nicht untersucht werden, wesshalb es auch nicht als besonderer Fall aufgeführt ist. Es muss hier hervorgehoben werden, dass selbstverständlich an Retinitis pigmentosa leidende Personen wegen der durch das Leiden bedingter Hindernisse viel seltener in die Lage kommen, sich zu heiraten, demgemäss Fälle direkter Vererbung selten sein werden.

Hereditäre Anlage ist in allen Fällen anzunehmen, wo mehrere Geschwister oder in einer grösseren Familie mehrere Verwandte von dem Leiden betroffen sind. Es ist hier absichtlich eine bestimmte Zahlenangabe aus unserem Materiale unterlassen, da die diesbezüglichen Daten als nicht absolut zuverlässig anzusehen sind, weil sie meist von den Patienten oder ihren Angehörigen, in nur seltenen Fällen auf eigener Beobachtung oder zuverlässiger Mitteilung beruhen, und bei derartigen Zahlenangaben, die nicht auf zuverlässigen Daten beruhen, sich sehr häufig grosse Fehler einschleichen. In einigen dieser Fälle von Heredität war zugleich Blutsverwandtschaft der Eltern vorhanden.

Während aus den oben angeführten Arbeiten eine Zusammenstellung sämmtlicher Fälle mit Angabe der diesbezüglichen Verhältnisse bei 31,8 % derselben Blutsverwandtschaft der Eltern ergab, lässt sich bei den von mir zusammengestellten 41 Fällen mit zuverlässigen Angaben über diesen Punkt (Fall 42 ist nicht berücksichtigt), constatiren, dass in 14 Fällen Bluts-

verwandtschaft der Eltern vorhanden war, und zwar
bei 5 Blutsverwandtschaft der Eltern im 2ten Grade gleicher Linie,
» 3 » » » » 3ten » ungleicher Linie,
» 6 » » » » 3ten » gleicher Linie
(nach kanonischem Rechte), bei entfernterer Verwandtschaft der Eltern ist kein Fall beobachtet.

Wenn die Annahme berechtigt ist, dass mit Abnahme des Verwandtschaftsgrades zunächst die Häufigkeit der Ehen Blutsverwandter, sodann aber auch die Fruchtbarkeit dieser Ehen zunimmt, so ist hervorzuheben, dass unter unsern Fällen von Retinitis pigmentosa bei Nachkommen blutsverwandter Ehen unverhältnissmässig viel mehr aus Ehen im zweiten Grade Blutsverwandter gegenüber solchen entfernterer Verwandten abstammen, dass ferner bei weiter entfernter Verwandtschaft der nachteilige Einfluss dieser Ehen abgeschwächt oder ganz aufgehoben scheint.

Mit der oben erhaltenen Durchschnittszahl von 31,8 % stimmt unser Durchschnittsresultat (14 : 41 =) 34,1 % auffallend überein und ist in der That diese Zahl eine sehr hohe, definitiv entscheidend für unsere Frage freilich erst, wenn zuverlässige Angaben über das Häufigkeitsverhältniss der Ehen Blutsverwandter zu denen nicht Blutsverwandter zu Gebote ständen.

Betreffs der Syphilis sprechen sich die meisten Autoren in verneinendem Sinne aus, soweit es sich um die typische, auf beiden Augen auftretende Erkrankung der Retina handelt. Andere besonders französische Autoren nehmen Syphilis als häufige Ursache an. In der Tübinger Klinik konnte Syphilis nie in Fällen beiderseitiger typischer Pigmententartung als Ursache nachgewiesen werden. Jedenfalls ist dabei angeborene und acquirirte Syphilis zu trennen. Fälle von einseitiger nicht typischer Retinitis pigmentosa bei Syphilis sind wohl beobachtet, aber nicht hier aufgeführt worden.

Endlich wurden akute, fieberhafte Krankheiten

als ätiologische Momente aufgeführt, mit welchem Recht, bleibt dahingestellt. Auch in der hiesigen Klinik sollen nach bestimmten Angaben der Patienten in einigen Fällen akute Infektionskrankheiten die Ursache der Erkrankung gewesen sein. Nach schwerem Typhus soll das Leiden 2mal, nach Scharlach 3mal, nach Gesichtsrose 1mal aufgetreten sein. In zweien dieser Fälle wurde Consanguinität der Eltern konstatirt. Akute Verschlechterung nach fieberhaften Krankheiten soll häufig vorkommen.

Was sodann die anderweitigen Complikationen der hier beobachteten Fälle betrifft, so war die Retinitis pigmentosa 10mal mit Defekt des Gehörs, 12mal mit Defekt in den intellektuellen Fähigkeiten verbunden. In 2 Fällen bei 2 Geschwistern kam Polydactylie, 2mal Stottern, 1mal Microcephalus zur Beobachtung.

An den Augen selbst sind 2mal angeborne complicirte Cataraktbildung, und in 2 Fällen beiderseitiges Glaukom beobachtet worden.

Die bekannte Thatsache, dass das männliche Geschlecht viel häufiger von der Krankheit betroffen wird, als das weibliche, wird auch durch unser Material bestätigt.

Unter sämmtlichen 42 Fällen betrafen 28 (= 66,6 %) das männliche, 14 (= 33,3 %) das weibliche Geschlecht.

Am Schluss dieser Arbeit ist es mir eine angenehme Pflicht, Herrn Prof. Dr. Nagel, Vorstand der ophthalmiatrischen Klinik in Tübingen, und Herrn Prof. Dr. Schleich für ihre gütige Unterstützung bei der vorliegenden Arbeit meinen wärmsten Dank auszusprechen.

Noch einmal die Loupenvergrösserung.

Von Prof. **Nagel.**

Eine vor Kurzem erschienene neue Arbeit über die Loupenvergrösserung giebt mir Anlass, auf den Gegenstand zurückzukommen. Die Ophthalmologie hat sich mit demselben vielfach zu beschäftigen — ich brauche nur an die vergrössernde und verkleinernde Wirkung der Brillengläser und an die Vergrösserung durch den Augenspiegel zu erinnern — und da es gewiss wünschenswerth ist, in einer so elementaren Frage ganz klar zu sehen und ganz exakte Resultate zu haben, schien es mir gerechtfertigt, einige Bemerkungen an jene mit Sachkenntniss geschriebene Arbeit zu knüpfen, welche darauf abzielen, die Ergebnisse derselben mit den meinigen in vollkommene Uebereinstimmung zu bringen. Es handelt sich unter Ausschluss weiterer sich anschliessender Fragen zunächst nur um das sehr einfache Problem, für die durch ein Convexglas gelieferte optische Vergrösserung einen exakten, auch die verschiedenen Refraktionszustände des Auges berücksichtigenden mathematischen Ausdruck zu gewinnen. Ich glaube dies Problem in früheren Arbeiten [1]) gelöst zu haben; einige Ergänzungen dürften geeignet sein, die gewonnenen Resultate zu befestigen und zu veranschaulichen.

Ein französischer Autor, A. Guébhard [2]), bespricht

---

1) Die optische Vergrösserung durch Linsen und einfache Linsencombinationen mit Rücksicht auf Brillenwirkung und ophthalmoskopische Vergrösserung. Mittheilungen aus der ophthalmiatrischen Klinik in Tübingen. Band I. S. 1 und Graefe und Sämisch, Handbuch der gesammten Augenheilkunde Band VI. pag. 340.

2) Sur les grossissements des appareils dioptriques. Annales d'Oculistique T. 89 p. 197.

die Loupenvergrösserung in einer ophthalmologischen Zeitschrift, und gelangt zu Resultaten, welche nur scheinbar von den meinigen abweichen, in Wirklichkeit mit denselben in Uebereinstimmung stehen. Der Verfasser thut weder meiner Ergebnisse Erwähnung, noch derjenigen der verschiedenen deutschen Ophthalmologen, die sich mit der Frage beschäftigt haben, so dass es aussieht, als brächte er neue Resultate. Die deutschen Referate bringen Guébhard's anscheinend abweichende Formel, ohne ihr Verhältniss zu den früheren Formeln zu erwähnen. Ich glaube daher denjenigen Fachcollegen, welche Anlass finden, die Vergrösserungsformel anzuwenden, eine Arbeit zu ersparen, wenn ich den Zusammenhang hier klarlege.

Guébhard vergleicht den Sehwinkel, unter welchem das durch die Loupe im Abstande D vom Knotenpunkte des Auges erzeugte Bild H gesehen wird, mit dem Sehwinkel, unter welchem das unbewaffnete Auge das Object h in dem für das Erkennen günstigsten Abstande, bez. dem Nahepunktsabstande d, welchen G. später 1 nennt, gesehen wird. Die Tangente des ersteren Winkels drückt sich aus durch $\frac{H}{D}$, die Tangente des letzteren durch $\frac{h}{d}$. Daher ist die Vergrösserung

$$G = \frac{H}{D} = \frac{h}{d} = \frac{H\,d}{h\,D}.$$

Nun ist für eine Loupe von der Brennweite f, wenn δ den Abstand des Brennpunktes der Loupe vom Knotenpunkte des Auges bezeichnet (positiv genommen, wenn der Linsenbrennpunkt hinter dem Knotenpunkte des Auges liegt)

$$\frac{H}{h} = \frac{D+\delta}{f} \quad \text{daher} \quad G = \frac{D+\delta}{f} \cdot \frac{d}{D}.$$

Dieser Ausdruck ist identisch mit dem von mir (l. c. S. 344) abgeleiteten $W = \frac{D(f+e_1)}{f(e_1+\mathfrak{d})}$ (wo f = Brennweite der Loupe, D = deutliche Sehweite, e_1 = Abstand des Loupenbildes vom zweiten Hauptpunkte der Linse, $\mathfrak{d}$ = Abstand des ersten Hauptpunktes der Loupe vom Knotenpunkte des Auges), sofern dem Buchstaben D die Bedeutung des Nahepunktsabstandes im

Sinne Guébhard's gegeben wird. Nun führt Guébhard noch den Begriff der Puissance P = vergrössernde Kraft nach Verdet an und benennt so die scheinbare Grösse, welche das optische Instrument der Längeneinheit giebt. Der Ausdruck, den G. dafür giebt, lautet $P = \frac{H}{h} \cdot \frac{1}{D} = \frac{1}{f}\left(1 + \frac{\delta}{D}\right)$ (nach meiner Bezeichnung $P = \frac{f + e_1}{f(e_1 + \delta)}$). Von dem Ausdruck für G unterscheidet dieser sich also nur dadurch, dass d = 1 gesetzt ist. Er ist identisch mit dem Ausdruck für die Tangente des Sehwinkels, unter welchem das durch die Loupe im Abstande D vom Knotenpunkte des Auges erzeugte Bild der Längeneinheit gesehen wird.

Der Ausdruck Vergrösserungskraft der Loupe könnte nun die Vorstellung erwecken, als ob diese Kraft der Loupe als solcher als etwas ganz Selbstständiges zukäme. Dies ist jedoch, wie man sieht, nicht der Fall. Je nach der Stellung der Loupe zum Auge und nach der Stellung des Sehobjectes ändert sich die Vergrösserung. Die Stellung des Objektes ist dann wieder abhängig von der Brechkraft und Accommodationsfähigkeit des Auges. Allerdings giebt es zwei Specialfälle, wo diese Abhängigkeiten fortfallen, bez. sich vereinfachen, nämlich 1) für das emmetropische Auge im Zustande accommodativer Ruhe und 2) für den Fall, dass, welches auch die Refraction des Auges sei, der Brennpunkt der Loupe mit dem Knotenpunkte des Auges zusammenfällt (cf. l. c. S. 344). In beiden Fällen wird $P = \frac{1}{f}$ d. h. die vergrössernde Kraft fällt zusammen mit dem, was die Brechkraft der Linse genannt wird. Es fällt also der Grund für eine besondere Bezeichnung fort. Der ganze Begriff hat, soviel ich sehe, nichts ihn Auszeichnendes, dient also nur dazu, die Betrachtungen unnöthig zu compliciren.

Etwas Eigenthümliches scheint Guébhard's Definition der Vergrösserung auf den ersten Blick zu haben, indem er zur Vergleichung »den für das Erkennen mit blossem Auge günstigsten« Abstand heranzieht, den er sodann als den Nahepunktsabstand bezeichnet. Es ist klar, dass der Nahepunkts-

abstand dazu so ungeeignet wie möglich ist, denn erstens werden nur ungeübte Beobachter ihn zum Sehen mit der Loupe verwenden, weil das Einhalten dieses Abstandes in kürzester Frist Ermüdung der Accommodation bewirken muss, sodann weil für stärkste Accommodation oft die Sehschärfe keine volle mehr ist. Zweitens ist die Lage des Nahepunktes ja im höchsten Grade inconstant — nicht bloss ungleich für verschiedene Individuen, sondern auch für das nämliche Individuum von Jahr zu Jahr, ja von Stunde zu Stunde wechselnd. In der That spielt jener Abstand auch weiter gar keine Rolle bei Guébhard; er wird mit d bezeichnet, dann aber als Constante (obgleich höchst wechselnd) einfach = 1 gesetzt und verschwindet somit als multiplicativer Factor aus der Formel. Ein Fortschritt kann also in der Einführung jenes neuen Begriffes nicht gefunden werden.

Guébhard unterwirft nun seine Formel für die Vergrösserungskraft der Loupe einer eingehenden Discussion, indem er den Grössen δ und D verschiedene, auch negative Werthe beilegt und die praktischen Consequenzen für Loupen mit kurzem und langem Focus ableitet. Seine Ergebnisse könnten in Widerspruch zu stehen scheinen mit den Gesetzen, welche von mir (l. c. S. 343) formulirt sind. In der That aber besteht ein solcher Widerspruch nicht, da die von mir angegebenen Regeln sich auf einen Specialfall beziehen, den Fall, für welchen die ältere Panum'sche Vergrösserungsformel gilt. Die in meiner oben angeführten Formel $W = \frac{D(f + e_1)}{f(e_1 + b)}$ enthaltenen Gesetze habe ich der Kürze halber nicht in Worte gefasst. Das ist ja der Vortheil der mathematischen Formel, dass sie die Gesetze für alle Fälle in voller Allgemeinheit in sich schliesst und mehr sagt, als mit vielen Worten zu sagen möglich ist. Nachdem jedoch dieser Punkt zur Sprache gekommen ist, hole ich das Versäumte um so lieber nach, als ich die Beschreibung einer geometrischen Construction daran schliessen möchte, welche den Sinn der Formel auf sehr einfache Weise veranschaulicht.

Ich recapitulire die Ableitung der Formel in einer mög-

Nro.	Name.	Geschlecht*)	Alter zur Zeit der Beobacht.	Angaben über das erste Auftreten des Leidens	Sehschärfe zur Zeit der Beobachtung.	Refraktion	Farbenwahrnehmung	Gesichtsfeld	Objektiver Befund	Intellektuelle Fähigkeiten	Gehör	Anderweitige Defekte und Missbildungen
1	E. H.	M.	14	seit frühester Jugend	R u. L S = $\frac{5}{36}$	Myopie	defekt	concentr. eingeschränkt	Retinitis pigm. typ.	defekt	gut	stottert, 6 Finger u. 6 Zehen
2	E. Th.	W.	20	seit frühester Jugend	R u. L. S = $\frac{5}{24}$ — $\frac{5}{18}$	Hyperopie	defekt	stark eingeschränkt	» » »	defekt	gut	6 Finger und 6 Zehen
3	G. M.	M.	40	von Jugend an	L Finger in der Nähe R Amaurose	Hyperopie Hyperopie	fehlt	sehr stark eingeschränkt	» » »	normal	gut	fehlen
4	T. I.	W.	54	vor c. 15 Jahren angeblich nach Typhus?	R u. L Finger auf 2 M.	Emmetropie	defekt	stark eingeschränkt	» » »	normal	defekt	fehlen
5	B. G.	W.	53	seit der Kindheit	Handbewegungen	Myopie c. 10 Mt.	fehlt	sehr klein	» » »	normal	gut	fehlen
6	B. M.	W.	51	» » »	Finger in der Nähe	Myopie c. 10 Mt.	»	»	» » »	normal	gut	fehlen
7	B. N.	W.	63	» » »	Handbewegungen	Myopie	»	»	» » »	normal	gut	fehlen
8	R. G.	M.	9	seit 2—3 Jahren rasch progressiv	L Amaurose R Finger in der Nähe	Hyperopie	fehlt	»	» » »	defekt	gut	fehlen
9	S. C.	M.	53	von Jugend an	R u. L Handbewegungen	Hyperopie	fehlt	»	» » »	normal	gut	fehlen
10	M. R.	W.	48	von Jugend an	R u. L Amaurose	Hyperopie	fehlt	0	» » » Glaucoma ahs.	normal	gut	fehlen
11	S. M.	M.	22	von Jugend an	R S = $\frac{5}{36}$ L Lichtschein	R Myopie 5	defekt	sehr eingeschränkt	R Retinitis pigmentosa L Catar. congenita	normal	gut	L Catar. congenita
12	S. W.	M.	45	seit wenigen Jahren keine Syphilis, keine akute Krankheit	R Handbewegungen L S = $\frac{4}{60}$	Emmetropie	fehlt	» »	R u. L Ret. pigm. typ.	normal	gut	fehlen
13	F. C.	M.	27	seit früher Jugend	Finger in der Nähe	Emmetropie	fehlt	sehr klein	» » » »	normal	gut	fehlen
14	Z. R.	M.	8	seit früher Jugend	Finger in der Nähe	Emmetropie	fehlt	sehr klein	» » » »	defekt	gut	fehlen
15	Z. C.	M.	12	seit früher Jugend	S = $\frac{5}{60}$	Emmetropie	fehlt	sehr klein	» » » »	defekt	gut	fehlen
16	S. C.	W.	42	seit früher Jugend angeblich nach Scharlach	R S = $\frac{5}{24}$ L S = $\frac{5}{60}$	Emmetropie	defekt	sehr eingeschränkt	» » » »	normal	gut	fehlen
17	G. C.	W.	58	angeblich erst seit c. 30 Jahren	R S = $\frac{5}{18}$ L Finger	Emmetropie	defekt	eingeschränkt	» » » »	normal	gut	fehlen
18	F. C.	W.	19	angeblich seit dem 6. Lebensjahre nach Scharlach	R S = $\frac{5}{60}$ — $\frac{5}{36}$	Emmetropie	defekt	sehr eingeschränkt	» » » »	normal	defekt	fehlen
19	St. L.	M.	16	seit der Jugend	S = $\frac{5}{18}$	Emmetropie	defekt	eingeschränkt	» » » »	defekt	defekt	stottert
20	R. J.	M.	51	seit der Jugend	Handbewegungen	Emmetropie	fehlt	sehr eingeschränkt	» » » »	uormal	gut	fehlen
21	R. H.	M.	51	seit der Jugend	S = $\frac{5}{18}$ — $\frac{5}{24}$	Emmetropie	defekt	eingeschränkt	» » » »	normal	gut	fehlen
22	H. E.	M.	16	seit der Jugend	S = $\frac{5}{24}$ — $\frac{5}{18}$	Myopie 4	defekt	wenig eingeschränkt	» » » »	normal	gut	fehlen
23	St. B.	W.	30	seit der Jugend	S = $\frac{5}{24}$ — $\frac{5}{36}$	Myopie 14	defekt	eingeschränkt	» » » »	normal	gut	fehlen
24	W. C.	M.	34	seit der Jugend	S = $\frac{5}{18}$	Emmetropie	defekt	eingeschränkt	» » » »	normal	schlecht	fehlen
25	E. C.	M.	27	seit der Jugend	S = $\frac{5}{24}$	Myopie 5 u. 7	defekt	eingeschränkt	» » » »	defekt	defekt	fehlen
26	E. St.	M.	36	seit der Jugend	S = $\frac{5}{6}$	Emmetropie	defekt	defekt	» » » »	normal	normal	fehlen
27	W. J.	M.	30	seit der Jugend	S = $\frac{5}{36}$ — $\frac{5}{24}$	Emmetropie	defekt	defekt	» » » »	normal	normal	fehlen
28	D. J.	M.	62	seit der Jugend	S = 1 — $\frac{2}{60}$	Emmetropie	defekt	defekt	» » » »	normal	sehr defekt	fehlen
29	S. M.	M.	32	nach einem sehr schweren Typhus vor 13 Jahren Hemeralopie	S = $\frac{5}{24}$ — $\frac{5}{18}$	Myopie 1. 5	defekt	ringförmiges Skotom	» » » »	normal	normal	fehlen
30	St. C.	M.	19	von früher Jugend nach Scharlach	S = $\frac{1}{60}$	Emmetropie	fehlt	defekt	» » » »	defekt	normal	fehlen
31	H. M.	W.	25	seit der Jugend	Lichtschein	Emmetropie	fehlt	schlecht	» » » » Glauc. spl.	normal	normal	fehlen
32	F. G.	W.	44	seit der Jugend	R S = $\frac{5}{36}$ L S = $\frac{5}{18}$	Emmetropie	defekt	defekt	» » » »	normal	defekt	fehlen
33	A. R.	M.	21	angeblich nach Typhus bedeutende Verschlechterung	S = $\frac{5}{0}$	Emmetropie	defekt	defekt	» » » »	defekt	defekt	fehlen
34	R. R.	M.	28	seit der Jugend	S = $\frac{2}{60}$ — $\frac{3}{60}$	Emmetropie	fehlt	defekt	» » » »	sehr defekt	defekt	Microcephalus
35	N. M.	W.	44	seit der Jugend	Finger auf 2 M.	Emmetropie	fehlt	defekt	» » » »	normal	normal	fehlen
36	B. F.	M.	46	seit langer Zeit	S = $\frac{5}{18}$	Myopie 6	wenig defekt	defekt	» » » »	defekt	normal	fehlen
37	B. J.	M.	38	von Jugend an	R Amaurose L Finger	Emmetropie	fehlt	defekt	» » » »	normal	normal	Catar. congenita?
38	H. F.	M.	52	von Kindheit an	Finger auf 3—4 M.	Emmetropie	schlecht	schlecht	R Catar. complicata Retinitis pigmentosa typ.	normal	normal	fehlen
39	B. C.	W	22	seit einigen Jahren	S = $\frac{5}{5}$	Emmetropie	wenig defekt	defekt	» » »	hedeut. defekt	defekt	stottert
40	N. J.	M.	40	seit frühester Jugend	Finger auf 4—5 M.	Emmetropie	defekt	defekt	» » »	normal	normal	fehlen
41	M. J.	M.	56	seit der Jugend	L S = $\frac{3}{60}$	Emmetropie	defekt	defekt	R Retinitis pigmentosa typ. L Anophthalmus artificial.	normal	normal	fehlen
42	J. C.	W.	56	seit der Jugend	R S = $\frac{5}{6}$ L S = $\frac{5}{18}$	Myopie 4 u. 3	defekt	defekt	Retinitis pigmentosa typ.	normal	normal	fehlen

*) M. bedeutet männlich, W. weiblich.

Verwandtschaft der Eltern	Geschwister	Notizen über Eltern	Verwandte	Kinder
nicht nachweisbar	1 Schwester (N. 2 E. Th.) ebenfalls an Ret. pigm. erkrankt	normal	normal	0
nicht nachweisbar	1 Bruder (N. 1 E. H.) ebenfalls an Ret. pigm. erkrankt	normal	normal	0
Eltern blutsverwandt im 3. Grade ungleicher Linie	Keine Geschwister	normal	normal	0
nicht nachweisbar	sehen gut, bören schlecht	normal	hören zum Theil sehr schlecbt	Die einzige T. sieht gut
Eltern blutsverwandt im 3. Grade gleicher Linie	Nro. 5, 6 u. 7 sind Geschwister. 1 weiterer Bruder soll sehr schlecht sehen	normal	Zahlreiche Verwandte werden als blind oder mit Nachtschatten bebaftet bezeichnet, z. T. auch blind geboren. In der Familie sind Verwandtenheiraten häufig	
im 3. Grade gleicher Linie	normal	normal	normal	0
nicht nachweisbar	Nr. 9 u. 10 sind Geschwister. Von 4 Geschwistern sind alle an Ret. pigm. erkrankt. 2 vollständig erblindet	normal	normal	0
nicht nachweisbar				5 K. sehen gut
Eltern im 2. Grade gleicher Linie blutsverwandt	hat keine Geschwister	normal	normal	0
nicht nachweisbar	hat keine Geschwister	normal	normal	0
Eltern im 3. Grade gl. Linie blutsverwandt	von mehreren Geschwistern hat eines dasselbe Leiden	normal	Nr. 13, 14 u. 15 stammen aus derselben Familie, in der vielfache Verwandtenheiraten vorkommen. In der weiteren Familie viele Blinde, Taubstumme u. Hemeralopische. Der Heimatort ist vom Verkehr abgeschlossen.	0
Eltern im 3. Grade ungleicher Linie	Nr. 14 u. 15 sind Brüder, übrige Geschwister gesund	normal		0
Eltern nicbt verwandt	sehen gut	normal	1 Schwester hat 1 Kind ohne Arme geboren	0
Eltern nicht verwandt	sehen gut	normal	normal	0
Eltern nicht verwandt	seben gut	normal	normal	0
Eltern nicbt verwandt	sehen gut	normal	normal	0
Eltern nicbt verwandt	sehen gut	normal	normal	0
Eltern nicht verwandt	Nr. 20 u. 21 sind Brüder, andere Geschwister sehen gut	normal	normal	0
Eltern nicht verwandt			normal	0
Eltern nicht verwandt	1 Bruder leidet bei normaler übriger Funktion an Hemeralopie ohne ophthalmoskopischen Befund	normal	normal	0
Eltern sind blntsverwandt im 2. Grade	1 Schwester ist hemeralopisch und am blyopiscb	normal	normal	0
Eltern sind nicht blutsverwandt	fehlen	normal	normal	0
Eltern sind nicht blutsverwdt.	1 Schwester hat dasselbe Leiden	normal	Nr. 25—28 sind mit einander blutsverwandt. In den verschiedenen Familien, in denen sicb häufig Verwandte heiraten, ist Erblindung und Nachtschatten bäufig. Sie haben gemeinsamen Heimatort	
» » » »	4 Geschwister sehen gut	normal		0
» » » »	5 Geschwister sehen gut	normal		1 Mädch. hat Hemeralopie.
» » » »	1 Schwester hat dasselbe Leiden	normal		
Eltern sind im 2. Grade blntsverwandt	2 Scbwestern sehen gut	normal	normal	2 K. normal
Eltern nicht verwandt	Geschwister sehen gut	normal	normal	0
Eltern nicbt verwandt	Geschwister sehen gut, 1 Bruder hört sehr schlecht	normal	normal	0
Eltern nicht verwandt	sehen gut		normal	0
Eltern im 3. Grade blntsverwandt	1 Brnder ist psychiscb defekt. Die übrigen normal	Mutter psychisch defekt Vater normal	Unter den Verwandten finden sicb verschiedene psycbisch Defekte, keine Hemeralopen	0
Eltern nicht verwandt. Pat. ist unehlich geboren	3 Schwestern u. 1 Bruder mit Nachtschatten behaftet.	Mutter normal?	normal?	0
Eltern sind im 2. Grade blntsverwandt	Die 3 Schwestern geistig sehr beschränkt u. übelbörig	Vater unbekannt		
Eltern nicbt verwandt	keine Geschwister	normal	normal	Kinder norm.
Eltern im 2. Grade verwandt	normal	normal	normal	0
	sehen gut, sind aber alle schwach begabt	normal	normal	0
Mutter hat sämmtliche Kinder nnehlich geboren	1 Brnder ist fast erblindet, 2 Schwestern sind blödsinnig, sollen aber gut seben.	Mutter sah schlecht	Verwandte der Mutter sehen teilweise schlecht	Kinder norm.
Mutter bat die Pat. nnehlich geboren	Verwandtschaft der Eltern nicht nachweishar. Vater unbekannt	Mutter psychiscb defekt	normal	0
Verwandtschaft nicht nachweisbar	normal	normal	normal	Kinder norm.
Verwandtschaft nicht nachweisbar	normal	normal	normal	0
Ueber die Verwandtschaft der Eltern ist nichts in Erfahrung zu bringen	normal?	sollen schlecht gesehen haben?	normal?	0

lichst kurzen Form. Dabei wird gleich Anfangs die deutliche Sehweite in dem von mir früher erörterten Sinne als derjenige Abstand, in welchem ein normal organisirtes Auge feine Objecte anhaltend mit vollkommener Deutlichkeit sieht, eingeführt. Der Betrag dieser von mir mit dem Buchstaben D bezeichneten Grösse bleibt zunächst ganz unbestimmt, so dass der früher von mir aufgeführte besondere Fall, dass der dem wahren Abstande des Sehobjectes dem unbewaffneten Auge entsprechende Sehwinkel zur Vergleichung mit dem durch die Loupe vergrösserten Gesichtswinkel herangezogen wird, als Specialfall der allgemeinen Regel behandelt werden kann.

Fig. 1.

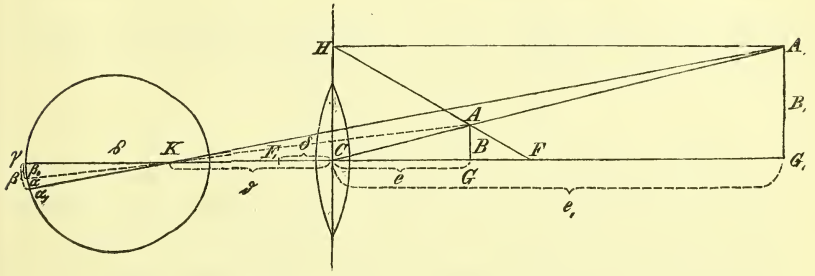

In Fig. 1. befindet sich im Abstande K C = $\mathfrak{d}$ vom vordern Knotenpunkte K des Auges die Loupe mit der Brennweite C F = f, die zur Vereinfachung der Figur als sehr dünne Linse betrachtet wird, so dass ihre beiden Hauptebenen als in eine (H) zusammenfallend betrachtet werden dürfen. AG = B sei das Sehobject im Abstande e vom vorderen Hauptpunkte der Loupe. $A_1G_1 = B_1$ sei das durch die Loupe in der Entfernung $KG_1 = e_1$ entworfene Bild des Objectes B, dessen Lage durch die bekannte Construction mit Hülfe der Brennpunkte und Hauptpunkte gefunden wird. Zwischen den Grössen e, e_1 und f besteht nach dem Satze von den conjugirten Bildweiten, und da es sich um ein virtuelles Bild, also ein negatives e_1 handelt, die Beziehung

$$\frac{1}{e} - \frac{1}{e_1} = \frac{1}{f} \text{ oder } e = \frac{f e_1}{f + e_1}, \quad e = \frac{f e}{f - e}, \quad f = \frac{e e_1}{e_1 - e}$$

und zwischen den conjugirten Bildern B und B_1 besteht die

Beziehung

$$\frac{B_1}{B} = \frac{e_1}{e} = \frac{f}{f-e} = \frac{f+e_1}{f}.$$

Der Gesichtswinkel, unter welchem das Bild B_1 dem Auge erscheint, $A_1 K E_1 = \varepsilon$, unterscheidet sich wegen Kleinheit der in Frage kommenden Winkel so wenig von seiner trigonometrischen Tangente, dass er mit dieser vertauscht werden kann. Demzufolge ist $\varepsilon = \frac{B_1}{e_1 + \mathfrak{d}}$ und da $B_1 = \frac{B e_1}{e}$, ist $\varepsilon = \frac{B e_1}{e(e_1 + \mathfrak{d})}$.

Der Gesichtswinkel, unter welchem B in dem Abstande D der deutlichen Sehweite (etwa 0,25 m) erscheinen würde, werde mit ε_D bezeichnet. Dann ist $\varepsilon_D = \frac{B}{D}$. Das Verhältniss beider Gesichtswinkel ε und ε_D, die Vergrösserung des Loupenbildes, werde mit W bezeichnet. Dann ist

$$W = \frac{\varepsilon}{\varepsilon_D} = \frac{D e_1}{e(e_1 + \mathfrak{d})}.$$

Dies ist die gesuchte allgemeine Formel für die Loupenvergrösserung. Behufs Verwendung zu verschiedenen Zwecken ist es zweckmässig, die Formel umzugestalten. Zunächst dadurch, dass man anstatt der Grössen e und e_1 (durch welche ja zugleich f gegeben ist), f und e oder f und e_1 einführt. Sodann kann anstatt einer dieser Grössen der Abstand des Sehobjectes vom Brennpunkte der Loupe, $a = f - e$, eingeführt werden. Endlich kann unter der Annahme, dass die Accommodation des Auges bei der Benutzung der Loupe in Ruhe bleibt, daher das Loupenbild in den Abstand des Augen-Fernpunktes fällt, dieser letztere Abstand $r = e_1 + \mathfrak{d}$ eingeführt werden. Hienach sind die verschiedenen Gestalten der Formel, die alle gleichbedeutend sind, folgende:

$$W = \frac{\varepsilon}{\varepsilon_D} = \frac{D e}{e(e_1 + \mathfrak{d})} \qquad 1.\ a.)$$

$$= \frac{D f}{f(e + \mathfrak{d}) - e\mathfrak{d}} = \frac{D f}{fe + \mathfrak{d}(f - e)} \qquad 1.\ b.)$$

$$= \frac{D(f + e_1)}{f(e_1 + \mathfrak{d})} = \frac{D}{f}\left(1 + \frac{f - \mathfrak{d}}{e_1 + \mathfrak{d}}\right) \qquad 1.\ c.)$$

$$= \frac{D\,f}{f^2 - a\,(f - \mathfrak{d})} \qquad 1.\ d.)$$

$$= \frac{D\,(f + r - \mathfrak{d})}{f\,r} = \frac{D}{f}\left(1 + \frac{f - \mathfrak{d}}{r}\right) \qquad 1.\ e.)$$

In dem Falle dass anstatt der deutlichen Sehweite in dem zuvor angegebenen Sinne die Entfernung eingeführt wird, in welcher sich das Object vom Auge befindet, ist in der gefundenen Formel D durch $e + \mathfrak{d}$ zu ersetzen. Nennt man den Gesichtswinkel, unter dem das Object dem unbewaffneten Auge erscheint, ε_0 und die resultirende Vergrösserung V, so verwandelt sich die Formel 1. a) bis 1. e) in folgende sämmtlich gleichbedeutende Ausdrücke:

$$V = \frac{\varepsilon}{\varepsilon_0} = \frac{e_1\,(e + \mathfrak{d})}{e\,(e_1 + \mathfrak{d})} = \frac{1 + \frac{\mathfrak{d}}{e}}{1 + \frac{\mathfrak{d}}{e_1}} \qquad 2.\ a)$$

$$= \frac{f\,(e + \mathfrak{d})}{f\,(e + \mathfrak{d}) - e\,\mathfrak{d}} = \frac{1}{1 - \frac{e\,\mathfrak{d}}{f\,(e_1 + \mathfrak{d})}} \qquad 2.\ b)$$

$$= \frac{f\,(e_1 + \mathfrak{d}) + e_1\mathfrak{d}}{f\,(e_1 + \mathfrak{d})} = 1 + \frac{e_1\,\mathfrak{d}}{f\,(e_1 + \mathfrak{d})} \qquad 2.\ c)$$

$$= \frac{f\,(f - a + \mathfrak{d})}{f\,(f - a) + a\,\mathfrak{d}} = \frac{1 + \frac{\mathfrak{d}}{f - a}}{1 + \frac{\mathfrak{d}}{f - a} \cdot \frac{a}{f}} \qquad 2.\ d)$$

$$= \frac{f\,r + \mathfrak{d}\,(r - \mathfrak{d})}{f\,r} = 1 + \frac{\mathfrak{d}\,(r - \mathfrak{d})}{f\,r} \qquad 2.\ e)$$

Der Ausdruck 2 b) stimmt mit dem überein, welchen Panum und Eschricht[1]) für die Loupenvergrösserung gefunden haben.

Aus diesen Formeln 2 a) bis 2 e) ergeben sich für den in Rede stehenden Specialfall unmittelbar folgende Gesetze, wie ich sie l. c. S. 343 und 344 angeführt habe.

1) Convexgläser vergrössern, Concavgläser verkleinern den Gesichtswinkel.

2) Die Vergrösserung durch Convexgläser nimmt ab mit

1) Arch. f. Ophth. Bd. V. 1. S. 12.

Zunahme der Brennweite, nimmt zu mit der Brechkraft des Glases.

3) Die Vergrösserung durch Convexgläser steigt mit Zunahme des Abstandes des Glases vom Auge.
4) Die Vergrösserung durch Convexgläser steigt mit Zunahme des Objectabstandes, m. a. W. die stärkste Vergrösserung bei gegebener Brennweite und Stellung der Loupe erhält jedes Auge dann, wenn das Object eine solche Stellung erhält, dass das Auge seine Fernpunktsstellung annehmen muss.
5) Die Vergrösserung steigt mit Zunahme des Abstandes des Loupenbildes, auch wenn dieses hinter dem Auge liegt.
6) Die maximale Vergrösserung ist bei gleichem Loupenabstande für das myopische Auge geringer, für das hyperopische grösser als für das emmetropische.

Anders und nicht so einfach verhält es sich mit dem allgemeinen Falle der Formel 1).

Aus den unter 1. a) bis 1. e) angeführten Ausdrücken geht hervor, dass für die Werte, welche dieselben annehmen, das arithmetische Verhältniss zwischen f und $\mathfrak{d}$ wesentlich ist. Ist $f = \mathfrak{d}$, so verwandeln sich alle Ausdrücke in

$$W = \frac{D}{f}.$$

In diesem Falle des Zusammenfallens des Loupenbrennpunktes mit dem Knotenpunkte des Auges ist die Vergrösserung constant $\frac{D}{f}$, wie auch e und e_1, a und r beschaffen sein mögen. Von den Beträgen dieser die Lage des Objectes und des Loupenbildes zur Loupe angebenden Grössen wird nur abhängen, welchen Accommodationszustand das Auge, um ein scharfes Bild auf der Netzhaut zu bekommen, einnehmen muss und ob es bei der vorhandenen Refraction denselben anzunehmen im Stande ist.

Es werden nun noch die Fälle $f > \mathfrak{d}$ und $f < \mathfrak{d}$ zu untersuchen sein. Am bequemsten ist dazu der Ausdruck 1. c) $W = \frac{D}{f}\left(\frac{e_1 + f}{e_1 + \mathfrak{d}}\right)$. In demselben wird der Factor $\frac{e_1 + f}{e_1 + \mathfrak{d}} = 1$,

wenn $f = \delta$ ist. Ob er grösser oder kleiner als 1, ob demnach W grösser oder kleiner als $\frac{D}{f}$ ist, hängt davon ab, 1) ob f grösser oder kleiner als δ ist und 2) ob e_1 positiv oder negativ ist.

Wenn $f > \delta$, d. h. wenn sich der Knotenpunkt des Auges vor dem Brennpunkte der Loupe befindet, ist der Zähler jenes Bruches $\frac{e_1 + f}{e_1 + \delta}$ grösser als der Nenner, der ganze Bruch also grösser als 1, so lange e_1 positiv ist, d. h. so lange das Loupenbild sich in endlichem Abstande vor der Loupe befindet. Dazu muss das Auge für den Abstand $e_1 + \delta$ accommodiren können, oder eine Myopie $\frac{1}{e_1 + \delta}$ (auf den Knotenpunkt des Auges bezogen) haben. Je grösser e_1 ist, d. h. je geringer der momentane Brechzustand des Auges bez. der Grad der vorhandenen Myopie ist, um so geringer wird der Wert des Ausdruckes sein; immer aber wird er grösser sein als $\frac{D}{f}$.

Ist hingegen e_1 negativ, d. h. befindet sich das Loupenbild hinter dem Knotenpunkte des Auges, in welchem Falle das Auge, um ein scharfes Bild zu sehen, hyperopisch sein muss, so wird der Bruch $\frac{e_1 + f}{e_1 + \delta}$ kleiner als 1, der Wert von W geringer als $\frac{D}{f}$.

Nahenehmen des Objects an die Loupe und starke Annäherung des Auges an die Loupe, ist also, genügende Accommodationsfähigkeit des Auges vorausgesetzt, vortheilhaft für die Vergrösserung.

Der Myop ist bei der Verwendung der Loupe in dieser Stellung ($f > \delta$) im Vortheil, ebenso derjenige, der bei emmetropischer oder hyperopischer Refraction über eine gute Accommodation gebietet. Der presbyopische Hyperop ist im Nachtheil.

Der Fall aber, dass der Knotenpunkt des Auges vor dem

Brennpunkte der Loupe sich befinde, ist überhaupt immer nur bei einer gewissen Grösse der Loupenbrennweite möglich, nicht aber bei den stärksten Loupen mit sehr kurzer Brennweite.

Wir kommen zu dem Falle, dass $f < \mathfrak{d}$ ist, der Knotenpunkt des Auges sich hinter dem Loupenbrennpunkte befindet. Alsdann wird der Zähler des Bruches $\frac{e_1 + f}{e_1 + \mathfrak{d}}$ kleiner sein als der Nenner, daher der Bruch selbst kleiner als 1, so lange e_1 positiv ist, d. h. das Loupenbild sich vor der Loupe befindet. Die Vergrösserung ist in diesem Falle also geringer als $\frac{D}{f}$. Je grösser e_1 ist, desto grösser ist die Vergrösserung, wenn auch immer geringer als $\frac{D}{f}$. Wenn jedoch e_1 negativ ist, das Loupenbild sich hinter dem Auge befindet, so wird der Bruch $\frac{e_1 + f}{e_1 + \mathfrak{d}}$ grösser als 1, daher der Wert des Ausdruckes für W grösser als $\frac{D}{f}$ und um so grösser, je kleiner e_1 und je grösser $\mathfrak{d}$ ist. In diesem Falle kann die Loupenvergrösserung beliebig weit getrieben werden durch Vermehrung des Abstandes vom Auge.

Fernhalten der Objekte ist in diesem Falle ($f < \mathfrak{d}$) vortheilhaft für die Vergrösserung. Daher ist der Myop im Nachtheile, der Hyperop im Vortheile, um so mehr, je höheren Grades die Hyperopie ist. Vergrösserung des Loupenabstandes nützt dem Emmetropen und Myopen nicht bezüglich der zu erzielenden Vergrösserung, dagegen bedeutend dem Hyperopen, wenn auch auf Kosten der Ausdehnung des Gesichtsfeldes.

Zu genau den nämlichen Resultaten gelangt man durch die Betrachtung der Formeln 1. b), 1. d), 1. e). Dieselben lassen sich analog den obigen für die Formel 2) ausgesprochenen Gesetzen in folgender Weise formuliren:

1) Convexgläser vergrössern, Concavgläser verkleinern den Gesichtswinkel.

2) Die Vergrösserung durch Convexgläser nimmt ab mit

Zunahme der Brennweite, nimmt zu mit der Brechkraft der Linse.

3) Die Vergrösserung durch Convexgläser nimmt mit Zunahme des Abstandes (δ) des Glases vom Auge ab, so lange das Object innerhalb der Brennweite des Glases sich befindet ($f > e$) oder, quod idem, so lange das durch das Glas entworfene Bild auf der gleichen Seite des Glases liegt wie das Object (e_1 positiv). Im entgegengesetzten Falle ($f < e$ oder e_1 negativ) steigt die Vergrösserung mit Zunahme des Loupenabstandes. Befindet sich das Object in der Brennebene des Glases ($f = e$), so hat Aenderung des Loupenabstandes keinen Einfluss auf die Vergrösserung ($W = \frac{D}{f}$).

4) Die Vergrösserung durch Convexgläser steigt mit der Zunahme des Objectabstandes (e) vom Glase, wenn der Brennpunkt des Glases vor dem Knotenpunkte des Auges liegt ($f < \delta$); sie nimmt mit Zunahme des Objectabstandes vom Glase ab, wenn der Brennpunkt des Glases hinter dem Knotenpunkte des Auges liegt ($f > \delta$); sie bleibt endlich constant $W = \frac{D}{f}$ trotz Aenderung des Objectabstandes, wenn der Brennpunkt des Glases mit dem Knotenpunkte des Auges zusammenfällt. Mit andern Worten: die stärkste Vergrösserung bei gegebener Brennweite und Stellung der Loupe erhält man für jedes Auge, falls $f > \delta$ ist, bei möglichst geringem Objectabstande, falls $f < \delta$ bei möglichst grossem Objectabstande.

5) Die Vergrösserung durch Convexgläser steigt mit dem Abstande des entworfenen Bildes (e_1), wenn der Brennpunkt des Glases vor dem Knotenpunkte des Auges liegt ($f < \delta$), nimmt dagegen ab, wenn der Brennpunkt hinter dem Knotenpunkte des Auges liegt ($f > \delta$); sie ist trotz Aenderung des Bildabstandes constant $\left(W = \frac{D}{f}\right)$, wenn Linsenbrennpunkt und Knotenpunkt des Auges zusammenfallen. (Der Abstand des durch die Loupe entworfenen Bildes wird hiebei in der Richtung vom Auge und der Loupe aus nach vorne gemessen; er wird also, wenn das Bild über

unendlich hinaus und hinter das Auge rückt und sich diesem von hinten her nähert, als nach vorn hinwachsend angenommen.)

6) Für ametropische Augen ist die Loupenvergrösserung verschieden je nach der Stellung der Loupe. Bei ruhender Accommodation, also bei Einstellung für den Fernpunkt ist, wenn der Knotenpunkt des Auges vor dem Loupenbrennpunkte liegt, die Vergrösserung für das myopische Auge grösser als für das hyperopische, und um so grösser, je höher der Grad der Myopie ist, um so geringer, je höher der Grad der Hyperopie ist. Wenn jedoch der Knotenpunkt hinter dem Loupenbrennpunkte liegt, ist die Vergrösserung für das hyperopische Auge grösser, und um so grösser, je höher der Grad der Hyperopie ist, um so geringer, je höher der Grad der Myopie ist.

Die vorstehenden Resultate lassen sich durch eine einfache geometrische Construction veranschaulichen. In Fig. 2 sei L die Loupe mit der Hauptebene H (der Einfachheit halber

Fig. 2.

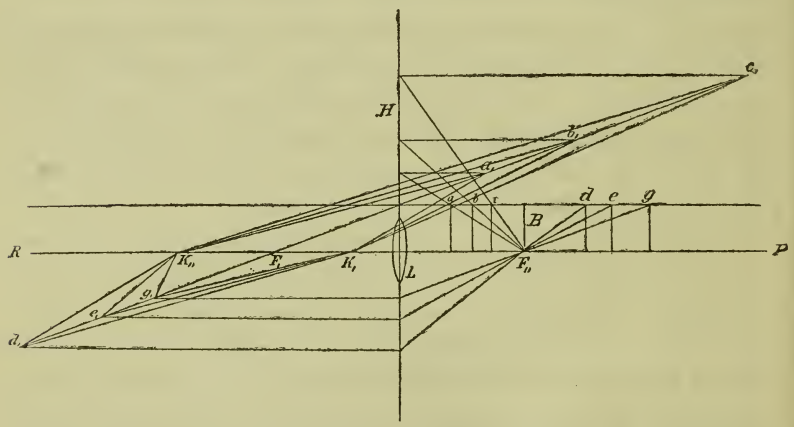

werden die beiden Hauptebenen als in eine zusammenfallend angenommen) und den beiden Brennpunkten F_I F_{II}, der Brennweite f. Die Axe der Linse fällt mit der optischen Axe des Auges zusammen. K_I und K_{II} sind die Lagen des vorderen Knotenpunktes des Auges, einmal vor, einmal hinter dem Linsenbrennpunkte aufgestellt. a b c bezeichnen die oberen

Endpunkte eines Objectes B in verschiedenen Stellungen innerhalb der Brennweite der Linse, d e g ebenso in Stellungen jenseits des Brennpunktes. Die durch die Linse entworfenen Bilder der genannten Punkte, a_1 b_1 c_1 zur Rechten, d_1 e_1 g_1 zur Linken von der Linse, liegen sämmtlich auf dem nämlichen durch den Brennpunkt F_1 gehenden Focalstrahle; ihre Stelle auf demselben wird gefunden durch die bekannte Construction mittelst der Focalstrahlen F_{11} a, F_{11} b, F_{11} c, F_{11} d, F_{11} e, F_{11} g und der zur Axe parallelen Strahlen, welche von den Schnittpunkten dieser Focalstrahlen mit der Hauptebene H ausgehen.

1) Befindet sich der vordere Knotenpunkt des Auges gerade im Linsenbrennpunkt F_1, so ist der Gesichtswinkel für alle Loupenbilder, mögen sie rechts (a_1 b_1 c_1) oder links (d_1 e_1 g_1) liegen, der nämliche, a_1 F_1 P bez. d_1 F_1 Q. Die Tangente dieses Gesichtswinkels ε ist $= \frac{B}{f}$ und wegen der Kleinheit der Winkel kann dieser Ausdruck auf den dem Gesichtswinkel zugehörigen Bogen angewendet werden. Diese Grösse $\frac{B}{f}$ dient zur Vergleichung für die übrigen Fälle.

2) Liegt der Knotenpunkt des Auges vor dem Linsenbrennpunkte in K_1, so sind die Gesichtswinkel, unter denen die Loupenbilder gesehen werden, wie der Augenschein lehrt, grösser als Winkel a_1 F P $= \frac{B}{f}$. Sie werden für die Lagen des Objectes in a b c in der Reihenfolge a_1 K_1 P $>$ b_1 K_1 P $>$ c_1 K_1 P kleiner, d. h. um so kleiner, je ferner das Loupenbild vor dem Auge liegt. Für unendlichen Abstand des Bildes wird der Gesichtswinkel $= \frac{B}{f}$. Für die Lage der Loupenbilder hinter der Linse, in der Figur zur Linken derselben, in d_1 e_1 g_1 sind die Gesichtswinkel kleiner als $\frac{B}{f}$, sie werden in der Reihenfolge d_1 K_1 Q $>$ e_1 K_1 Q $>$ g_1 K_1 Q kleiner, also mit dem Näherrücken des Bildes an das Auge. Dies mit den oben aus der Formel abgeleiteten Gesetzen übereinstimmende

Ergebniss lässt sich unter Berücksichtigung der Stellung des Objectes auch so ausdrücken: Rückt das Object B aus einer Stellung innerhalb der Brennweite (für welche der Gesichtswinkel grösser ist als $\frac{B}{f}$) von der Loupe weiter ab, so wird der Gesichtswinkel, unter dem er dem Auge mit dem Knotenpunkt in K_1 erscheint, immer kleiner und nähert sich der Grösse $\frac{B}{f}$, welche er erlangt, wenn das Object in die Brennebene gelangt. Rückt das Object weiter über den Brennpunkt hinaus, so wird der Gesichtswinkel kleiner als $\frac{B}{f}$, und immer kleiner, je weiter das Object abrückt.

3) Befindet sich endlich der Knotenpunkt des Auges hinter dem Linsenbrennpunkte F_1 in K_{11}, so verhält es sich mit der Grösse der Gesichtswinkel genau umgekehrt, wie vorhin angegeben.

Für die Bilder von B in a_1 b_1 c_1 sind die Gesichtswinkel kleiner als $\frac{B}{f}$. Sie nehmen zu in der Reihenfolge a_1 K_{11} P $< b_1$ K_{11} P $< c_1$ K_{11} P, d. h. mit dem Abstande des Loupenbildes, bis bei unendlichem Abstande desselben der Gesichtswinkel gleich $\frac{B}{f}$ wird. Für die Lage des Loupenbildes hinter der Linse, in der Figur zur Linken derselben, sind die entsprechenden Gesichtswinkel grösser als $\frac{B}{f}$, und um so grösser, je näher das Loupenbild sich dem Knotenpunkte K_{11} befindet, denn Winkel d_1 K_{11} Q $< e_1$ K_{11} Q $< g_1$ K_{11} Q. Mit anderen Worten: Rückt bei der bezeichneten Stellung des Auges zur Loupe das Object aus einer Stellung innerhalb der Brennweite (für welche der Gesichtswinkel kleiner ist als $\frac{B}{f}$) von der Loupe weiter ab, so wird der Gesichtswinkel grösser, wird gleich $\frac{B}{f}$, wenn das Object in der Brennebene steht, und wächst darüber hinaus, wenn das Object über den Brennpunkt hinausrückt.

Die Unterschiede in der Grösse des durch die Loupe vergrösserten Gesichtswinkels sind natürlich um so bedeutender, je grösser der Abstand des Knotenpunktes von der Loupe ist. Hier ergiebt sich jedoch eine Beschränkung. Beim Gebrauch starker Loupen mit sehr kurzer Brennweite kann der Knotenpunkt des Auges gar nicht vor den Linsenknotenpunkt gebracht werden, bei weniger kurzer Brennweite nur um ein Weniges; dagegen besteht keine Beschränkung bezüglich des Zurücktretens hinter den Brennpunkt der Loupe. Dadurch wächst dann die Vergrösserung sehr stark, allerdings auf Kosten der Ausdehnung des Gesichtsfeldes und auch nur für Objecte, welche sich jenseits der Brennweite der Loupe befinden. Das Auge muss also, um von solchen Objecten deutliche Bilder auf seine Netzhaut zu gewinnen, für stark convergente Lichtstrahlen accommodiren können. Nur für hyperopische Augen ist dies möglich, daher die starke fernrohrartige Vergrösserung durch fern gehaltene Convexgläser für aphakische Augen. Augen, die nicht hyperopisch gebaut sind, müssen durch Vorsetzen von Concavgläsern hyperopisch gemacht werden, um unter den bezeichneten Umständen scharf und unter starker Vergrösserung zu sehen. Eine solche Combination von Gläsern ist dann einem Galileischen Fernrohr gleichwertig.

Erklärung der Tafeln zu der Augengrund des Kaninchens und des Frosches.

Fig. 1—6: Kaninchen.

Fig. 1: Uebersichtsbild über den Augengrund des albinotischen Kaninchens (halbschematisch).
Fig. 2: Papille und deren Umgebung beim albinotischen Kaninchen
Fig. 3: Ursprung und Vertheilung einer hinteren kurzen Ciliararterie.
Fig. 4: Ursprung und Verzweigung der Arteria ciliaris longa.
Fig. 5: Vasa vorticosa.
Fig. 6: Papille des pigmentirten Kaninchens.

Fig. 7 — 8: Frosch.

Fig. 7: Glaskörpergefässe des Frosches. Arterien, Venen u. Capillaren.
Fig. 8: Papille und deren Umgebung beim Frosche.

(Figur 1, 4 und 5 sind in ungefähr derselben Vergrösserung, Figur 3 im doppelten, Figur 2 und 6 im dreifachen Massstabe von Figur 1. gezeichnet.)

N.d.Natur gez. von Schleich.

Fig.1.Uebersichtsbild des Augengrundes des albinotischen Kaninchens.

Verlag der H. Laupp'schen Buchhandlung in Tübingen.

FOLDOUT

Fig. 2.

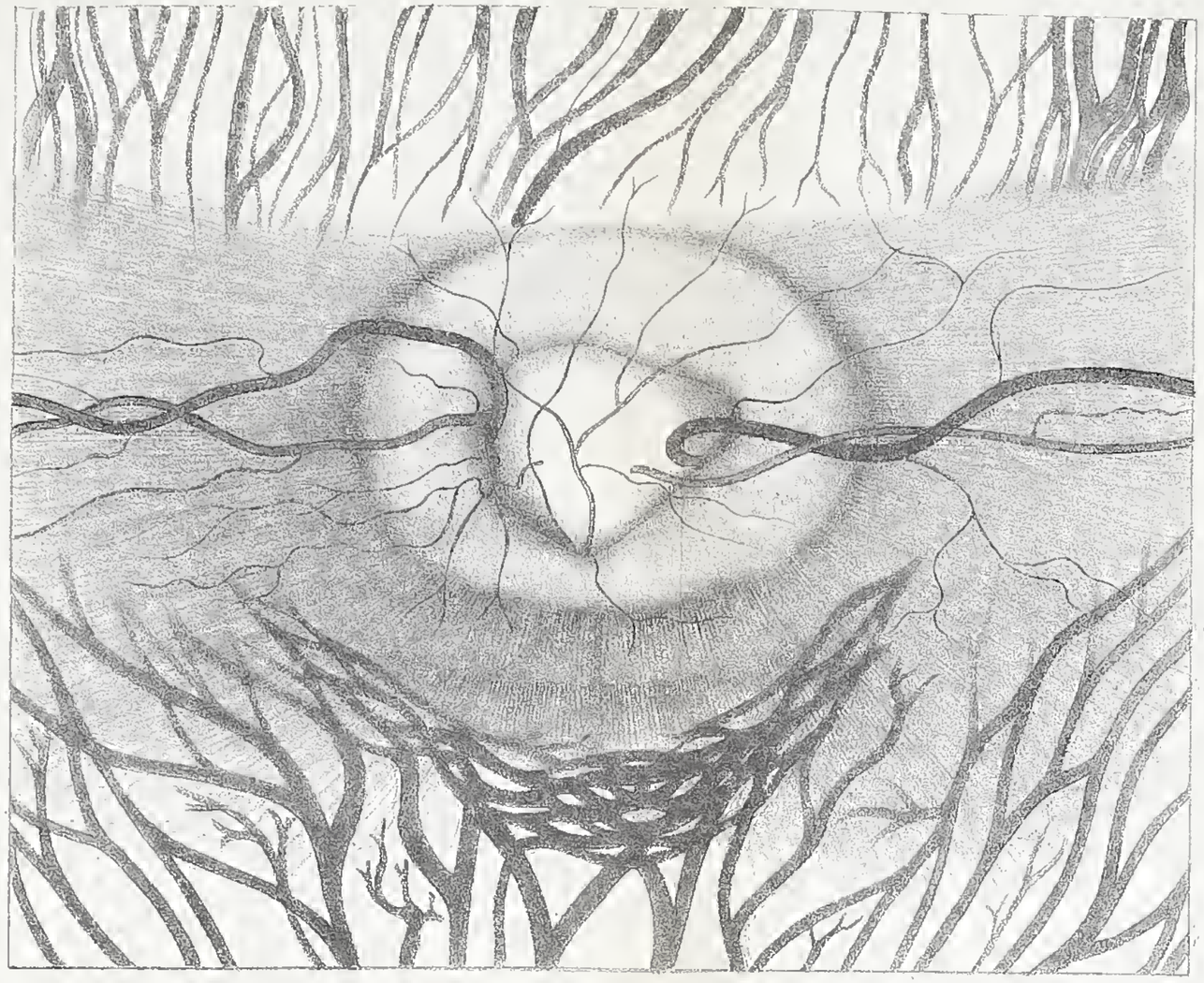

Fig. 3.

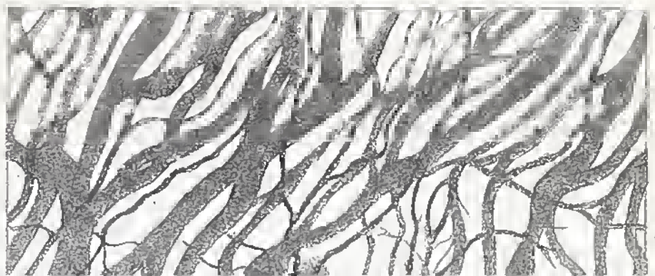

Fig. 4.

Fig. 7.

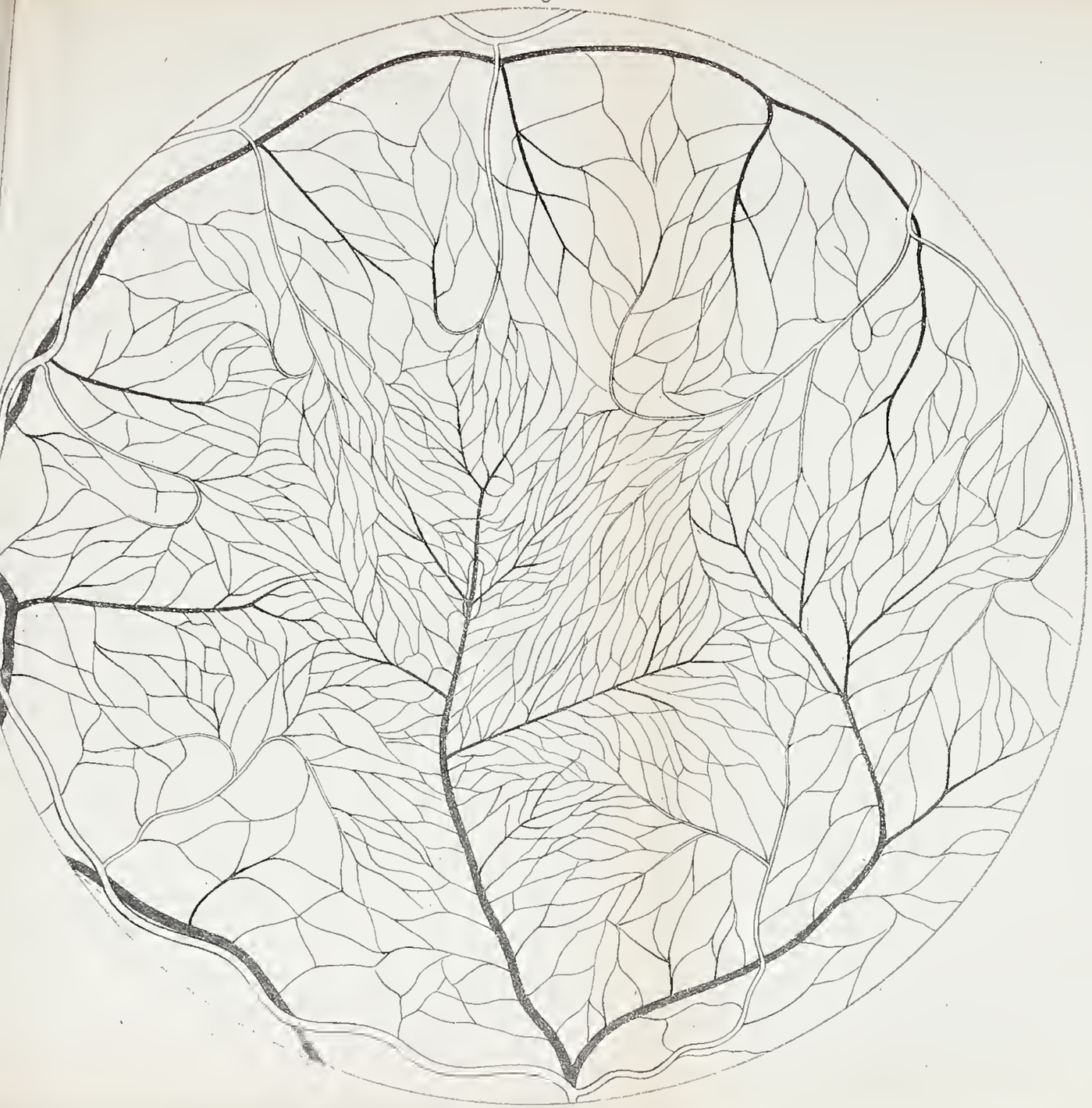

Fig. 8.



N. d. Natur gez. von Schleich.

Verlag der H. Laupp'schen Buchhandlung in Tübingen.

Beitrag zur Symptomatologie der Trochlearislähmung.

Inaugural-Dissertation

von

Dr. **W. Halm.**

Assistenzarzt an der ophthalmiatrischen Klinik in Tübingen.

Trotz der hohen Verdienste, welche A. v. Gräfe um die Kenntnis und das Verständnis der Trochlearislähmung hat, sind in der Pathologie dieses Leidens noch verschiedene unsichere und unerledigte Punkte übrig, und die Erledigung bietet deshalb einige Schwierigkeiten, weil Fälle reiner isolierter Trochlearislähmung an Individuen, die sich zu genauer Untersuchung eignen, ziemlich selten sind. Ein solcher Fall kam im Laufe des Wintersemesters 1886/87 in der Tübinger Augenklinik vor und konnte längere Zeit hindurch beobachtet werden. Es haben sich dabei einige Ergänzungen für die Lehre von der Symptomatologie der Trochlearislähmung ergeben. Von besonderem Interesse war es an ihm die Bewegungsstörungen des Auges zu prüfen, welche bei seitlicher Kopfneigung eintreten. Prof. Nagel hat zwar schon vor längerer Zeit auf das Vorkommen solcher Störungen und ihre Bedeutung für die Diagnose aufmerksam gemacht, allein in der Litteratur finden sich nur wenige Andeutungen, dass dieser Frage Beachtung geschenkt wurde. Da sich aber ein physiologisches Interesse daran knüpft, wird es angebracht sein die Frage etwas eingehender zu behandeln.

Auch über das Näherstehen des tieferen Doppelbildes gehen die Ansichten, obgleich mehrfach darüber diskutiert wurde, noch auseinander und auch hier handelt es sich um ein physiologisches Problem von allgemeinerer Bedeutung, um die Lehre von der Lokalisation der Doppelbilder überhaupt. Hier Klarheit zu schaffen, schien um so mehr wünschenswert als in keinem einzigen der neuesten Lehrbücher sich eine genügende Darstellung dieses Verhältnisses findet.

Im Folgenden soll zuerst der beobachtete Fall mitgeteilt

werden, dessen genaue Untersuchung mir von Prof. Nagel übertragen war; die darauf folgende Darstellung der Symptomatologie der Trochlearislähmung schliesst sich eng an die von Prof. Nagel in seinen Vorlesungen gegebene Darstellung und an die bei Gelegenheit der klinischen Vorstellung von demselben gemachte Bemerkungen an.

Der von mir untersuchte Krankheitsfall betrifft ein gesundes intelligentes Mädchen von 18 Jahren, Pauline Effinger von Wellendingen, welche am 28. Februar 1887 zur Behandlung kam.

5½ Wochen vorher stiess Patientin, bei einem Falle die Treppe hinab die rechte Seite der Stirn heftig gegen den Boden. Patientin lag circa 5 Minuten lang ohnmächtig, erholte sich jedoch nach kurzer Zeit soweit, dass sie sich in ihre etwa ½ Stunde entfernte Heimat begeben konnte. Eine äussere Verletzung war nicht zu sehen, eine Blutung aus Nase oder Ohren erfolgte nicht, auch kein Bluterguss ins Auge. Kein Erbrechen. Dagegen hatte Patientin noch 3—4 Tage lang über Schwindelgefühl und Kopfschmerz, über den ganzen Kopf verbreitet, zu klagen.

Sofort nach der Verletzung sah Patientin alle Gegenstände beim Blick gerade aus und in der unteren Hälfte des Gesichtsfeldes doppelt. In der oberen Hälfte des Gesichtsfeldes wurde einfach gesehen. Nach 3—4 Tagen verschwanden die Doppelbilder beim Blick gerade aus, beim Blick nach unten blieben sie seither unverändert bestehen. Der das Mädchen begleitende Vater gibt an, ihm sei beim Nachhausekommen der Tochter sogleich aufgefallen, dass sie den Kopf etwas nach links geneigt trug.

Zur Vermeidung der Doppelbilder schliesst Patientin meist ein Auge, und zwar häufiger das rechte.

Patientin trägt den Kopf etwas nach vorne und gegen die linke Schulter geneigt.

Die Prüfung der Funktionen ergibt beiderseits normale Sehschärfe, keine Störung der Akkommodation, keine Gesichtsfeldeinschränkung, normalen Farben- und Lichtsinn. Auch die äussere, wie die ophthalmoskopische Untersuchung des Bulbus ergibt in beiden Augen normale Verhältnisse. Beide Pupillen reagieren prompt, keine Fraktur der Trochlea, keine Ptosis.

Bei der Prüfung der Beweglichkeit beider Augen wird gefunden: Beim Blick gerade aus stehen die Augenachsen parallel. Beim Blick nach oben, ferner gerade nach rechts oder links zeigt sich keine Bewegungsstörung, dagegen bleibt beim Blick nach unten das rechte Auge etwas zurück und weicht vielleicht etwas nach innen ab. Am deutlichsten zeigt sich die Differenz der Höhenstellung beim Blick nach links-unten.

Wird das linke Auge verdeckt, und das rechte gezwungen einen Gegenstand bei gesenkter Blickrichtung zu fixieren, so weicht das linke Auge unter der deckenden Hand deutlich nach unten und etwas nach innen ab.

Wird der Kopf stark seitlich nach rechts geneigt, so macht das rechte Auge, wenn in dieser Stellung das linke verdeckt wird, eine deutliche Bewegung nach unten, dagegen keine in die Augen fallende seitliche Bewegung.

Die Prüfung auf Insufficienz der Interni mit Prismen fällt negativ aus.

Bei Verschluss des linken Auges tritt Schwindelgefühl ein, das sich besonders stark beim Treppabgehen bemerklich macht.

Eine Gehörs-, Geruchs- oder Geschmacksstörung ist nicht vorhanden, ebensowenig eine Störung der Sensibilität oder Motilität.

In der unteren Hälfte des Gesichtsfeldes werden Doppelbilder angegeben, dieselben stehen gleichnamig, d. h. das Bild des rechten Auges steht zur Rechten, ferner steht das vom rechten Auge gesehene Bild tiefer, der Patientin näher und mit dem obern Teile medial und etwas nach hinten geneigt.

Die obere Grenze der Doppelbilderregion fällt ungefähr mit der horizontalen Visierebene zusammen, nach links erhebt sie sich etwas darüber, beim Blick gerade aus fällt sie ganz wenig unter dieselbe, nach rechts senkt sie sich noch ein wenig tiefer. (S. Figur Seite 9.)

Der Höhenabstand der Doppelbilder nimmt zu beim Blick nach unten, ebenso beim Blick nach links, beim Blick nach rechts nimmt derselbe ab.

Der Seitenabstand ist am grössten beim Blick gerade nach

unten, beim Blick nach links bleibt er im Wesentlichen derselbe, beim Blick nach rechts nimmt er ab.

Der Schrägstand ist am stärksten beim Blick gerade nach unten. Beim Blick nach links nimmt er ab, beim Blick nach rechts bleibt er im Wesentlichen derselbe.

Das dem rechten Auge angehörige näherstehende Bild erscheint überall ebenso gross wie das vom linken Auge gesehene, auch scheint, soweit sich dies bestimmen lässt, der Abstand des näherstehenden Bildes vom rechten Auge überall gleich gross zu sein, und zwar ebenso gross als die Entfernung des vom linken Auge gesehenen Bildes von diesem. Die anscheinend widersprechende Angabe, das tiefere Bild stehe der Patientin näher, ist also dahin zu verstehen, das Bild stehe in geringerem senkrechtem Abstande vom Körper der Patientin.

Der Abstand der Doppelbilder wurde am Hirschbergschen Blickfeldmesser auf 1 Meter Distanz bestimmt. Als Fixierobjekt wurde ein schmaler schwarzer Strich verwendet, der in der Mitte zu einer kleinen schwarzen Scheibe anschwoll. Eine zweite ebensolche Figur wurde dann auf dem Blickfeldmesser so lange hin und her bewegt, bis sie mit dem Doppelbilde sich deckte. Nach der Lage der schwarzen Scheibe wurde Höhen- und Seitenabstand ermittelt, während der Schrägstand auf die Weise bestimmt wurde, dass beide Figuren auf Pauspapier übertragen wurden. Sodann wurde der Winkel bestimmt, den die beiden strichförmigen Figuren mit einander bildeten.

Es folgen hier die Zahlen von zwei verschiedenen Prüfungstagen H. bezeichnet den Höhen-, S. den Seitenabstand und Sch. den Schrägstand der Doppelbilder in Graden. Die Lage des fixierten Objekts ist nach der für den Hirschbergschen Blickfeldmesser giltigen Bezeichnung bestimmt. Die deutschen Ziffern geben den Seitenabstand, + nach rechts, — nach links, die römischen Ziffern den Höhenabstand, + nach oben — nach unten.

1) am 4. März.

Obere Grenze der Doppelbilderregion:

— 40 + XII.
— 35 + IX.

— 30 + IV.
— 25 0
— 20 — I.
— 15 — I.
— 10 — II.
von — 10 bis + 30 — II.
+ 35 — III.
+ 40 — VII.

Stand der Doppelbilder.

0	—	V.	H.	6.	S.	1,5	Sch.	12
	—	X.		8,5		2		14
	—	XV.		10,5		3,5		14
	—	XX.		11,5		4,5		14
— 5	—	V.	„	7	„	1,5	„	12
	—	X.		8,5		2		14
	—	XV.		11,5		3,5		
	—	XX.		12		5		14
— 10	—	V.	„	9	„	2	„	11
	—	X.		11		3		11
	—	XV.		12,5		4		
	—	XX.		12		5		11
— 15	—	V.	„	9	„	2		
	—	X.		12		3,5		
	—	XV.		13		4		
	—	XX.		12		5		
— 20	—	V.	„	10	„	2	„	9
	—	X.		12,5		3,5		
	—	XV.		14		4		9
	—	XX.		12,5		5		8
— 25	—	V.	„	12,5	„	2,5	„	5
	—	X.		13,5		3,5		
	—	XV.		15		4		3
	—	XX.		13		5		2
— 30	—	O.	„	12	„	2	„	
	—	V.		13		2,5		
	—	X.		13,5		3,5		3
+ 5	—	V.	„	6	„	1,5	„	13

	—	X.	H.	8,5	S.	2	Sch.		
	—	XV.		9,5		3			14
+ 5	—	XX.		10		4			13
+ 10	—	V.	„	6	„	1,5			
	—	X.		8		2			
	—	XV.		9		3			
	—	XX.		9,5		4			
+ 15	—	V.	„	5	„	1	„		13
	—	X.		7		2			
	—	XV.		7		2,5			13
	—	XX.		7,5		3,5			13
+ 20	—	V.	„	4	„	1			
	—	X.		5		1,5			
	—	XV.		6,5		2			
	—	XX.		7		3			
+ 25	—	V.	„	3	„	1	„		13
	—	X.		3,5		1,5			13
	—	XV.		5		2			
	—	XX.		5		2			13
+ 30	—	V.	„	3	„	½			
	—	X.		3,5		1			
+ 35	—	V.	„	1	„	0			
	—	X.		2,5		½.			

2) am 23. März.

Obere Grenze der Doppelbilderregion wie bei 1.

Stand der Doppelbilder.

0	—	V.	H.	5	S.	½	Sch.		14
	—	X.		8		1			
	—	XV.		11,5		2			14
	—	XX.		14		2,5			14
— 10	—	V.	„	7	„	1			
	—	X.		10		1,5			
	—	XV.		12,5		2			
	—	XX.		14		3			
— 15	—	V.	„	10	„	1	„		11
	—	X.		13		1,5			
	—	XV.		14		2			12

— 15	—	XX.	H.	15	S.	3,5	Sch.	12
— 25	—	V.		15		1		8
	—	X.		17		1,5		
	—	XV.		17		2		8
	—	XX.		16		3		8
— 30	—	O.	„	16	„	1	„	
	—	V.		17		1,5		3
	—	X.		19		2		
+ 10	—	V.	„	4	„	1/2	„	14
	—	X.		6		1		
	—	XV.		7		2		14
	—	XX.		9		2,5		14
+ 15	—	V.	„	3	„	1/2		
	—	X.		6		1		
	—	XV.		7		2		
	—	XX.		8		2		
+ 25	—	V.	„	2,5	„	1/2	„	14
	—	X.		4		1/2		
	—	XV.		5		1		14
	—	XX.		6		1,5		14
+ 30	—	V.	„	2,5	„	1/2	„	14
	—	X.		3,5		1/2.		

Bisher wurde vorausgesetzt, dass Kopf und Körper aufrecht gehalten wurden. Wird jetzt der Kopf nach der linken Schulter geneigt, so treten bei geradeaus gerichtetem Blicke keine Doppelbilder auf. Wird der Kopf auf die rechte Seite geneigt, so treten bei der nämlichen Blickrichtung Doppelbilder auf. Dieselben stehen beim ersten Auftreten und ganz geringer Kopfneigung gleichnamig, mit ganz geringem Seitenabstand, geringer Höhendifferenz, so dass das dem rechten Auge angehörige Bild tiefer steht; endlich ist die obere Spitze dieses Bildes nach links geneigt. Wird der Kopf stärker geneigt, so überkreuzen sich die Doppelbilder, der Tiefenabstand nimmt rasch zu, auch der Seitenabstand vergrössert sich. Bei einer Kopfneigung von über 45 ° nimmt der Höhenabstand wieder ab, um bei einer Kopfneigung von 90 ° gleich Null zu werden. Der Seitenabstand nimmt gleichmässig zu, der Schräg-

stand bleibt nach der Ueberkreuzung derselbe, das obere Ende des dem rechten Auge zugehörigen Bildes nach links geneigt. Der Neigungswinkel bleibt anfangs derselbe, bei starker Kopfneigung nimmt er etwas ab.

Die Lage der Doppelbilder wurde wie oben bestimmt, die Kopfneigung dadurch, dass in der Längsachse des Kopfes ein Stab gehalten wurde, der an die Wand projiziert wurde, so dass dessen Neigung zur Vertikalen des Blickfeldmessers bestimmt werden konnte. Es folgen die Zahlen von zwei Prüfungstagen. Der Höhenabstand ist wieder mit H., der Seitenabstand mit S. und der Schrägstand mit Sch. bezeichnet.

1) am 4. März.

Stand der Doppelbilder bei Kopfneigung nach rechts

um 10 °	H.	2	S.	½	(gleichnamig)	Sch. 12
20 °		7		2	(gekreuzt)	
40 °		9		8		12
50 °		9		12		12
70 °		5		13		12
90 °		0		15		10

2) am 23. März.

Stand der Doppelbilder bei Kopfneigung nach rechts

um 10 °	H.	2	S.	½	(gleichnamig)	Sch. 13
20 °		6		2	(gekreuzt)	
30 °		10		5		13
40 °		13		8		
50 °		11		10		13
60 °		7		12		12
70 °		6		13		
90 °		0		14		10

Derselbe Versuch wurde auf 5 m. Entfernung gemacht; und es zeigte sich, dass der Stand der Doppelbilder im Verhältniss derselbe blieb. Das Blickfeld zeigt eine mässige Einschränkung für das rechte Auge nach unten und unten-aussen. In der umstehenden Figur ist das Blickfeld für das rechte, für das linke Auge, ferner das binokulare Blickfeld und das Gebiet der Doppelbilder durch verschiedenartige Linien bezeichnet.

Fig. 1.

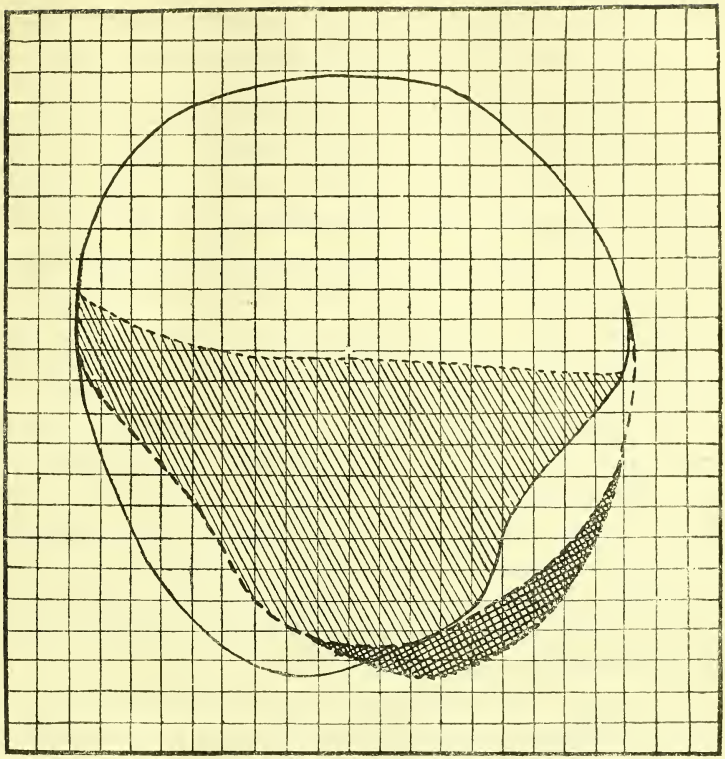

Die Figur stellt die Projektion des Blickfeldes auf die in Quadrate von 5 cm. Länge geteilte Tafel aus dem Abstande von $^1/_2$ Meter dar.

Die ausgezogene Linie bezeichnet die Blickfeldgrenze des gesunden linken Auges, die unterbrochene aus längeren Strichen bestehende Linie ist die Blickfeldgrenze des erkrankten rechten Auges, die aus kürzeren Strichen bestehende mitten durch das Blickfeld gehende Linie ist die Grenze des Doppelsehens.

Die einfach schraffierte Fläche ist der Teil des binokularen Blickfeldes, in welchem doppelt gesehen wird, die doppelt schraffierte Fläche ist der dem kranken Auge fehlende Teil des Blickfeldes, nach unten begrenzt durch eine der unteren Blickfeldgrenze des linken Auges symmetrische Linie.

Der stärkere Punkt in der Mitte der Figur ganz nahe oberhalb der Grenze des Doppelsehens ist der Fixierpunkt.

Der Erläuterung der Symptomatologie der Trochlearislähmung werden einige physiologische Bemerkungen über einige weniger allgemein bekannte Punkte vorauszuschicken sein.

Wir kennen keine Augenbewegung, welche durch Kontraktion eines einzigen Obliquus ohne Teilnahme anderer Muskeln bewirkt wird. Könnte sich der Obliquus superior isoliert kontrahieren, so müsste er vermöge der durch die Trochlea bestimmten Richtung seiner Endsehne den Bulbus um eine Achse rotieren, welche, annähernd im horizontalen Querschnitte des Bulbus liegend, von vorne und aussen nach hinten und innen gerichtet ist und mit der optischen Achse des Bulbus einen Winkel von etwa 39 ° bildet. Er müsste daher den vordern Pol des Auges nach aussen und unten verschieben und dabei den vertikalen Meridian des Auges in medialer Richtung neigen. Doch, wie gesagt, das Vorkommen einer solchen isolierten Aktion lässt sich nicht nachweisen. Bei den uns bekannten Augenbewegungen ist der Obliquus superior stets gemeinsam mit einem oder zwei andern Muskeln thätig. Von den einfachen, wahrscheinlich durch gemeinsame Innervation und gemeinsamen Willensimpuls bedingten Kombinationen sind zwei von besonderer Wichtigkeit.

Erstens: In Verbindung mit dem Rectus inferior bewirkt der Obliquus superior die Senkung des Blickes und zwar bei richtigem Verhältnis der Kontraktionsstärke die Bewegung gerade abwärts. Bei der Bewegung in diagonaler Richtung nach innen-unten wirkt der Rectus internus, bei der Bewegung nach aussen-unten der Rectus externus mit.

Zweitens: In Verbindung mit dem Rectus superior bewirkt der Obliquus superior die Raddrehung des Auges in medialer Richtung bei stillstehender Blicklinie. Dies ist zuerst 1868 von Prof. Nagel behauptet und bewiesen worden (später von Hering bestätigt), nachdem er das vielfältige Vorkommen solcher Raddrehungen nachgewiesen, beziehungsweise bestätigt hatte. Bekanntlich hat man früher das Bestehen solcher Raddrehungen in sehr umfangreichem Masse angenommen, Hunter (1786) und Hueck (1838) glaubten, dass bei Seitwärtsneigung des Kopfes beide Augen eine Raddrehung im ent-

gegengesetzten Sinne vollführen, in solcher Ausdehnung, dass die Augen ihre ursprüngliche Orientierung im Raume beibehalten, das heisst dass ihr vertikaler Meridian vertikal bleibt.

Beide Autoren schrieben diese radförmigen Drehungen der Thätigkeit der beiden Obliqui zu. Es dauerte geraume Zeit, bis die hierin enthaltenen Irrtümer berichtigt wurden. Ritterich, Ruete, Donders leugneten das Bestehen dieser Raddrehungen auf Grund ihrer Versuche, verfielen dadurch aber in einen entgegengesetzten Irrtum, denn ihre Versuche bewiesen wohl, dass die Raddrehung nicht in dem von Hunter und Hueck behaupteten Masse stattfinden, allein sie bewiesen nicht die Abwesenheit der Raddrehungen. Nagel überzeugte sich durch Versuche, dass ein geringer Grad von Raddrehung bei Seitwärtsneigung des Kopfes stattfindet. Ebenso Javal, der ein ingeniöses Mittel zum Nachweis der Raddrehung im Astigmatismus seines eigenen Auges fand (1867). Die genaue Korrektion des Astigmatismus, welche das angemessene Cylinderglas bewirkt, hört auf, wenn der Kopf zur Seite geneigt wird, und das Glas muss ein wenig in entgegengesetztem Sinne gedreht werden, um die Korrektion wieder vollständig zu machen, ein Beweis, dass der Hauptmeridian eine Raddrehung erfahren hat. Nagel benützte den Astigmatismus in anderer Weise zum Nachweise und zugleich zur Messung der Raddrehung (1871). Bekanntlich markiert sich der Hauptmeridian schwächster Krümmung des astigmatischen Auges deutlich an Figuren, die aus zahlreichen Strahlen oder konzentrischen Kreisen bestehen, durch einen Streifen grösster Schwärze. Wird der Kopf um einen bestimmten Winkel seitwärts geneigt, so müsste, wenn das astigmatische Auge die Bewegung vollständig mitmachte, die schwärzeste dem Hauptmeridian entsprechende Linie sich in gleicher Richtung und genau um den gleichen Winkel drehen. Dies ist aber nicht der Fall. Sie bleibt um einen bestimmten Winkel zurück und die Messungsresultate lehren, dass das Auge die seitliche Kopfneigung mit einer Raddrehung im entgegengesetzten Sinne im Betrag von zirka $^1/_6$ der ersteren begleitet. Beide Augen rotieren in gleichem Sinne, beide nach links bei Kopfneigung nach rechts, beide nach rechts bei Kopfneigung

nach links, also unsymmetrisch. Diese Ergebnisse erfuhren Bestätigung von anderer Seite. Skrebitzky fand durch Messung an Nachbildern, dass jedem Grade der Kopfneigung $^1/_{10}$ Grad der Raddrehung entsprach, Donders fand das Verhältnis 1 : 8, Woinow für sich 1 : 9, für einen andern Beobachter 1 : 6. Der Betrag der Raddrehung scheint also individuell in gewissen Grenzen verschieden, die Art und Richtung der Raddrehung aber konstant zu sein.

Was ist die Bedeutung dieser unsymmetrischen Raddrehungen? Nagel wies nach, dass sie eine andere sei, als man bisher angenommen hatte. Nicht dem Deutlichsehen oder dem binokulären Einfachsehen dienen sie, sondern der Erhaltung und Präzisierung des richtigen Bewusstseins der Augenstellung, oder, anders ausgedrückt, der richtigen Lokalisierung der Sehobjekte bei solchen Kopf- und Körperstellungen, bei denen die vertikale Achse des Kopfes seitlich schief gestellt ist. Sie werden dadurch zu einem wichtigen Faktor für das körperliche Gleichgewichtsgefühl. Passive Lageveränderungen des Auges in und mit dem Kopfe und Körper kommen in viel genauerer Weise zum Bewusstsein, indem sie sich mit aktiver Thätigkeit eines empfindlichen Gleichgewichtsapparates verbinden. Wenn sich mit jedem Grade der seitlichen Kopfneigung $^1/_6$ Grad Raddrehung der Augen verbindet, so gibt letztere in jedem Augenblick ein Kontrollmass für die erstere ab.

Die Beweise für den äquilibrierenden Charakter der in Rede stehenden Raddrehungen der Augen liegen in den Bedingungen, unter denen sie vorkommen. Sie treten nicht bloss ein, wenn der Kopf durch seitliche Biegung des Halses geneigt wird, sondern auch, wenn der Hals unbeweglich bleibt und die Biegung im Lendenteile der Wirbelsäule erfolgt. Auch summieren, resp. subtrahieren sich die Raddrehungen, wenn gleichsinnige resp. entgegengesetzte Biegungen in verschiedenen Teilen der Wirbelsäule vorkommen. Wenn die grösstmöglichste Biegung der ganzen Wirbelsäule den Kopf um 90 ° seitwärts neigt, so erreicht die inverse Raddrehung der Augen 15 °, also wiederum den 6ten Teil. Wenn Drehungen in den Hals- und Rücken-

gelenken im entgegengesetzten Sinne geschehen und sich gegenseitig aufheben, so dass der Kopf vertikal bleibt, so bleibt auch die Raddrehung der Augen aus. Die letztere ist also nicht an die Funktion gewisser Muskeln oder Gelenke gebunden, sondern lediglich von der Kopfstellung abhängig. Auch in liegender Körperstellung werden Raddrehungen beobachtet, und zwar bei der rechten Seitenlage Raddrehung nach links, bei der linken Seitenlage Raddrehung nach rechts; in der Rücken- und Bauchlage keine Raddrehung. Aus alledem ergibt sich: Die äquilibrirenden Augenrollungen sind der Richtung wie dem Grade nach abhängig von der bewussten seitlichen Abweichung des Kopfes aus der aufrechten Normalstellung, auf welchem Wege diese Abweichung auch bewerkstelligt sein mag.

Besonders interessant ist es, dass auch bei Tieren äquilibrirende Raddrehungen der Augen vorkommen, welche gleichfalls an die Kopfstellung gebunden sind. Bei Kaninchen erfolgen Rollungen nach vorne beim Heben, Rollungen nach hinten beim Senken des Kopfes und betragen $^1/_5$ der Kopfbewegungen. Da diese Tiere kein gemeinschaftliches Gesichtsfeld haben, ist ein anderer Zweck der Raddrehungen als die Aequilibrirung nicht denkbar.

Die beschriebenen unsymmetrischen äquilibrirenden Raddrehungen sind aber nicht die einzigen, welche vorkommen. Nagel hat schon früher (1861) das Vorkommen anderer, und zwar symmetrischer Raddrehungen nachgewiesen, indem er zeigte, dass zwei um einen kleinen Winkel (bis zu 10 °) gegen einander gedrehte stereoskopische Halbbilder durch entsprechende symmetrische unwillkürliche Raddrehung der Augen zu binokularer Deckung gebracht werden. Diese Raddrehungen können sowohl nach aussen, als nach innen stattfinden. Zu den gleichen Resultaten gelangte später Helmholtz (1865) indem er durch eine Kombination zweier rechtwinkliger gleichseitiger Glasprismen dem Sehfelde des einen Auges eine Raddrehung erteilte.

Noch eine dritte Art von direkten Raddrehungen gibt es, und zwar gleichfalls symmetrische. Es sind die bei der Konvergenz auf nahe Objekte erfolgenden Raddrehungen in lateraler

Richtung, welche bei dem Rückgange in den Parallelismus der Blicklinien durch Raddrehungen in medialer Richtung wieder aufgehoben werden.

Hinzuzufügen ist noch, dass von Henke und Anderen Raddrehungen der Augen im Schlaf beobachtet sind, und dass es krampfhafte Raddrehungsbewegungen gibt, welche unter dem Namen Nystagmus rotatorius bekannt sind.

Da nun die Raddrehungen um die Gesichtslinie als Achse in so vielfacher Weise an jedem normalen Auge vorkommen, ist es notwendig, ihr Verhalten auch in pathologischen Fällen mehr als bisher zu berücksichtigen. Es wird sich zeigen, dass ihre Veränderungen gerade für Trochlearis-Lähmung von diagnostischer Bedeutung sind.

Wie nun jene Raddrehungen zu Stande kommen, ist von Nagel*) abgeleitet und durch Experimente erhärtet worden. Die Gesichtslinie als Achse für die Raddrehung liegt zwischen der im horizontalen Durchschnitte des Auges befindlichen Drehungsachse für Rectus superior und inferior einerseits, und für Obliquus superior und inferior andererseits. Die Drehungshalbachse für die mediale Raddrehung liegt zwischen den Drehungshalbachsen von Rectus superior und Obliquus superior. Diese beiden Muskeln werden daher die mediale Raddrehung ausführen müssen, dagegen Rectus inferior und Obliquus inferior die Raddrehung nach aussen. Das Verhältnis, in welchem die beiden Muskeln thätig sein müssen, um bei ruhender Gesichtslinie Raddrehungen zu bewirken, berechnet sich auf annähernd 5 : 8, indem das Uebergewicht auf Seite des Obliquus fällt. Es ist leicht einzusehen, wie das Zusammenwirken des Obliquus superior und Rectus superior das bezeichnete Resultat herbeiführt. Die Zugwirkung des Oliquus superior nach aussen neutralisiert die Zugwirkung des Rectus superior nach innen, die Zugwirkung des Obliquus superior nach unten neutralisiert die Zugwirkung des Rectus superior nach oben, dagegen haben beide die mediale Neigung des vertikalen Meridians gemeinsam. In Bezug hierauf summiert sich also ihre Wirkung.

*) Arch. f. Ophthalm. Bd. XIV, 2. S. 237.

Zur Symptomatologie der Trochlearislähmung.

Nach diesem physiologischen Exkurse kehren wir zurück zu der Frage, wie bei Ausfall der Leistung des Obliquus superior sich die Beschränkung der Beweglichkeit des Bulbus gestalten muss. Zunächst bei aufrecht gehaltenem Kopfe.

In der oberen Hälfte des Blickfeldes, oberhalb der horizontalen Visierebene, wird, da hier der Obliquus superior nicht mitzuwirken hat, keine Störung hervortreten. Wohl aber in der ganzen untern Hälfte des Blickfeldes. Der Blick wird nicht in gleichem Masse gerade abwärts gerichtet werden können, wie unter normalen Verhältnissen, denn dazu müssten sich die in der Richtung nach abwärts wirkenden Komponenten der Zugkräfte des Rectus inferior und Obliquus superior summieren, während jetzt nur der erstere funktioniert. Ebenso wird der Blick in den diagonalen Richtungen nach unten-aussen und unten-innen nicht so weit wie normal geführt werden können. Eine merklichere Beschränkung ergibt sich jedoch nur in der Richtung nach aussen-unten. In der zu unserer oben berichteten Beobachtung gehörigen Figur auf Seite 267, welche das Blickfeld des rechten erkrankten Auges darstellt, ist die Beschränkung nach unten und unten-aussen durch doppelte Schraffierung bezeichnet.

A. v. Gräfe macht eine andere Angabe hierüber. Er spricht von einer Einengung des Blickfeldes nach innen-unten *) ebenso A. Gräfe **). Dagegen gibt Landolt ***) richtig die Beschränkung nach aussen und unten-aussen an. v. Gräfe's Angabe wird †) dadurch motiviert, dass mit zunehmender Adduktion der Einfluss des Obliquus superior auf die Senkung des Blickes wachse, der des Rectus inferior aber abnehme. Mag

*) A. von Gräfe Symptomenlehre der Augenmuskellähmungen Berlin 1867. S. 137.

**) A. Gräfe Motilitätsstörungen in Gräfe-Saemisch's Handbuch der gesamten Augenheilkunde Band VI. S. 48.

***) L. de Wecker et E. Landolt Traité complet d'Ophthalmologie Tome III. S. 834.

†) l. c. S. 139.

hiedurch eine sehr kleine Beschränkung der Senkung nach innen-unten begründet werden, jedenfalls muss aber nach aussen-unten eine erheblichere Beschränkung stattfinden, denn für die Blickrichtung nach innen-unten wird der Rectus internus durch den für die Blicksenkung allein disponiblen Rectus inferior notwendig wirksamer unterstützt, als der Rectus externus für die Blickrichtung nach aussen-unten durch denselben Rectus inferior, denn dieser wirkt ja bei isolierter Thätigkeit etwas nach unten und innen. Landolt gibt in seiner Figur 163 eine Zeichnung von dem Blickfelde bei Trochlearislähmung, welche mit meiner obigen Zeichnung Seite 267 gut übereinstimmt. Beide zeigen nach aussen-unten einen viel erheblicheren Defekt, als nach unten innen. Beide Zeichnungen lehren, dass der Defekt über Erwarten gering ist. Das liegt daran, dass die weiter abwärts gelegenen Punkte des Blickfeldes erreicht werden können durch Aktion des Rectus inferior, dessen Zugwirkung nach unten die des Obliquus superior übertrifft. Die Zugwirkung des Rectus inferior allein würde den vorderen Pol des Auges nicht gerade nach unten führen, sondern etwas nach innen-unten. Es muss eine ergänzende Wirkung des Rectus externus hinzutreten, um die Abweichung nach innen aufzuheben. Aehnlich ist es mit allen Punkten der unteren Blickfeldhälfte, den untersten Rand abgerechnet. Sie können bei monokularem Sehen durch die Thätigkeit des Rectus inferior unter Beihilfe des Rectus internus oder externus, je nach Bedürfnis, mit dem Blicke erreicht werden, und es ergibt daher die Prüfung des erkrankten Auges auf seine Bewegung nach unten zunächst keinen augenfälligen Defekt. Die nähere Prüfung lehrt freilich Anderes. Zunächst macht sich eine unsichere Fixation, ein Probieren und Suchen beim Blick nach abwärts bemerkbar. Lässt man den Kranken mit dem kranken Auge stark abwärts sehen, so erreicht er mit einiger Mühe wohl das gesteckte Ziel mit dem Blicke, allein die Gegenstände werden nicht an ihrem richtigen Platze gesehen. Vertikale Gegenstände erscheinen schief geneigt, horizontale, z. B. Treppenstufen, ebenso. Es besteht „falsche Projektion“. Greift der Kranke rasch mit der Hand nach dem gesehenen Gegenstande, so greift er mit derselben nach unten

oder auch etwas nach aussen vorbei. Will er auf die gesehene Treppenstufe treten, so tritt er fehl, zu tief und zu weit nach aussen. Es stellt sich das Phänomen ein, welches man Gesichtsschwindel nennt. All dies erklärt sich dadurch, dass der Blick sein Ziel nur durch eine abnorme Innervation erreichen konnte und daher das ganze Blickfeld falsch nach aussen projiziert, lokalisiert wird. Die thatsächliche Stellung des Auges wird, eben weil sie durch eine abnorme Innervation erreicht wurde, und weil dem Innervationsimpulse gemäss projiziert wird, falsch aufgefasst. Ein Irrtum über die Stellung des Auges, ein „falsches Bewusstsein von der Stellung" ist die Ursache.

Man sieht also, die Ausdehnung des monokularen Fixationsfeldes ist keineswegs ein Ausdruck für normale Muskelthätigkeit, es ist in diesem Felde ein Teil mit richtiger und ein solcher mit falscher Projektion zu unterscheiden.

Eine Bestätigung für das Gesagte liefert die Sekundärablenkung am gesunden Auge. Veranlasst man das kranke Auge eine unterhalb des Horizontes gelegene Kerzenflamme zu fixieren, während das gesunde Auge verdeckt ist, so wird man bemerken, dass unter der deckenden Hand das gesunde Auge weiter nach abwärts gerichtet ist, als der Lage des Objektes entspricht. Auch schiesst es nach innen an demselben vorbei. Der Grund ist klar. Dieselbe abnorme Innervation, welche mit dem gelähmten Auge das Objekt erreichen liess, die Innervation nämlich für verstärkte Abwärtswendung (um den Ausfall der Trochlearis-wirkung zu ersetzen), dieselbe Innervation wirkt natürlich gleichzeitig auf das gesunde Auge. Dieses ist demgemäss auf einen weiter abwärts und nach innen (der Auswärtswendung des einen Auges ist ja die Innenwendung des andern assoziirt) gelegenen Punkt gerichtet. Die dadurch bewirkte Ablenkung des gesunden Auges, die sogenannte Sekundärablenkung, ist das genaue Mass für die falsche Innervation, für die falsche Projektion, für den Irrtum über die Stellung des kranken Auges.

Was muss nun geschehen, wenn das gesunde Auge von der deckenden Hand befreit wird? Auf der Fovea centralis desselben bildet sich ein ganz anderer Punkt ab, als die Flamme, welche das kranke Auge fixiert. Dagegen bildet sich die

Flamme im gesunden Auge auf einem tieferen und nach aussen gelegenen Teile der Netzhaut ab. Das gesunde Auge sieht daher die Flamme excentrisch, aber, da in Bezug auf dasselbe die Innervation richtig aufgefasst, die Stellung richtig beurteilt wird, an der richtigen Stelle, wo die Flamme sich wirklich befindet. Die Flamme muss also doppelt gesehen werden. Das gesunde Auge sieht sie an der richtigen Stelle, das kranke an einer falschen, nämlich, wie vorhin erläutert, zu weit nach unten, nach aussen verschoben und nach innen gedreht. Das Doppelbild steht also tiefer, gleichnamig und schief medianwärts geneigt. Ueber den Grund des Doppelsehens kann hienach kein Zweifel sein. Das gesunde Auge sieht ein Bild am richtigen Platze, weil es richtig projiziert, das kranke Auge sieht ein Bild am falschen Platze, weil es wegen falschen Stellungsbewusstseins falsch projiziert. Freilich wird dieser Grund des Doppelsehens gemeiniglich nicht beachtet. Man glaubt, mit der Formel des Gesetzes von der Identität der Netzhäute alles erklärt zu haben. Nagel hat, bis jetzt mit nicht sehr grossem Erfolge, der obigen Anschauung Boden zu schaffen gesucht.

Die Bewegungsstörung wird bei Oeffnung beider Augen viel auffallender. Beim Blick nach unten bleibt das kranke Auge zurück und zeigt sich von der Fixationsrichtung nach oben und etwas nach innen abgelenkt, der vertikale Meridian ist nach aussen geneigt; alles um so mehr, je stärker der Blick gesenkt wird. Der Grund liegt darin, dass der Rectus inferior für die Senkung allein wirkt, demzufolge der Zug nach unten zu schwach ist, dagegen ein ablenkender Zug nach innen und Aussen-Raddrehung stattfindet.

Bewegt sich das Fixierobjekt nach Seite des gesunden Auges, das heisst in die Adduktionsstellung, so nimmt die Höhenablenkung zu, die Abweichung des vertikalen Meridians ab, die Seitenablenkung ändert sich unbedeutend. Dagegen, bewegt sich das Objekt nach Seite des kranken Auges, d. h. in die Abduktionsstellung, so nimmt die Höhenablenkung, ab, die Abweichung des vertikalen Meridians zu, die Seitenablenkung ändert sich ganz wenig. Dem entsprechend stehen die Doppel-

bilder gleichnamig, das des kranken Auges tiefer, in medialer Richtung, schief geneigt. Nach der Seite des gesunden Auges hin wächst der Höhenabstand, nach der Seite des kranken Auges nimmt die Schiefheit zu. Der Seitenabstand der Doppelbilder ändert sich nur wenig. In Bezug auf diesen letzteren Punkt ist zu bemerken, dass A. v. Gräfe und A. Gräfe und, ihnen folgend, die übrigen Autoren angeben, dass der Seitenabstand der Doppelbilder nach beiden Seiten hin, nach Seite des kranken wie des gesunden Auges, abnehmen. In unserem Falle, welcher in Bezug hierauf genau und wiederholt untersucht werden konnte, hat sich dies nicht bestätigt. Vielmehr zeigte sich bei geringen Beträgen und geringen Differenzen der Seitenabstände doch eine regelmässige Zunahme der letzteren von der kranken nach der gesunden Seite. Bei 5 Grad Neigung unter den Horizont war der Seitenabstand bei 35 ° Abduktion gleich Null, stieg von 0,5 ° bis 1,5 ° in der Medianlinie, dann weiter über diese hinaus, so dass er bei 15 ° Adduktion 2 °, bei 30 ° Adduktion 2,5 ° betrug. Bei weiterer Blicksenkung auf 10 ° stiegen die Werte von 0,5 ° in stärkster Abduktion bis 3,5 ° in äusserster Adduktion, bei einer Blicksenkung von 20 ° von 2 ° in der Abduktion bis 5 ° in der Adduktion.

Da dies auch in anderen Fällen beobachtet wurde, dürfte die Vermutung vielleicht gerechtfertigt sein, dass die vorhin erwähnte v. Gräfe'sche Ansicht mehr auf theoretischer Voraussetzung beruht, indem nämlich sowohl bei derjenigen Abduktionsstellung, in welcher die Hornhautachse auf der Muskelebene der Obliqui senkrecht steht, als auch in derjenigen Adduktionsstellung, in welcher die Hornhautachse in die Muskelebene der Obliqui fällt, die Wirkung dieser Muskeln auf die Seitenwendung gleich Null wird. Dies erklärt sich aus den Veränderungen, welche die Muskelwirkung durch die Aenderung der Stellung des Bulbus erfährt. Es ist klar, dass der Obliquus superior und ebenso der Obliquus inferior in einer gewissen Abduktionsstellung, in derjenigen nämlich, in welcher die Hornhautachse bzw. Gesichtslinie mit der Drehungsachse der Obliqui zusammenfällt, keinerlei Einfluss auf den Höhenstand und

auf die Seitenwendung des vordern Pols des Auges hat, sondern lediglich maximale Meridianneigung d. h. Raddrehung um die Gesichtslinie als Achse bewirkt. Umgekehrt verhält es sich in derjenigen Adduktionsstellung, in welcher die Hornhautachse auf der Drehungsachse senkrecht steht. In dieser Stellung, wenn dieselbe erreichbar wäre, würde die Meridianneigung und ebenso die Seitenwendung Null werden, dagegen der Einfluss auf den Höhenstand des vordern Augenpols sein Maximum erreichen. Zwischen diesen beiden Extremen ändert sich der Grad des Einflusses der Obliqui auf den Höhenstand, die Seitenwendung und Meridianneigung, und man sieht, wie sich hieraus der verschiedene Stand der Doppelbilder in der Abduktions- und Adduktionsstellung erklärt.

Die Grenze, an welcher das Doppelsehen in der untern Blickfeldhälfte auftritt, fällt nicht genau mit der horizontalen Halbierungslinie des Blickfeldes zusammen; vielmehr greift sie auf Seite des gesunden Auges schräg nach oben-aussen verlaufend in die obere Blickfeldhälfte hinein, während sie auf Seite des kranken Auges sich in ähnlicher Weise unter die Horizontale senkt. A. v. Gräfe gibt hiefür folgende Erklärung*): „Der Erhebungsstand der Blicklinie bei vorgerückter Adduktion wird vorwaltend durch die Obliqui reguliert, und es ist, da gerade diese Stellungen beim Akkommodationsakt besonders verwertet werden, annehmbar, dass schon in der Horizontalen starke Widerstände der beiden antagonistischen Obliqui sich gegenseitig binden und dass beim Verlassen der Horizontalen ein verhältnismässig grosser Widerstand den verlängerten Muskel noch eine Strecke weit begleitet. Hienach wird auch eine Annullierung dieses Widerstandes bei Lähmung einen Ausschlag nach Seite des Antagonisten in etwas breiterem Terrain zur Folge haben". Der Sachverhalt erklärt sich also auf gleiche Weise, wie sich, wie oben erwähnt wurde, das Wachstum des Höhenabstandes der Doppelbilder gegen die gesunde Seite, die Abnahme gegen die kranke Seite erklärt. Der Einfluss der Obliqui auf den Höhenstand des vordern Pols des Auges ist bei starker Adduktion ganz vorwaltend. Bei Ausfall der Troch-

*) l. c. S. 143.

leariswirkung muss also sowohl der elastische Widerstand als der geringste Grad von Retraktion (um nicht zu sagen Kontraktur) des Obliquus inferior den vordern Pol aufwärts ziehen, und schon etwas über der Horizontalen wirksam werden, wo der Obliquus superior selbst sich noch nicht aktiv zu kontrahieren braucht. Es wäre also ein erstes Zeichen von antagonistischer Wirkung dem gelähmten Obliquus superior gegenüber zu einer Zeit, wo auf anderen Stellen solche noch nicht nachweisbar ist.

Umgekehrt verhält es sich in starker Abduktionsstellung. Hier schwindet der Einfluss der Obliqui auf die Höhenrichtung mehr und mehr. Da ist es begreiflich, dass der Ausfall der Trochleariswirkung erst eine Strecke unterhalb der Horizontalen merkbar wird.

Nagel machte darauf aufmerksam (1871) *) dass die Prüfung der Augenbewegungen bei seitlicher Herabneigung des Kopfes eine Beihilfe liefern kann für die feinere Diagnostik von Lähmungen derjenigen Augenmuskeln, welche bei den jene Kopfbewegungen begleitenden sogenannten äquilibrirenden Raddrehungen der Augen in Aktion treten. Zu diesen gehört in erster Linie die Trochlearislähmung. Wir haben gesehen dass bei seitlicher Kopfneigung beide Augen eine Raddrehung in entgegengesetzter Richtung in $^1/_{10}$ bis $^1/_6$ des Betrages der Kopfneigung erfahren. Da der Obliquus superior bei der Innen-Raddrehung beteiligt ist, wird der Ausfall seiner Wirkung sich bei der Herabneigung nach der Seite des kranken Auges geltend machen. Das Auge kann nicht in die physiologisch geforderte Lage gelangen.

Ist das kranke Auge allein offen, so kann der Fixierpunkt durch veränderte Innervation wohl erreicht werden, aber eben deshalb wird falsch projiziert. Die Objekte erscheinen verschoben, senkrechte Objekte scheinen schief zu stehen. Dies ist nur bei gut beobachtenden Personen nachzuweisen, insbesondere das Urteil über die Schiefheit ist in solcher gezwungener

*) Arch. für Ophthalm. XVII. 1. S. 259.

Stellung, namentlich nach längerem Verharren in derselben, ein sehr unsicheres. Viel sicherere Angaben erhält man, wenn das gesunde Auge geöffnet ist, über die Stellung der Doppelbilder.

Der Obliquus superior soll in Verbindung mit dem Rectus superior mediale Raddrehung des Auges bewirken. Fällt die Wirkung des Obliquus superior aus, und wirkt demzufolge der Rectus superior allein, so kann die binokulare Fixation nicht erhalten bleiben, denn der Rectus superior zieht die Hornhaut nach oben und ein wenig nach innen, die Raddrehung nach innen fällt geringer aus als sie soll, d. h. das Auge ist aus der normalen Stellung etwas nach aussen rotiert. Dem zufolge zeigt die Cornea eine Abweichung nach oben und innen unter Raddrehung nach aussen, und dem entsprechend muss Doppeltsehen auftreten. Das Doppelbild des kranken Auges sollte, dem gewönlichen Schema zufolge, tiefer stehen, gleichnamig, medial geneigt sein.

Die obige Krankheitsgeschichte lehrt nun, dass die Doppelbilder, abweichend von dem, was erwartet werden musste, meistens nicht gleichnamigen, sondern gekreuzten Stand zeigten. Das gleiche ist in einem Falle aus Donders' Praxis von Baumeister*) beobachtet und beschrieben worden. Dieser Autor gelangt auf Grund ähnlicher Deduktionen, wie wir sie angestellt haben, ebenfalls dazu, gleichnamigen Stand der Doppelbilder zu erwarten, also der Thatsache des gekreuzten Standes gegenüber, zu dem nämlichen Widerspruche. Er fügt hinzu, „den Versuch, diesen Widerspruch aufzuheben, unterlasse ich vorläufig, bis mich zahlreichere Beobachtungen von dem thatsächlichen Vorhandensein dieser Erscheinung überzeugt haben". Indessen, wie Professor Nagel ermittelt hat, klärt sich bei genauerer Betrachtung dieser Widerspruch auf, es wird genau das beobachtet, 'was man auf Grund richtiger Analyse erwarten muss. Man muss nämlich bedenken, dass durch die Seitwärtsneigung des Kopfes die Stellung beider Augen zu einander und zu der horizontalen Visierebene geändert wird und dass infolge dessen eine Aenderung in der Lokalisation der Doppelbilder eintreten muss. Einige einfache Versuche werden dies erläutern.

*) v. Gräfe's Arch. für Ophth. Bd. XIX Abt. 2, S. 269.

Man lege eine Münze vor sich auf den Tisch oder klebe sie an eine senkrechte Wand und fixiere die Spize des in grösserer Nähe gehaltenen Fingers. Die Münze erscheint in neben einander liegenden gleichnamigen Doppelbildern. Neigt man jetzt den Kopf seitwärts zur Schulter, so stellen die Doppelbilder sich schräg zu einander, so dass die Verbindungslinie beider Bilder ungefähr parallel der Verbindungslinie beider Augen ist. Demgemäss ist das rechte Bild das tiefer liegende, wenn der Kopf nach rechts geneigt wird, das linke das tiefer liegende, wenn der Kopf nach links geneigt wird. Treibt man die Neigung des Kopfes unter Zuhilfenahme der Beugung der Wirbelsäule so weit, dass sie 90 ° beträgt, die vertikale Kopfachse also horizontale Richtung einnimmt, so stehen die Doppelbilder vertikal über einander.

Eine analoge Umstellung der Doppelbilder beobachtet man, wenn man sich auf irgend eine Weise z. B. durch Verschiebung eines Bulbus, oder durch senkrecht ablenkende Prismen senkrecht über einander stehende Doppelbilder erzeugt. Bei Seitwärtsneigung des Kopfes stellen sich die Doppelbilder schräg zu einander, und wird die Neigung des Kopfes so weit getrieben, dass seine vertikale Axe horizontale Stellung erhält, so stehen die Doppelbilder horizontal neben einander.

Um die Anwendung auf unsern Fall von rechtsseitiger Trochlearislähmung noch direkter machen zu können, halte man ein Prisma mit der brechenden Kante nach unten vors rechte Auge, so dass dieses ein tiefer stehendes Doppelbild sieht. Wird jetzt der Kopf zur rechten Schulter herabgeneigt, so wandert das untere Doppelbild nach links, die Bilder haben gekreuzten Stand.

Man kann die Analogie mit unserm pathologischen Falle noch etwas vollständiger gestalten, wenn man das Prisma so vor das rechte Auge hält, dass die brechende Kante nach unten und ein wenig nach aussen gerichtet ist. Das Doppelbild des rechten Auges steht dann nicht bloss unterhalb des wahren Bildes, sondern zugleich etwas nach rechts verschoben, d. h. gleichnamig, also geradeso wie nach obiger Auseinandersetzung in dem Falle von Trochlearislähmung die Doppelbilder bei

leichter Rechtsneigung des Kopfes stehen sollten. Neigt man jetzt den Kopf zur rechten Seite, so nimmt zuerst der Abstand der gleichnamig stehenden Doppelbilder ab, dann stehen sie genau übereinander und bei noch weiterer Kopfneigung stehen sie ungleichnamig, gekreuzt.

Man sieht dass auf diese Weise der oben angetroffene Widerspruch zwischen der von der Theorie geforderten und der thatsächlich beobachteten Stellung der Doppelbilder sich befriedigend aufklärt. Die Theorie verlangt für die rechtsseitige Trochlearislähmung bei allmälich zunehmender Rechtsneigung des Kopfes allmälich zunehmende Höhendistanz der Doppelbilder. Die Beobachtung ergibt zwar anfangs (bis zu 40 ° Kopfneigung) zunehmende Höhendistanz, dann von 50 ° Kopfneigung Abnahme der Höhendistanz, die schliesslich bei 90 ° Kopfneigung = 0 wird. Dies stimmt vollkommen damit überein, dass die Höhendistanz der Doppelbilder infolge der mit dem Kopfe veränderten Stellung der Augen abnehmen und sich in seitliche Distanz mit gekreuztem Stande der Bilder verwandeln muss. Dem entsprechend tritt dann auch eine immer zunehmende, bei 90 ° Kopfneigung ihr Maximum von 15 ° erreichende Seitendistanz mit gekreuztem Stande der Bilder auf.

Die Theorie verlangt ferner infolge des geringfügigen Zuges des Rectus superior in der Richtung nach innen eine ganz geringe Seitendistanz mit gleichnamigem Stande der Doppelbilder. In der That kommt bei geringer Rechtsneigung des Kopfes (10 °) eine solche Stellung der Doppelbilder zum Vorschein; schon bei 20 ° Kopfneigung aber verschwindet die gleichnamige Seitendistanz und geht weiterhin bei zunehmender Kopfneigung in Seitendistanz mit gekreuztem Stande über, welche, wie bereits erwähnt, lediglich der Ausdruck der in veränderter Weise lokalisierten Höhendistanz ist.

Am wichtigsten und interessantesten ist nun aber das Verhalten der Doppelbilder bezüglich ihrer schiefen Neigung gegen einander, da ja die Aufrechterhaltung des Parallelismus der in der Primärstellung vertikalen Meridiane die Wirkung und wohl auch der Zweck der äquilibrirenden Raddrehungen ist. Wären in einem Krankheitsfalle zufällig einmal die beiden für diese Art von

Raddrehung zusammengehörigen Muskeln, und nur diese allein, gelähmt, also für die Innenraddrehung der Rectus superior und Obliquus superior, für die Aussenraddrehung Rectus inferior und Obliquus inferior, so müssten bei seitlicher Kopfneigung wegen Ausbleibens der äquilibrirenden Raddrehung die beiden Doppelbilder gegen einander rotiert erscheinen. Beispielsweise müssten die Doppelbilder einer kreisförmigen Scheibe sich zwar der äusseren Begrenzung nach decken, ihrem Inhalt nach aber gegen einander gedreht sein, die Doppelbilder eines senkrechten oder wagrechten Stabes hingegen oder der Lichtkerze müssten sich in ihrer Mitte überkreuzen. Ist jedoch nur einer der beiden beteiligten Muskeln gelähmt, so muss, da gerade das Zusammenwirken beider Muskeln die unveränderte binokuläre Fixation erhält, die letztere aufhören, das Auge durch den zweiten wirkungsfähigen Muskel eine Ablenkung erfahren.

Dies auf unsern Fall von rechtsseitiger Trochlearislähmung angewendet, sollte man bei zunehmender Rechtsneigung des Kopfes neben dem schon besprochenen Auseinandertreten der Doppelbilder in seitlicher und Höhenrichtung eine allmälich zunehmende mediale Neigung des Doppelbildes erwarten. Statt dessen wurde bei allen Neigungsgraden ziemlich konstante Schiefheit (zwischen 10 ° und 13 °) beobachtet. Man wird hieran jedoch nicht grossen Anstoss nehmen dürfen, wenn man die Schwierigkeit der Feststellung des Schiefheitsgrades in Betracht zieht. Die Bestimmung der Neigungswinkel der Doppelbilder nach der oben angegebenen Methode ist natürlich nur eine ganz ungefähre. Genauere Messungen sind aus verschiedenen Gründen schwierig, unter Anderem auch deshalb, weil der Patient nicht allein die seitliche Schiefheit, sondern auch eine Schiefheit der Tiefe nach wahrnimmt, indem ihm das obere Ende des Bildes ferner als das untere zu stehen scheint. (Näheres hierüber unten.) Wenn an einem zu derartigen Messungen besonders geeigneten Individuum die Untersuchung mit Rücksicht auf den erwähnten Punkt wird wiederholt werden können, wird man ohne Zweifel den Voraussetzungen noch genauer entsprechende Ergebnisse erhalten.

Hier ist noch kurz der Komplikation der Trochlearislähmung mit sekundärer Kontraktur des Obliquus inferior zu gedenken. Der Obliquus inferior ist als nahezu direkter Antagonist des Obliquus superior zu betrachten, da die Achsen beider Muskeln nahezu zusammenfallen. Demzufolge wird denn auch Kontraktur des Obliquus inferior häufig nach länger dauernden Trochlearis-Lähmungen beobachtet.

Welches werden die Symptome der Kontraktur des Obliquus inferior sein müssen? Der Obliquus inferior zieht die Cornea nach aussen und oben und neigt den vertikalen Meridian nach innen. Es wird also bei Kontraktur dieses Muskels eine gewisse Divergenz mit Ablenkung nach oben und Raddrehung um die Gesichtslinie nach aussen, sog. Radschielen, stattfinden und zwar wird diese Stellungsanomalie bei dauernder Verkürzung des Obliquus inferior, wie bei allen konkomitierenden Schielformen sich durch das ganze Blickfeld hin erstrecken. Das Doppelbild wird bei gekreuztem Seitenabstande tiefer stehen und nach innen geneigt sein und zwar durch das ganze Blickfeld hin. Verbindet sich Kontraktur des Obliquus inferior mit Trochlearislähmung, so wird, da bei beiden Zuständen Tieferstehen und Schiefheit des Doppelbildes in gleichem Sinne besteht, diese Dislokation um so ausgeprägter sein; die Höhendistanz des Doppelbildes, sowie die Schiefheit, wird vermehrt werden. In Bezug auf den Seitenabstand dagegen verhalten sich beide Anomalien entgegengesetzt und die Erfahrung lehrt, dass, wie in Folge Ueberwiegens der Wirkung des Obliquus inferior auch zu erwarten ist, bei der genannten Komplikation gekreuztes Doppelsehen in der obern Hälfte des Blickfeldes auftritt.

In unserem Falle war Doppelsehen in der obern Hälfte des Blickfeldes noch nicht aufgetreten. Eine ausgeprägte Kontraktur des Obliquus inferior hatte sich also noch nicht ausgebildet.

Es bleibt noch übrig auf einen Punkt einzugehen, welcher mit der Symptomatologie der Trochlearislähmung bisher oft in Zusammenhang gebracht wurde. Auf das scheinbare Näher-

stehen des tieferen Doppelbildes bei Trochlearislähmung hat zuerst A. v. Gräfe aufmerksam gemacht (1854). In seiner ersten berühmten Arbeit *) sagt er, „der Kranke beschreibt die Schiefheit (des Doppelbildes) so, als sei der Gegenstand mit seiner untern Extremität gegen das kranke Auge hingezogen, was notwendig eine scheinbare Schiefheit hervorrufen muss. Auch gibt derselbe einen bedeutenden Unterschied in den Entfernungen an, die tieferliegenden Punkte scheinen seinem Auge näher zu liegen, als wenn die Objekte in einem Bogen gegen den Körper hin gekrümmt wären". v. Gräfe erklärt dies mit folgenden Worten: „Das scheinbare Näherstehen wird durch die pathologische Konvergenz und den engeren Horopter bedingt, und da diese Verhältnisse nach unten zunehmen, so muss scheinbare Krümmung der Objekte stattfinden". Schon nach Jahresfrist (1855) nahm v. Gräfe diese Erklärung zurück und ersetzte sie durch eine andere **). In diesem zweiten Aufsatze spricht v. Gräfe es deutlich aus, dass das Doppelbild dem Kranken weit näher zu stehen scheine, als das wahre Bild. Er stellt die Ansicht auf, die Lähmung des Trochlearis habe eine Verrückung des Drehpunktes des Auges nach hinten zur Folge, und diese bewirke das scheinbare Näherstehen des Doppelbildes. Auch diese Erklärung liess v. Gräfe bald fallen, da das Vorrücken des Augendrehpunktes bei Okulomotoriuslähmung keine analoge Veränderung in der Stellung der Doppelbilder bewirke.

In gleichem Sinne äusserte sich Alfred Gräfe in seiner (1858) klinischen Analyse der Motilitätsstörungen des Auges. S. 106. Die Frage galt nunmehr als eine offene. Ein Versuch zur Erklärung wurde von Förster gemacht (1859.) „Wenn wir einen Gegenstand, der sich auf einer horizontalen Fläche befindet, schräg von oben herab ansehen, so wird sein Bild auf die Macula lutea zu liegen kommen. Alles was sich auf dieser Fläche zwischen uns und dem fixierten Punkte befindet, bildet sich auf der oberen Hälfte, was jenseits des fixierten Punktes sich befindet, auf der unteren Hälfte der Netz-

*) v. Gräfe Arch. für Ophthalm. I. 1. S. 68.

**) Arch. für Ophth. I. 2. S. 320.

haut ab. Wir sind daher gewöhnt, den Gegenstand für näher zu halten, der sich oberhalb der Macula lutea abbildet". Hienach ist also die Erscheinung des Näherstehens des Doppelbildes nicht der Trochlearislähmung als solcher eigentümlich, sondern sie kommt auch bei gesunden Augen vor, wenn auf irgend eine Weise Doppelbilder in verschiedener Höhe erzeugt werden.

A. Gräfe prüfte Förster's Erklärung in einem Falle von Trochlearislähmung (1860 *). Wurde durch ein Prisma das tiefere Bild auf die Höhe des normalen Bildes gehoben, so verschwand der Unterschied in dem scheinbaren Abstande der Doppelbilder. Auf Grund hievon stimmte A. Gräfe Förster's Erklärung zu und erkannte an, dass „das Näher- und Fernerstehen des einen Bildes, welches bei Muskelaffektionen verschiedener Art beobachtet werde, immer durch die bezügliche Lage seines Netzhautbildes auf der oberen oder unteren Netzhauthälfte bestimmt werde" **).

Nagel wies (1861) nach ***), dass diese Erklärung unrichtig ist, auf unzulässiger Verallgemeinerung einer an sich richtig beobachteten Erscheinung beruht, und stellte auf Grund von Experimenten eine neue Erklärung auf, welche sich in viel vollkommenerer Weise den Thatsachen anschliesst. Förster's Angabe, dass wir gewöhnt sind, stets den Gegenstand für näher zu halten, der sich oberhalb der Macula lutea abbildet, widerlegte er dadurch, dass er Versuche mit Doppelbildern anstellte, bei denen Bilder, welche der oberen Netzhauthälfte angehören, nicht näher, sondern ferner gesehen wurden. Auch die Gründe, weshalb das Doppelbild in dem einen Falle in näheren, in dem anderen in ferneren Abstand als das wahre Bild verlegt wurden, legte Nagel klar. Er wies darauf hin, dass die Grösse, in welcher das exzentrische Doppelbild erscheint, ein untrügliches Zeichen dafür ist, ob es in gleiche Entfernung vom Auge, wie das zentral gesehene Objekt, verlegt wird oder nicht. Im ersteren Falle ist die Grösse des Doppelbildes die gleiche. Wird das Doppelbild in grössere Entfernung verlegt, so erscheint es grösser, wird es in geringere

*) Arch. f. Ophth. VII. 2. S. 109.
**) l. c. S. 111.
***) Arch. f. Ophth. VIII. 2. S. 368.

Entfernung verlegt, so erscheint es kleiner. Es ergab sich durch Versuche, dass im allgemeinen und wenn keine störenden Einflüsse stattfinden, beide Doppelbilder gleich gross und in gleicher Entfernung vom Auge erscheinen, dass aber das exzentrisch gesehene Doppelbild in eine falsche Entfernung verlegt wird, wenn durch benachbarte Objekte ein Anlass dazu gegeben wird. Wenn z. B. von einer auf einer Tischecke liegenden Kugel durch ein vertikal ablenkendes Prisma ein tiefer stehendes Doppelbild erzeugt wird, so erscheint das verschobene Doppelbild in gleicher Grösse und in gleicher Entfernung vom Auge wie das richtige Bild. Wenn jedoch die Kugel auf einer grösseren Tischplatte liegt, so besteht die Neigung, das tieferstehende Doppelbild der Tischplatte in die Verlängerung der wahren Tischplatte nach vorne gegen den Körper des Beobachters hin — also näher — zu projizieren und auf diese hinauf die Kugel, die nun, entsprechend der in grössere Nähe verlegten Tischplatte, kleiner erscheint. Wird jedoch die Kugel bei übrigens gleicher Lage an einen senkrechten Faden gehängt, so besteht die Neigung, das tiefere Doppelbild des Fadens in die Verlängerung des direkt gesehenen Fadens nach unten zu projizieren, so dass beide Fäden sich teilweise decken, d. h. also in grössere Entfernung. Die Kugel scheint nun an diesem ferneren unteren Teile des Fadens zu hängen und sie scheint dem entsprechend grösser *). Durch einen schlagenden Versuch konnte die Frage über jeden Zweifel sicher gestellt werden. Zwei gleiche in gleicher Höhe neben einander befindliche Kugeln, von denen die eine auf einer Tischplatte lag, die andere an einem Faden hieng, wurden durch das vertikal ablenkende Prisma betrachtet. Die beiden tieferen Doppelbilder nahmen eine ganz verschiedene Stelle ein; das eine schien auf der verschobenen Tischplatte zu liegen, erschien demzufolge näher und kleiner. Gleichzeitig schien das andere an dem Faden zu hängen, erschien somit ferner und grösser. Wer das

*) Wie Nagel l. c. näher ausführt, ist diese Art der Lokalisation, keine konstante, vielmehr wechselt die Projektion oft rasch zwischen grösseren und geringeren Abständen. Geübte Experimentatoren können sogar willkürlich den Wechsel herbeiführen.

frappante Experiment mit Erfolg wiederholt, wird sich der zwingenden Beweiskraft desselben nicht entziehen können.

Die Frage des Nähererscheinens des Doppelbildes war damit erledigt. Die Trochlearislähmung als solche hat mit dem Näherstehen des Doppelbildes nichts zu thun. Bei jeder Lähmung mit vertikal distanten Doppelbildern kommt die gleiche Erscheinung vor und ebenso wenn durch Prismen oder auf andere Art vertikal distante Doppelbilder an gesunden Augen hervorgerufen werden. Bei der Untersuchung von Kranken mit Augenmuskellähmungen kommt es ganz darauf an, was für ein Prüfungsobjekt und in welcher Umgebung es ihnen geboten wird. Hält man den Kranken, wie es vielfach üblich ist, mit der Hand eine brennende Kerze vor, so gibt er fast immer, oft spontan, an, das tiefere Doppelbild stehe ihm näher. Das ist aber ein anderes Näherstehen, als das Näherstehen des auf die verlängerte Tischplatte, oder wenn die Kerze auf dem Fussboden steht, des auf diesen projicierten, nun deutlich verkleinerten Doppelbildes. In jenem ersteren Falle ist das Doppelbild nicht kleiner, das geben urteilsfähige Kranke bestimmt an; (cf. obigen Krankheitsfall) es steht auch nicht dem Auge näher, sondern es steht dem Körper näher. Natürlich. Man führe ein Bandmass, welches vom Auge zum Prüfungsobjekte reicht, von dem letzteren abwärts, während das andere Ende am Auge fest bleibt. Während das freie Ende einen Bogen beschreibt, nähertes sich mehr und mehr dem Körper. So ist das Näherstehen des Doppelbildes zu verstehen *) und der Bogen, welchen das Ende des Bandmasses beschreibt, lehrt auch zugleich verstehen, warum das tieferstehende Doppelbild der Kerze mit seinem untern Ende nach vorne geneigt erscheint, was die meisten Patienten angeben. Manche geben auch an, dass die Kerze einen gegen den Beobachter gekehrten Bogen beschreibe, cf. die oben S. 285 zitierten Worte v. Gräfe's

*) Dass selbst Ophthalmologen sich in solcher Weise ausdrücken, kann man aus A. Gräfes Worten S. 50 Band VI. Handb. d. gesamt. Augenheilk. entnehmen, wo er von senkrecht über einander liegenden schräg von oben gesehenen Punkten sagt, dass sie in gleicher Entfernung vom Beobachter sich befinden.

in seiner ersten Mitteilung. Dort folgt die Bemerkung, dass beim Vergleich der beiden Bilder das falsche Bild etwas länger erscheint. Also doch ganz gewiss nicht kleiner, wie das Doppelbild sein müsste, wenn es dem Auge näher erschiene.

Die Erklärung welche A. v. Gräfe für die scheinbare Krümmung des Doppelbildes gegeben hat — durch pathologische Konvergenz und engeren Horopter — braucht man nicht weiter zu kritisieren, nachdem v. Gräfe selbst sie hat fallen lassen und nachdem von Nagel eine zutreffendere Erklärung gegeben ist. Nagel weist darauf hin, dass die verschiedenen Punkte eines Netzhautbildes bei monokularem Sehen und daher auch bei binokularem Doppeltsehen, wenn nicht besondere Umstände einer richtigeren Lokalisation zu Hilfe kommen, alle in gleiche Abstände verlegt werden, also in eine Kugelfläche, in deren Mittelpunkt das Auge steht. Der gestirnte Himmel ist eine solche Projektionsfläche für Objekte von grosser Entfernung. Projektionssphären hat Nagel solche Flächen im Allgemeinen genannt. Dieselben dienen stets dann zur Lokalisation des Gesehenen, wenn nicht durch vorgängige Kenntnis der Beschaffenheit des Objekts, insbesondere des Relief's, eine andere Lokalisation veranlasst wird, sie sind also gewissermassen ein Notbehelf. Den Namen mag man, wenn man will, fallen lassen, aber die Thatsache muss anerkannt werden, dass, wenn nicht besondere Handhaben für anderweite Projektion vorliegen, alle Punkte des monokularen Netzhautbildes in gleichen Abstand verlegt werden, d. h. in eine sphärisch gekrümmte Fläche.

Man hätte erwarten sollen dass nach Nagel's eingehenden physiologischen Erörterungen die Frage des Nähererscheinens des tieferen Doppelbildes als erledigt zu betrachten war, bis etwa neue Thatsachen bekannt geworden wären, welche sich seiner Auffassung nicht fügten. Oder, wenn man die Anschauung nicht für richtig hielt, wäre Widerlegung am Platze gewesen, umsomehr, da einzelne Autoren ihre Richtigkeit anerkannt haben z. B. Carl Thorspecken*). Keines von beiden ist geschehen;

*) Ueber Lähmung der Augenmuskeln Inaug.-Dissert. Würzburg 1865. S. 12.

weder wurde Nagel's Anschauung allgemein anerkannt, noch fand sie eine Widerlegung oder auch nur eine eingehende Besprechung. Vergessen ist seine Ansicht nicht, denn sie wird in den neueren Werken zitiert, aber die betreffenden Autoren scheinen nicht durch eigene Versuche ein eigenes Urteil gewonnen zu haben. Krankenbeobachtungen an den so seltenen Trochlearislähmungen sind nicht erforderlich, auch weniger geeignet zur Entscheidung. Um eine physiologische Frage handelt es sich, die durch physiologische Untersuchung zu entscheiden ist. Die neueren Lehrbücher der Augenheilkunde erwähnen zum Teil das Näherstehen des Doppelbildes als ein dieser Krankheit zukommendes Symptom ohne eine Erklärung zu geben (Seitz-Zehender, Klein, Ed. Meyer, Michel, Landolt). Andere (Schweigger, Schelske, Hersing, Schmidt-Rimpler) geben die Förster'sche Erklärung, die doch definitiv widerlegt ist. A. v. Gräfe ist in seiner Symptomenlehre der Augenmuskellähmungen (1867) noch einmal auf den Gegenstand zurückgekommen, doch nur ganz kurz und im Vorbeigehen. Von der Diplopie bei Lähmung des Rectus inferior sagt er *) „dass das tieferstehende Bild, da meist gegen den Boden des Zimmers projiziert wird, dem Patienten näher zu stehen scheint" und von der Trochlearislähmung fügt er hinzu **), das scheinbare Näherstehen des Doppelbildes rühre von der Projektion auf eine horizontale unter der Augenhöhe liegende Fläche, z. B. den Boden des Zimmers, her. Aus den vorstehenden Erörterungen geht hervor, dass diese Erklärung den Kern der Sache nicht trifft, den wahren Grund der allgemein und ohne komplizierende Bedingungen beobachteten Erscheinung des Näherstehens des tieferen Doppelbildes nicht angibt.

Alfred Gräfe hat in seiner neuesten ausgezeichneten Bearbeitung der Motilitätsstörungen (1875***) nochmals die Frage besprochen, dabei aber den Sachverhalt mehr verdunkelt als aufgeklärt. Er bemerkt, das exzentrische Netzhautbild des

*) l. c. S. 135.
**) l. c. S. 145.
***) Gräfe-Saemisch Handb. d. gesamt. Augenheilk. Bd. VI. S. 50.

Auges mit gelähmtem Trochlearis könne in verschiedene Entfernungen nach aussen verlegt werden, das Doppelbild in verschiedener Entfernung erscheinen. „Doch begründet eben die Erfahrung, dass bei jener Lähmungsform das Scheinbild entweder unter oder vor, oder gleichzeitig unter und vor dem andern sich befindet, unsere Ueberzeugung, dass es wohl das naturgemässeste ist, dasselbe bald mehr auf eine vertikale, bald mehr auf eine horizontale, am häufigsten auf eine zwischen diesen beiden liegende intermediär gestellte Ebene zu projizieren, so dass es an einem zwischen a und b liegenden Punkte (vrgl. Fig. 8 S. 50) der Linie ab zur Erscheinung käme". Dies ist so dunkel und unbestimmt ausgedrückt, steht so sehr auf Schrauben, dass man ein mit den bekannten physiologischen Normen in Uebereinstimmung stehendes Gesetz für die Lokalisation des Doppelbildes schwerlich herauslesen kann und ebensowenig eine brauchbare Erklärung für das scheinbare Näherstehen des tieferen Doppelbildes. Dem gegenüber muss betont werden, dass das physiologische Experiment wie die Krankenbeobachtung uns berechtigen Gesetz und Regel mit Bestimmtheit auszusprechen. Das exzentrisch gesehene tiefer stehende Doppelbild wird im Allgemeinen in gleicher Grösse und in gleicher Entfernung vom Auge gesehen wie das zentral gesehene wahre Bild. Liegen die Doppelbilder unter dem Horizont, so erscheint das tiefere, gerade weil es in den gleichen Abstand vom Auge wie das zentral gesehene Bild verlegt wird, dem Körper näher (in direktem Abstande gemessen); liegen sie über dem Horizont, so erscheint das höhere dem Körper näher. Ist das zur Prüfung benützte Objekt ein vertikaler Stab oder eine Kerze, so erscheint im ersteren Falle das untere, im zweiten Falle das obere Ende an den Körper des Beobachters herangezogen. Der Grund ist der oben erwähnte einfach geometrische. Beide Bilder werden eben in gleiche Entfernung, vom Auge aus gerechnet, nach aussen verlegt, und infolge dessen scheinen sie dem Körper gegenüber einen verschiedenen Abstand einzunehmen. Durch

besondere Umstände kann die Lokalisation der Doppelbilder verändert werden. Dadurch dass man binokulare Deckung dominierender Konturen oder Flächen schafft, kann man dem exzentrisch gesehenen Doppelbilde einen andern bestimmten, ja man kann sagen in gewissen Grenzen willkürlich zu bestimmenden Platz in seiner Projektionsrichtung anweisen, so dass es entweder ferner und grösser, oder näher und kleiner erscheint. Das ist zwar physiologisch interessant, allein bei der Krankenuntersuchung zu diagnostischen Zwecken thut man gut, dergleichen komplizierende Elemente zu vermeiden.

Zum Schlusse lasse ich eine **kurze Zusammenstellung der Symptome der Trochlearislähmung** folgen. In derselben sind die im Vorstehenden gegebenen Ergänzungen und Berichtigungen durch gesperrten Druck bezeichnet.

Die Symptome der Trochlearislähmung sind folgende:

1. Störung der Abwärtsbewegung des erkrankten Auges.

2. Störung der Raddrehung des kranken Auges nach innen, daher insbesondere bei Herabneigung des Kopfes nach der Seite des kranken Auges.

Diese Störungen geben sich kund sowohl beim Sehen mit dem kranken Auge allein, als beim Sehen mit beiden Augen.

a. Beim Sehen mit dem kranken Auge allein (Verdecken des gesunden Auges):

1. Das monokulare Blickfeld des kranken Auges ist beschränkt nach unten und unten-aussen.

Punkte im unteren Teile des Blickfeldes werden mit dem kranken Auge nur unter abnormer Innervation erreicht, daher besteht falsche Projektion bei verdecktem gesundem Auge; Vorbeigreifen nach unten-aussen; Gesichtsschwindel besonders bei starkem Abwärtsblicken.

Das gesunde Auge zeigt sekundäre Ablenkung nach unten-innen.

2. Bei nach Seite des kranken Auges geneigtem Kopfe können alle Punkte des Blickfeldes nur unter abnormer Innervation erreicht werden, da-

her besteht falsche Projektion. Das gesunde Auge zeigt sekundäre Ablenkung nach unten-innen.

b. Beim Sehen mit beiden Augen, Fixieren mit dem gesunden:

1. Wird der Blick abwärts geradeaus oder zugleich seitwärts gerichtet, so erfolgt Ablenkung des kranken Auges nach oben und ein wenig nach innen, zugleich Abweichung des vertikalen Meridians nach aussen.

Die Ablenkung nach oben nimmt zu bei der Adduktion (Blick nach der Seite des gesunden Auges).

Die Ablenkung nach innen ist geringfügig und nimmt ein wenig zu bei der Adduktion.

Die Abweichung des vertikalen Meridians nimmt zu bei der Abduktion (Blick nach der Seite des kranken Auges).

Daher steht das Doppelbild des kranken Auges beim Blick nach unten tiefer, gleichnamig, nach innen geneigt.

Der Höhenabstand der Doppelbilder nimmt zu bei der Adduktion.

Der Seitenabstand ist gering und nimmt ein wenig zu bei der Adduktion.

Die Schiefheit nimmt zu bei der Abduktion.

Das tiefer stehende Doppelbild steht dem Körper (nicht dem Auge) näher, es erscheint zugleich mit dem obern Ende etwas nach hinten geneigt, zuweilen etwas (gegen den Beobachter hin concav) gekrümmt.

Die Grenze des Doppelsehens schliesst sich der durch den Fixierpunkt gehenden Horizontalen an, greift auf der Seite des gesunden Auges etwas über den Horizont nach oben, bleibt auf der Seite des kranken Auges etwas unterhalb des Horizontes.

Zur Vermeidung des Doppelsehens wird eine Kopfhaltung nach unten und nach der Seite des gesunden Auges angenommen.

2. Bei Herabneigung des Kopfes nach Seite des kranken Auges erfolgt Ablenkung des kranken Auges nach oben und etwas nach innen, und Abweichung des vertikalen Meridians nach aussen. Alle diese Ablenkungen nehmen zu mit der Stärke der Herabneigung des Kopfes zur Schulter.

Das Doppelbild des kranken Auges steht tiefer, bei ganz leichter Kopfneigung gleichnamig, bei stärkerer gekreuzt (Grund s. S. 280 und folgende) nach innen geneigt.

Der Höhenabstand der Doppelbilder nimmt mit der Kopfneigung erst zu, jenseits 45° ab bis zu Null.

Der Seitenabstand der gekreuzten Doppelbilder nimmt mit der Kopfneigung zu.

Die Schiefheit wechselt nicht bedeutend.

Das Hinzutreten sekundärer Kontraktur des Obliquus inferior zur Trochlearislähmung gibt sich kund durch folgende Zeichen.

Das Gebiet des Doppelsehens greift in die obere Blickfeldhälfte hinüber.

Der Höhenabstand und die Schiefheit des Doppelbildes beim Abwärtssehen ist stärker als bei reiner Trochlearislähmung, der Seitenabstand der gleichnamigen Doppelbilder ist geringer, bez. es ist gekreuzter Stand eingetreten.

Bei Kopfneigung nach der Seite des kranken Auges vermehrter Höhenabstand, Schiefheit und gekreuzter Stand der Doppelbilder.

Auch bei Kopfneigung nach der gesunden Seite, falls die Sekundärkontraktur des Obliquus inferior stark ist, Auftreten von Doppelbildern.

Ein Fall von Katarakt nach Blitzschlag.

Inaugural-Dissertation

von

Otto Schleicher

approbiertem Arzt aus Stuttgart.

Im Anfange dieses Jahres kam ein Fall von Katarakt nach Blitzschlag in der hiesigen Augenklinik zur Beobachtung. Da die Anzahl der bisher veröffentlichten Fälle von Katarakt nach Blitzschlag noch eine ziemlich geringe ist, und dieser Fall einige Besonderheiten bietet, so gestattete mir der Vorstand der Augenklinik Herr Professor Dr. Nagel dessen Veröffentlichung.

Zugleich habe ich die bisher beschriebenen Fälle von Katarakt sowohl wie von anderen Augenaffektionen, die in direktem Anschluss an einen Blitzschlag entstanden sind, zusammengestellt und zu ermitteln gesucht, wie weit die bisherigen Beobachtungen ein Verständnis der Blitzschlagwirkungen ermöglichen.

Krankengeschichte.

Martin Werner, Bauer von Oeschingen, Oberamts Rottenburg, 28 Jahre alt, hatte bisher nie an den Augen gelitten, in die Ferne, wie in die Nähe gut gesehen und war immer gesund gewesen. Von heriditärer Belastung weiss er nichts anzugeben. Er wurde am 31. Juli 1887 Nachmittags bei einem Gewitter vom Blitz getroffen, während er am Fenster stand und, gegen den einen geöffneten Flügel gelehnt, hinaussah. Der Blitz fuhr am Hause herunter, ohne zu zünden, zersplitterte das Fensterkreuz, neben dem Patient stand, sowie die Scheiben des anderen, geschlossenen Flügels und warf den Mann bewusstlos zu Boden. Als er nach etwa $^1/_2$ Stunde wieder zu sich kam, war seine erste Klage über seine Augen: er sehe alles wie durch Nebel, er habe grosse Schmerzen in den Augen, das Licht thue ihm weh. Dabei konnte er die Augen nicht vollständig öffnen.

Augenbrauen und Wimpern waren versengt auf beiden Seiten, ebenso der Schnurrbart. Das Gesicht war nur wenig gerötet.

Am Halse war links eine oberflächliche Brandwunde sichtbar. In der Mittellinie der Brust waren die Haare versengt und ein roter etwa fingerbreiter Streifen sichtbar, der sich bald mit kleinen Brandblasen bedeckte. Er setzte sich über den Bauch bis zu den Geschlechtsteilen fort, deren Haare vollständig versengt waren.

Der rechte Arm war gelähmt und empfindungslos, zugleich war der ganze Arm blauschwarz verfärbt. An der Innenseite des Oberarms (wie es scheint entsprechend der inneren Bicipitalfurche) verlief ein roter Streifen in der Haut, der sich am Unterarm gegen die Aussenseite hinzog, um sich gegen den Handrücken hin zu verlieren.

Auch der linke Arm zeigte einen roten Streifen von gleichem Verlauf wie der rechte. Eine Lähmung desselben war nicht vorhanden.

Die Lähmung des rechten Armes war schon am nächsten Tage verschwunden, damit kehrte auch das Gefühl wieder zurück. Auch die blauschwarze Farbe des rechten Arms begann am nächsten Tage der normalen Platz zu machen.

Das Hemd wies auf der Brust und am linken Aermel einige kleine Löcher auf, ebenso der linke Rockärmel.

Vom Bauch an hat sich der Blitz geteilt und zwar verlief er rechts an der Innenseite des Beines bis zur Ferse, indem er einen kleinfingerbreiten roten Streifen in der Haut mit darauffolgender Blasenbildung zurückliess. Die Haare waren auf diesem Streifen ebenfalls versengt. Die Bewegungsfähigkeit des rechten Beines war nicht verändert, ebenso die Sensibilität. Die Ferse schwoll stark an.

Die linke untere Extremität war in ihrer ganzen Ausdehnung blauschwarz verfärbt, die Haare waren nicht versengt. Die Verfärbung sei schon vom andern Tage an verschwunden. Das linke Bein war in den ersten 3—4 Tagen vollständig gelähmt und gefühllos, dann stellte sich wieder Beweglichkeit und Sensibilität ein, so dass Patient nach 3 Wochen notdürftig

gehen konnte, nach 8—10 Wochen sei wieder vollständige Gebrauchsfähigkeit vorhanden gewesen.

Der linke Fuss sei vom Fussgelenk an stark angeschwollen und ausserordentlich schmerzhaft geworden, die Fusssohle sei blauschwarz verfärbt gewesen und bald seien grosse Brandblasen auf ihr entstanden. Dieselben seien bald aufgebrochen und es hätte sich eine blutige Flüssigkeit entleert. Heilung sei nach etwa 14 Tagen nach Anwendung einer von einem Arzte verschriebenen Salbe eingetreten. Der Fuss habe sich noch lange nachher geschält und erst spät seine natürliche Farbe wieder angenommen.

Die rechte Hose, beide Socken waren in ausgedehnter Weise zerschlitzt und zerrissen. Die Nähte des rechten Stiefelrohrs waren aufgerissen, aus dem Stiefel war unten innen ein Stück herausgerissen. Die Nähte des linken Stiefelrohrs waren teilweise aufgetrennt, innen unten war ebenfalls aus dem Leder ein Stück herausgerissen. Die Sohle hing nur noch vorne mit dem übrigen zusammen, sonst war sie abgetrennt und ein grosser Riss ging mitten durch.

Urinentleerung und Stuhlgang waren nicht gestört. Der Kranke lag 3 Wochen wegen der Lähmung des linken Beines und der Schmerzen im linken Fuss zu Bett.

Etwa eine Stunde nach dem Blitzschlag trat eine Schwellung der Augenlider ein, so dass die Augen nicht mehr geöffnet werden konnten. Diese Schwellung und die Schmerzen, die Patient im Auge empfand, seien nach 3 Tagen zurückgegangen, so dass die Augen wieder geöffnet werden konnten, doch habe es ihm noch längere Zeit Mühe gemacht die Augen vollständig offen zu halten. Dieselben seien sehr empfindlich gegen Licht gewesen. Der Patient sah alles wie durch leichten Nebel, er konnte lesen wenigstens grössere Schrift, doch habe ihn das sehr angestrengt, die Buchstaben seien ihm bald vor den Augen verschwommen, die Augen seien ihm zugefallen, und er habe dann Schmerzen in denselben empfunden.

Die Lichtscheu habe sich nach einigen Wochen gebessert, aber nie ganz aufgehört, die Schmerzen im Auge beim Lesen

seien verschwunden, auch habe sich das Sehvermögen eine Zeit lang gebessert.

Etwa 8 Wochen nach dem Unfall habe er beim Lesen schwarze Punkte gesehen, und das Sehvermögen habe wieder etwas abgenommen, der leichte Nebel vor den Augen habe langsam zugenommen. Deshalb liess er sich am 17. Januar 1888 in die hiesige Augenklinik aufnehmen. Bis dahin bestand die ganze Behandlung seiner Augen darin, dass er sich einmal von einem Arzte Augentropfen verschreiben liess, die er aber nicht lange anwendete und die auch keine Besserung erzielten.

Status praesens am 17. Januar 1888.

Blasser, mittelgrosser, kräftiger Mann.

Als letzte äusserliche Spur des Blitzschlages sieht man am Halse entsprechend dem inneren Rande des M. Sternocleidomastoideus eine oberflächliche, linienförmige Narbe von etwa 4 cm. Länge. Sensibilität am ganzen Körper normal.

Ein wenig Lichtscheu, keine Ptosis, an den äusseren Teilen des Auges nichts abnormes; die Pupillen reagieren beiderseits prompt.

Mit dem rechten Auge sieht Patient ohne Korrektion $^5/_{24}$ mit + 1.0 wird eine Sehschärfe von $^5/_{18}$ erreicht. In der Nähe liest er Jäger 5; mit + 3.0 Worte von J 1 in richtiger Entfernung.

Mit dem linken Auge sieht er in die Ferne wie mit dem rechten, in der Nähe Jäger 5, mit + 4.0 Worte von J 1.

Es besteht somit auf beiden Augen eine ziemlich beträchtliche Akkommodationsparese.

Lichtsinn und Gesichtsfeld für weiss und und für Farben normal.

Nach Anwendung von Atropin ergibt sich eine Hyperopie von + 1,5 auf beiden Augen.

Die Linse zeigte rechts eine leichte diffuse Trübung, ausserdem in der vorderen Kortikalis eine Menge kleiner und grösserer, teils runder teils eckiger Punkte, die durch ein feines Netz von Fäden mit einander verbunden sind. Die Fäden gehen an manchen Stellen wirr durch einander und sind von verschiedener Feinheit (s. Zeichnung).

Linkes Auge des Martin Werner.

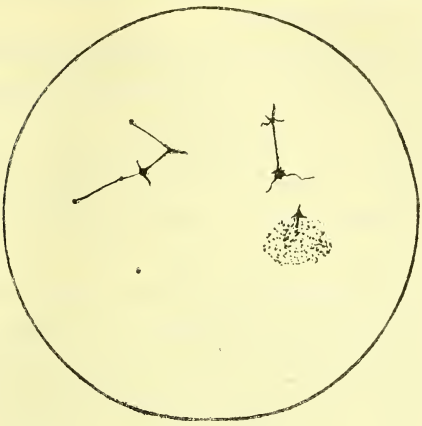

Rechtes Auge.

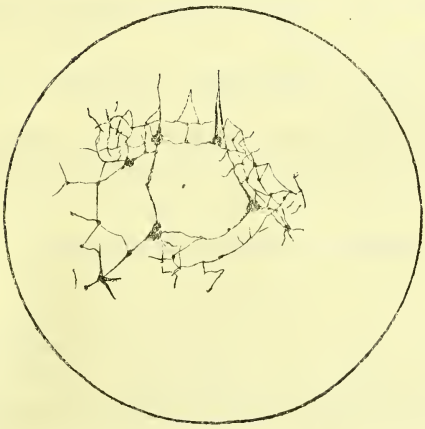

Links ist die Linse ebenfalls diffus getrübt, daneben sind in der vorderen Kortikalis auch einige Punkte, jedoch viel weniger als rechts, die auch durch Fäden mit einander verbunden sind. Daneben finden sich einige etwas dichtere Trübungen.

Das ophthalmoskopische Bild des Augenhintergrundes ist ziemlich deutlich in beiden Augen und zeigt keine Abnormitäten.

Die Behandlung bestand in der Klinik vom 17—25. Januar in Galvanisieren, und zur Behandlung der Akkommodationsparese in Eserin-Einträufelungen.

Bei der Entlassung hat sich die Sehschärfe auf beiden Augen auf $^5/_{18}$—$^5/_{12}$ gebessert.

Der Patient bekommt, da die Akkommodationsparese fortbesteht, Eserin mit (0,02 : 10,0 Abends 1 Tropfen). Er gebraucht dieses bis er wiederkommt am

29. Februar. Die Sehprüfung ergibt: ohne Korrektion rechts S = $^5/_{12}$—$^5/_9$; konvex 1.0 wird angenommen. In der Nähe liest er Jäger 2; mit + 1.0 Jäger 1 in richtiger Entfernung.

Links ohne Korrektion S = $^5/_{18}$—$^5/_{12}$; + 0.5 wird angenommen. Er liest Jäger 1 mühsam in richtiger Entfernung. Vorhalten von Konvexgläsern bessert nicht. (Somit rechts Akkommodationsparese noch in geringem Grade, links ist sie verschwunden. NB. Der Kranke hat bis gestern Abend Eserin gebraucht).

Gesichtsfeld für weiss und für Farben auf beiden Augen normal, Lichtsinn normal.

Irgend welche Veränderung am Bulbus ist gegen früher nicht zu konstatieren.

Nach Anwendung von Atropin findet sich eine Hyperopie von + 1,5, die Sehschärfe ist dieselbe wie vor Anwendung desselben.

Im Urin befindet sich nichts besonderes.

Es wurden somit durch den Blitzschlag folgende Veränderungen an den Augen hervorgebracht:

1) Der Beschreibung des Patienten nach ein geringer Grad von Ptosis.

2) Akkommodationsparese. Dieselbe hat sich am linken Auge vollständig gegeben, am rechten Auge besteht sie noch in geringem Grade. (Vielleicht noch Eserinwirkung?)

3) Doppelseitige Katarakt, die vielleicht links ein wenig stärker ist. Ob die Verbesserung der Sehschärfe vom 17. Januar bis zum 29. Februar auf eine geringe Aufhellung zu beziehen ist, oder ob eine gewisse Lähmung des Sehnerven oder der Retina noch bestanden hat und zurückgegangen ist, ist

zweifelhaft. Sicher ist dass die Katarakt seit 17. Januar nicht vorschreitet.

Bemerkenswert ist der Zusammenhang der Staarpunkte in der vorderen Kortikalis durch die Verbindungsfäden und das Netz das diese miteinander bilden.

Ob die Katarakt sich sofort nach der Verletzung gebildet hat, oder erst nach einigen Wochen, ist nicht sicher zu entscheiden, da Patient von einem Arzte darauf nicht untersucht wurde. Dass er sofort, wie er wieder zum Bewusstsein kam, über die Abnahme seines Sehvermögens klagte, spricht für das erste. Doch muss man daneben noch annehmen, dass auch eine geringe Lähmung des Sehnerven und der Retina vorhanden war, weil sich das Sehvermögen eine Zeit lang etwas gebessert hat.

4) Lichtscheu.

Ich gehe dazu über eine Zusammenstellung der Beobachtungen über Einwirkung des Blitzes auf das Auge zu geben, welche mir zu sammeln möglich war.

Katarakt nach Blitzschlag:

1) Eine Beobachtung von Fage, zitiert von Himly*), wonach bei einem Menschen, der durch einen Blitzschlag besinnungslos und auf einem Auge blind geworden war, 2 Monate später eine ausgebildete Katarakt gefunden wurde.

2) Ein Fall von Brisseau (nach Yvert**); ein junges Mädchen wurde vom Blitz getroffen und von doppelseitiger Katarakt befallen.

3) Ein Fall von Rivaud-Landreau†) (nach Yvert) der ebenfalls ein junges Mädchen mit linksseitiger Katarakt betrifft.

4) Eine Beobachtung von Servais††): ein Soldat wurde

*) Fage, Cyr. et. medic. Titsschr. 1835 p. 51. Gerson und Julius Magaz. 1835 p. 298 cit. bei Himly. Krankheiten und Missbildungen des Auges II. p. 242.

**) Yvert, Traité prat. et clin. des blessures du globe de l'oeil. Paris 1880 p. 211—221.

†) Rivaud-Landreau, Union méd. 1850.

††) Servais: Observation de cataracte produite par la foudre: Annal. d'Oculistique B. 52, p. 185 (1864).

beim Schildwachstehen vom Blitz getroffen, vorübergehend betäubt und empfand unmittelbar nachher eine leichte Sehstörung, die sich auf das rechte Auge beschränkte. Das Sehvermögen dieses Auges nahm stetig ab, und war nach 1½—2 Monaten bis auf quantitative Lichtempfindung erloschen. Die Untersuchung ergab eine nicht komplizierte halbreife Katarakt.

5) Ein Fall von Downar*): Ein Soldat verlor, vom Blitz getroffen, vorübergehend das Bewusstsein, zeigte nachher Spuren von Versengung an Gesicht und Händen und Abnahme des Sehvermögens an beiden Augen, das stationär blieb. Eine erst 10 Monate nach dem Unfall vorgenommene Untersuchung ergab rechts Cataract. pol. ant. links mehr diffuse Linsentrübung, nach der rechten Seite hin stärker entwickelt.

Ophthalmoskopischer Befund rechts negativ, links einige Netzhautblutungen in der Gegend der Macula lutea und Pigmentanhäufungen in der Umgebung des Sehnerven.

6) Ein junges Mädchen wurde während des Heusammelns vom Blitz getroffen und zu Boden gestreckt. Sie empfand dabei einen brennenden Schmerz der rechten Wange und des rechten Auges. Es entwickelte sich darauf eine erysipelatöse Entzündung, die in einigen Tagen verschwand. Das Sehvermögen jedoch nahm in dem etwas gereizten Auge täglich ab, indem sich ein Kapsellinsenstaar ausbildete. Grosz**) machte die Extraktion der Katarakt, die aber nicht den gewünschten Erfolg hatte.

7) Ein Schiffskapitän wurde auf der Nordsee vom Blitz getroffen, war 2 Stunden bewusstlos.

Er erlitt ausgedehnte Verbrennungen, die Extremitäten waren gelähmt und anästhetisch; links waren alle Erscheinungen stärker. Das Sehvermögen war auf beiden Augen gestört; links stärker als rechts. Das Sehvermögen nahm ab, so dass das linke Auge völlig erblindete, das rechte unfähig war zu lesen. Nach 3¼ Jahren fand Leber***) rechts eine grauliche Trübung

*) Downar, Veränderungen im Auge nach einem Blitzschlag. Gaz. lekarska 1877 Nro. 9. Referat im Zentralblatt für Augenheilkunde. März 1878, p 69.

**) Grosz, die Augenkrankheiten der grossen Ebenen Ungarns; Grosswardein 1857.

***) Leber, Archiv für Ophthalmologie XXVIII 3. p. 225. (1882.)

der Linse, besonders der hinteren Kortikalis, mit einer Art Ring in der Umgebung des hinteren Pols, in der vorderen Kortikalis wenige undeutliche Streifen nahe dem Aequator; Augenhintergrund anscheinend normal. Links Mydriasis mit Akkommodationsparese, reife Katarakt.

Nach der Extraktion der linken Katarakt: partielle Sehnervenatrophie.

8) Ein 10jähriges Mädchen wurde vom Blitz getroffen und und war längere Zeit bewusstlos.

Die Sehschärfe anfangs gut, nahm allmälich ab. Nach 11 Monaten fand sich: eine ungleichmässige, nahezu totale Lähmung der dilatatorischen Fasern der Iris beiderseits; in der Linse beiderseits in der hinteren Rindensubstanz eine grosse unregelmässig viereckige, ziemlich scharfbegrenzte dichte, flächenartige Trübung, rechts stärker. Die nächste Umgebung leicht getrübt. Die Trübungen nahmen beiderseits zu. Nach 16 Monaten wurde rechts diszidiert, später eine Operation der Nachkatarakt gemacht; die Sehschärfe besserte sich gegen früher nicht. Nach 4½ Jahren findet sich rechts eine Sehnervenatrophie jedoch ungewöhnlicher Art *).

9) Ein 23 Jahre alter Soldat wurde in einer Wachstube vom Blitz getroffen, bewusstlos.

Anfangs litt er an tonischen und klonischen Krämpfen und war total blind. Dann kehrte das Sehvermögen wieder und blieb auf der gleichen Höhe 6 Monate. Bei der Untersuchung nach dieser Zeit: ungleichmässige und unvollständige Lähmung der Dilatatoren der Iris. In der vorderen Kortikalis der Linse zahlreiche punktförmige Trübungen, rechts stärker. Beiderseits Neuroretinitis mit Netzhautblutungen **).

10) Ein 29jähriger Klempnergeselle wurde unter einer Kirchenthüre vom Blitz getroffen und war 2 Stunden lang bewusstlos. Wegen heftiger Schmerzen konnte er erst am Tage darauf die Augen öffnen, und bemerkte dann sofort eine bedeutende Verschlechterung des Sehens auf der rechten Seite. Er

*) Pagenstecher, Archiv für Augenheilkunde. XIII. p. 146. 1884.
**) K. Laker, Archiv für Augenheilkunde. XIV. p. 161. 1885.

trat nach 2 Tagen in die Behandlung von Vossius*) ein und blieb in dieser mehr als 5 Monate. Es fand sich: am linken Auge nichts besonderes, dagegen am rechten: Versengung der Cilien, oberflächliche Affektion der Hornhaut, einer Verbrennung ähnlich, Spasmus des Akkommodationsmuskels; recidivirende Irido-Cyclitis, leichte Neuritis optica und partielle Sehnervenatrophie. Nach 8 Wochen strichförmige Trübungen und eine Unzahl feiner Punkte in der vorderen Rinde der Linse des rechten Auges, die an Zahl noch etwas zunahmen, dann aber unverändert blieben.

Die Katarakt ist augenscheinlich erst im Anschluss an die rezidivierende Irido-Cyclitis entstanden.

11) Ein 10jähriger Knabe wurde am Fenster vom Blitz getroffen, und war 2 Stunden bewusstlos. Brandwunden auf der ganzen rechten Körperseite. Beiderseits Verbrennung der Wimpern, unvollständige Ptosis, Ciliarinjektion, diffuse Hornhauttrübung, rechts stärker als links.

Rechts breitstreifige Katarakt im Aequator bis in die vordere Kortikalis und eine grosse sternförmige hintere Polarkatarakt. Absolute Amaurose. Pupille normal.

Links eine beginnende breitstreifige Katarakt namentlich innen.

Augendruck beiderseits herabgesetzt.

Nach 14 Tagen rechts 2 vordere Synechien, die Katarakt hatte zugenommen. Links Hornhaut und Linse völlig klar. Ptosis beiderseits geringer.

Nach 2 Monaten Ptosis beiderseits verschwunden, Hornhaut beiderseits klar, links nichts mehr von der Verletzung übrig. Rechts Katarakt reif, Pupille reagiert prompt.

Nach mehr als 3 Monaten Extraktion des Staars, die sehr schwierig war, weil die Linse immer auswich. Es blieb ein starker Nachstaar zurück **).

12) Eine 30jährige Frau wurde in ihrer Wohnstube vom Blitz getroffen und war 24 Stunden bewusstlos. Zunge gelähmt, linke Seite des Körpers paretisch, gerötet, angeschwollen.

Heftige Lichtscheu, Verminderung des Sehvermögens be-

*) Vossius, Berl. klin. Wochenschr. Nro. 19. 1886.

**) Knies, Archiv für Ophthalmologie XXXII 3. p. 236. 1886.

sonders des rechten Auges. Die Lichtscheu verschwand, das Sehvermögen rechts besserte sich, links nur wenig. Nach 24 Stunden fand sich links schon eine Linsentrübung, ausserdem links Ptosis und Mydriasis.

Nach 4 Wochen zeigte die linke Linse in ihrer oberen grösseren Hälfte eine intensive Trübung der vorderen und hinteren Kapsel. Die Trübung der Kapsel grenzte sich in einer horizontalen Linie gegen den unteren durchsichtigen Teil der Kapsel ab. Hintere und vordere Rindensubstanz erwiesen sich durch zahlreiche punktförmige Trübungen durchsetzt.

Auf dem rechten Auge objektiv nichts pathologisches. Sehschärfe herabgesetzt, soll früher besser gewesen sein *).

13) Ein 3½jähriges Mädchen wurde vom Blitz getroffen und 5 Stunden bewusstlos. Beim Erwachen war sie mit Ausnahme der Augen unversehrt. Hier fand sich am Tage darauf mässige Lichtscheu, Schwellung der Konjunktiva Bulbi, Hornhauttrübungen, die in einigen Tagen schwanden. Am 2ten Tage wurden beiderseits Linsentrübungen entdeckt, die wahrscheinlich schon Tags zuvor vorhanden waren. Dieselben befanden sich beiderseits innen und innen-unten symmetrisch gelegen als zarte, dicht unter der Kapsel befindliche zahlreiche Streifen.

Nach einer Woche waren diese feinen Trübungen beiderseits verschwunden, dagegen war beiderseits innen-unten symmetrisch eine intensiv grauweisse Trübung direkt unter der vorderen Kapsel **).

Anderweite Einwirkungen des Blitzschlages auf das Auge.

Als Amaurose durch Blitzschlag sowohl einseitig, als doppelseitig ist eine Anzahl Fälle beschrieben, die Leber ***) gesammelt hat. Die Sehstörung ging entweder zurück oder blieb unverändert bestehen.

1) St. Yves †) beschränkt sich auf die kurze Mitteilung Erblindung nach heftigen Blitzen gesehen zu haben.

*) Meyhöfer, klin. Mon. Bl. f. Augenheilk. XXIV. 1886.

**) P. Silex, Archiv für Augenheilkunde XVIII 1. p. 65 (1887.)

***) v. Gräfe's Archiv für Ophthalmologie. B. 28. III. p. 255.

†) St. Yves, Traktat v. d. Krankheiten der Augen. Deutsche Uebersetzung. Berlin 1730, p. 346.

2) Schmucker*) kannte einen Mann und eine Frau, die bei einem starken Gewitter vom Blitz getroffen plötzlich beide erblindeten, mit starker Erweiterung der Pupillen. Die Behandlung blieb erfolglos.

3) Nach Richter**) verlor ein Mann durch einen Blitzschlag, der Nachts das Zimmer, in dem er sich befand, beleuchtete, das Gesicht.

4) Pétrequin***) kennt 2 Fälle von Amaurose durch Blitzschlag. In dem einen soll nach einem Jahr nutzloser Behandlung Besserung eingetreten sein durch den Gebrauch schwefelsaurer Thonerde; im andern, wo anfangs vollständige Erblindung bestand, trat später ausgesprochene Nyktalopie auf, so dass Patient bei Nacht die kleinsten Dinge erkannte, bei Anbruch des Tages zu sehen aufhörte; er erlangte plötzlich sein Sehvermögen wieder.

5) Maclean's†) Fall betraf ein 14jähriges Mädchen, das in der Nacht mit dem Gesicht gegen ein offenes Fenster schlief, als ein heftiger Donnerschlag sie weckte und zwei Blitze rasch nach einander an ihren Augen vorbeifuhren. Sie schlief sogleich wieder ein. Sie konnte am andern Morgen die Augen nicht öffnen und als man die Lider auseinanderzog, war das Sehvermögen erloschen, der Augapfel bewegte sich unwillkürlich; Sklera injiziert, grosse Empfindlichkeit gegen Licht, Schmerz im Nacken, fieberhafte Aufregung. Aderlass bis zur Ohnmacht, Abführmittel, warme Umschläge auf die Augen, Blasenpflaster im Nacken. Nachmittags begann das Sehvermögen wieder zurückzukehren, dasselbe besserte sich allmählich vollständig. Nur die Lichtscheu hielt noch längere Zeit an.

6) Henrotay††) erzählt von einem 38jährigen Manne, der

---

*) Schmucker, vermischte chir. Schriften. 1. Art. pag. 5. Cit. nach Trnka de Krzowitz, Histor. amauros p. I pag. 130 (1781).

**) A. G. Richter, Anfangsgründe der Wundarzneikunst III. p. 505 (1790).

***) Pétrequin, Nouvelles recherches sur la thérapeutique de l'amaurose. Annal. d'Oculist II. p. 212. 1839.

†) Referat in Canstatt's Jahresber. f. 1849. III. p. 131.

††) Henrotay, perte subite de la vue à la suite d'un coup de tonnerre. Annal. d'Ocul. XXVII. p. 71.

mit einer Rheumatismuskette um den Hals während eines Gewitters am offenen Fenster sass. Im Moment eines Donnerschlags wurde er schwindlig und absolut blind. Die Augen waren geöffnet, unbeweglich, die Pupillen etwas erweitert, träge reagierend. Kopfschmerz, Schwindel, gastrische Erscheinungen. Das Sehvermögen war am 6. Tage vollständig wieder hergestellt. Ein Jahr vorher hatte der Blitz neben ihm eingeschlagen, wobei er nur eine bald vorübergehende Atemnot davongetragen hatte.

7) Stellwag *) beobachtete einen Fall bei einem jungen Manne, der während eines Gewitters durch einen vor ihm niederfahrenden Blitz augenblicklich erblindete, innerhalb 8 Tagen aber hergestellt wurde.

An diese Fälle aus der vorophthalmoskopischen Zeit reihen sich einige neuere Beobachtungen an von gutartiger mehr oder minder vollständig zurückgegangener Erblindung oder Amblyopie nach Blitzschlag, die auch zum grössten Teil von Leber schon gesammelt sind.

8) Sämisch's **) Fall betrifft ein 18jähriges Fräulein, das, vom Blitz getroffen, 3 Stunden lang bewusstlos war. Beim Erwachen fanden sich mehrere schwarze Flecken in der Umgebung des rechten Auges, sehr hochgradige Sehstörung desselben und Ptosis. Sehvermögen war auf Lichtempfindung reduziert; heftiger Kopfschmerz. Am folgenden Tage leichte Beweglichkeitsbeschränkung im rechten Arm und Fuss, die allmälich wieder verschwand. Das linke Auge ungestört. 3 Monate lang war Sehstörung und Ptosis unverändert; die Bewegung des Auges nach oben etwas beschränkt; ophthalmoskopisch leichte Hyperämie der Papille. Behandlung mit Heurteloups, wonach jedesmal eine Besserung eintrat. Anfangs sehr starke konzentrische Gesichtsfeldbeschränkung, die teilweise bestehen blieb, während die S. sich auf $^3/_4$ hob; die Ptosis wurde völlig beseitigt, die Beweglichkeit nach oben blieb ein wenig beschränkt, die geringe Hyperämie der Papille hatte sich unverändert erhalten.

---

*) Stellwag, Ophthalmologie II, 1, S. 684, Note 60. (1856).

**) Sämisch, Sehstörung in Folge eines Blitzschlages. Klin. Monatsbl. f. Augh. II. p. 22 ff. 1864.

9) Aehnlich ist ein Fall von Power*): Einem 30jährigen Polizeidiener war ein Blitz unmittelbar vor den Augen heruntergefahren. Sein Nervensystem erfuhr eine schwere Erschütterung, er empfand heftigen Kopfschmerz und bemerkte sofort, dass er erblindet war. Die Untersuchung ergab gleich darauf doppelseitige Ptosis. Die Pupillen etwas erweitert und kaum merklich reagierend; die Augen übrigens dem Anschein nach normal. Kein Sehvermögen, Abführmittel, Dunkelkur. Am folgenden Morgen beim Erwachen war für einige Minuten die Ptosis verschwunden und Lichtschein wiedergekehrt, 5 Tage nach dem Unfall war völlige Heilung eingetreten; nur stellten sich in der folgenden Woche noch einigemale besonders bei Ermüdung, rasch vorübergehende Erblindungsanfälle ein.

10) v. Gräfe**) teilt einen weiteren Fall mit. Ein 10jähriger zarter Knabe war vor 3 Wochen vom Gewitter auf einem Spaziergange überrascht und durch einen Blitz, der in geringer Entfernung in einen Baum schlug, heftig erschreckt worden. Am Morgen darnach wurde bei ihm Sehstörung am rechten Auge und Gesichtskrampf derselben Seite beobachtet. Die Amblyopie gehörte zu der Form, welche v. Gräfe als Anästhesia retinae bezeichnet hat: geringe Herabsetzung von S. bei erheblicher allseitiger Gesichtsfeldbeschränkung, Hyperästhesie der Netzhaut und normalem Augenspiegelbefund. Bei Gebrauch von Zinc. lact., Lichtdiät, Eisen etc. trat in einigen Wochen vollständige Heilung ein.

11) Wichtiger ist ein Fall von Reich***) mit schweren anatomischen Veränderungen der inneren Augenhäute durch Blitzschlag:

Ein 45jähriger Priester wurde in einem Gebäude vom Blitz getroffen und war eine Zeit lang bewusstlos. Unmittelbar nachher fanden sich bei dem Kranken an verschiedenen Körperstellen

---

*) Power, H. Temporary complete loss of vision from exposure of the eyes to a flash of lightning. St. Georges Hospital Rep. V. 1871.

**) v. Gräfe, Anaesthesia retinae mit konzentrischer Verengerung des Gesichtsfeldes. Klinische Monatsbl. f. Aug. III. p. 261—268. (1865.)

***) Reich, Ein Blitzschlag. Klin. Monatsbl. f. Aug. XVI. p. 361 bis 363. (1878).

leichte Verbrennungserscheinungen, Kopfschmerz, Schwindel, Schmerzen in den Armen und im Rücken. Sehvermögen und Gehör der linken Seite seit der Verletzung gestört. Sehschärfe links 1/2, hochgradige Gesichtsfeldbeschränkung innen. Ophthalmoskopisch: Papille gerötet und Venen etwas erweitert. Nach aussen unten ausgedehnte Aderhautruptur von rhombischer Gestalt, teilweise von Extravasat bedeckt; Netzhautgefässe sieht man über den Herd weglaufen, an einer Stelle ist die Retina abgehoben und gefaltet.

12) Ein 22jähriges Mädchen wurde in ihrer Wohnung bei Nacht vom Blitz getroffen, und war 3 1/2 Stunden ohnmächtig. Auf der rechten Seite lief eine Verbrennungslinie. Am ersten Tage sei etwas Lähmung des rechten Armes und Beines da gewesen. Das rechte Auge sei entzündet gewesen, das obere Lid habe herabgehangen, das Sehen sei ihr verwirrt und doppelt erschienen. Nach 23 Tagen fand sich auf dem rechten Auge: Mydriasis, keine Ptosis, keine Druckphosphene. Sehvermögen bedeutend herabgesetzt, Farbenunterscheidung gut. Ophthalmoskopisch: Papille matt, völlig weiss, Centralgefässe sehr verengt. Diagnose: Reizung des N. sympathicus und dadurch Anämie des N. opticus und der Retina. Um die Enge der Centralgefässe zu heben wurde Einatmung von Amylnitrit versucht und dies einige Zeit fortgesetzt, worauf die normale Sehschärfe wiederkehrte und die Papille zum grössten Teil ihren normalen Ton wieder annahm *).

13) Vor einer 54jährigen Bauersfrau fuhr, während sie am Fenster stand, ein Blitz herab, so dass sie einige Minuten bewusstlos war. Als sie wieder zu sich kam, empfand sie heftiges Brennen im Gesicht, starkes Drücken in den Augen mit Lichtscheu und ein sehr schmerzhaftes Reissen im Hinterkopf, Nacken und Rücken bis zu den Füssen hinunter. Eine Abnahme des Sehens hat sie nicht bemerkt **).

14) Ein 11jähriges Mädchen hatte mitten in einem Gewitter einen weiten Weg zu machen während sie beständig durch das

*) Uhle, Anämie des N. opticus und der Retina durch Blitzschlag. Klin. Monatsbl. f. Augh. XXIV. p. 379. (1886.)

**) Purtscher, Arch. f. Ophth.

Licht der die weisse Strasse grell erleuchtenden Blitze geblendet war. Bei ihrer Ankunft konnte sie nur mühsam ihr Haus finden, erkannte am nächsten Tage nur grosse Gegenstände und hatte nach weiteren 24 Stunden nur noch schwachen Lichtschein. Nach 14 Tagen wurde doppelseitige Neuroretinitis konstatiert. Einige Monate später erfuhr Brière*) die Patientin sei blind geblieben.

Leber**) bemerkt hiezu dass man bis jetzt von einem progressiven, diffusen Entzündungsprozess der Retina durch Blendung noch nichts wisse und dass hier wohl noch andere Ursachen vorhanden gewesen seien.

Im Ganzen sind somit 29 Fälle von Augenaffektionen hervorgerufen durch Blitzschlag, beschrieben, bei 14 derselben war Katarakt vorhanden. Von diesen 14 Fällen sind 11 hinreichend bekannt, so dass über die Aetiologie kein Zweifel bestehen kann.

Die Katarakte waren doppelseitig in 8 Fällen (Brisseau, Downar, Leber, Pagenstecher, Laker, Knies, Silex und in dem meinigen).

Einseitig in 6 Fällen (Fage, Rivaud-Landreau, Servais, Grosz, Vossius, Meyhöfer).

In 5 Fällen war die Trübung auf einer Seite stärker.

Die Staarform ist entweder partiell und stationär, oder es bildete sich eine reife Totalkatarakt (5mal). Die Ausbildung derselben erforderte 1½ Monate bis 1—2 Jahre.

In dem Falle von Downar war auf der einen Seite eine diffuse Linsentrübung, die stationär blieb.

Die partiellen Trübungen sassen entweder in der vorderen oder hinteren Wand und waren punkt- oder strichförmig oder in meinem Fall netzförmig. Leber beschrieb eine stärkere ringförmige Trübung in der Umgebung des hinteren Linsenpols, Pagenstecher in der hinteren Kortikalsubstanz eine grosse, unregelmässig 4eckige, ziemlich scharf begrenzte dichte flächenartige Trübung, deren nächste Umgebung nur leicht getrübt

---

*) Brière, Neuro-rétinites causées par la réverberation des éclairs. Cécité consécut. Gaz. des Hôpit. 1876. Nr. 41. zitiert von

**) Leber, Archiv für Ophthalmologie. XXVIII. 3. p. 273.

erscheint, Knies eine grosse, sternförmige hintere Polarkatarakt.

In 2 Fällen, in dem von Knies und in dem von Silex, trat Abnahme der Trübung ein. Im ersten Falle hellte sich innerhalb 14 Tagen die eine Linse vollständig auf, während auf dem andern Auge eine reife Katarakt sich ausbildete. In dem von Silex verschwanden auf beiden Augen innerhalb einer Woche radiäre, zarte, strichförmige Trübungen in der vorderen Kortikalis, während sich beiderseits ein kleiner vorderer Kapselstaar bildete.

Operiert wurden die Katarakte von Grosz, Leber, Pagenstecher, Knies. Alle 4 hatten einen normalen Heilverlauf, aber ein schlechtes funktionelles Resultat. Bei Leber fand sich eine Sehnervenatrophie, bei Pagenstecher eine Neuritis optica, bei Knies war ein sehr starker Nachstaar vorhanden. Der Beschreibung nach liegt bei Grosz die Ursache des Misserfolges in einer Affektion des Sehnerven oder der Retina.

Eine Verbrennung der Augen durch den Blitz fand in den Fällen von Vossius und Knies statt, und zwar bei Vossius nur einseitig: „Hornhaut in der äusseren Hälfte bis dicht an den Limbus heran oberflächlich rauchig getrübt und das Epithel gestichelt. In der inneren Hälfte Hornhaut normal transparent, die vordere Kammer gegen die der anderen Seite etwas vertieft, das Kammerwasser leicht getrübt. Iris gleichmässig verfärbt, hyperämisch, verdickt. Die Berührung des Augapfels in der Gegend des Corpus ciliare schmerzhaft.

In dem Falle von Knies bestand beiderseits Ciliarinjektion und diffuse Hornhauttrübung. In beiden Fällen ging die Hornhauttrübung vollständig zurück, dagegen kam es in dem einen Falle zur Iridocyclitis, im andern zu Iritis, jedoch nur auf einem Auge.

Von den 14 beschriebenen Fällen von Katarakt kamen 13 bei jugendlichen Individuen vor; beim 14. Falle von Fage ist das Alter nicht bekannt.

Die Zahl der Fälle von Augenaffektionen mit Ausschluss der Fälle von Katarakt, die direkt im Anschluss an einen Blitz-

schlag entstanden sind, beträgt 15. Aus der vorophthalmoskopischen Zeit stammen 8 derselben, die in dauernder (St. Yves, Schmucker, Richter) oder nach kürzerer oder längerer Zeit vorübergehender (Pétrequin, Maclean, Henrotay, Stellwag) Amaurose bestehen. In dem Falle von Maclean ging sie schon nach ½ Tag zurück, in dem von Pétrequin soll nach einem Jahre auf die Anwendung von schwefelsaurer Thonerde Besserung eingetreten sein. Von den übrigen 7 Fällen bestand in 5 Amaurose oder Amblyopie, die sich ganz (Power, Uhle, Gräfe) oder teilweise (Sämisch) wieder hob, einmal (Reich) stationär blieb. (Der Fall von Gräfe wird wohl nicht hergehören, sondern als eine hysterische Amblyopie infolge des Schreckens angesehen werden müssen. Auch der eine Fall von Pétrequin, bei dem eine Amaurose 1 Jahr lang bestanden und sich dann auf den Gebrauch von schwefelsaurer Thonerde gebessert haben soll, wird mit Vorsicht aufzunehmen sein.)

Als ein weiterer Fall ist der von Briére anzuführen, bei dem allein durch die Blendung durch Blitze eine doppelte Neuroretinitis und bleibende Erblindung hervorgerufen worden sein soll. Bei Sämisch, Gräfe, Reich ist die Amblyopie einseitig, in den andern Fällen sind beide Augen ergriffen.

In dem Fall von Purtscher kam es nur zu Hyperämie und Hyperästhesie der Konjunktiva und Hyperästhesie der Retina.

In den aufgezählten Fällen fand sich an den Augen noch folgendes:

Neuritis optica und Optikusatrophie: Leber, Pagenstecher, Laker, Vossius.

Anämie des N. Optikus: Uhle.

Ruptur der Aderhaut und Ablösung der Netzhaut: (Reich.)

Blutungen oder Residuen von solchen in der Gegend der Macula lutea und der Papille: Downar, Reich, Laker.)

Ptosis: Sämisch, Power, Pagenstecher, Knies, Uhle, mein Fall.

Hornhauttrübungen: Vossius, Knies, Silex.

Augenmuskellähmung: Sämisch.
Mydriasis: Henrotay, Uhle.
Myosis: Pagenstecher, Laker.
Akkommodationsparese: Uhle, mein Fall.
Iritis: Knies.
Iridocyclitis: Vossius.
Lichtscheu: Maclean, Purtscher, Vossius, Meyhöfer, Silex, mein Fall.

Von Verletzungen am Körper wurden ausserdem noch in einigen der Fälle beobachtet:

Verbrennungen ersten und zweiten Grades, Lähmungen und Paresen einzelner Extremitäten, Hemiplegie, gekreuzte Lähmung in einer oberen und einer unteren Extremität, Anästhesie. Aphasie, Störung der Urinentleerung.

Pathogenese der Augenaffektionen nach Blitzschlag.

Zur Aetiologie derselben ist vor allem zu bemerken, dass in 12 von den 14 Kataraktfällen sicher angenommen werden kann, dass der Körper direkt vom Blitz getroffen wurde.

Ueber die zwei anderen Fälle (Brisseau und Rivaud-Landreau) ist nichts näheres bekannt.

In den Fällen von Störungen des Sehapparates, die nicht mit Katarakt verbunden sind, ist teilweise die Angabe gemacht, der Blitz habe den Körper nicht getroffen, oder es ist nichts davon gesagt, ob der Blitz den Körper getroffen hat. Dies trifft zu bei der kurzen Mitteilung von St. Yves, dann bei der von A. G. Richter, bei dem Fall von Maclean, von Stellwag, von Power und von v. Gräfe. Der letztere ist wie oben erwähnt, wohl für eine hysterische Amblyopie zu halten.

Wenn man die Auffassung festhalten will, dass diese Fälle in der That nicht durch direkte Wirkung des Blitzes auf den Körper entstanden sind, so wird man nicht umhin können der Erklärung Leber's beizustimmen. Nach ihm kann die elektrische Entladung den Körper schädigen nicht nur wenn der Blitz den Körper direkt passiert, sondern auch wenn er nur in nächster Nähe desselben vorbeigeht. Es müsse bei der enormen

Gewalt mit der die elektrische Spannung sich auszugleichen strebt, auch in einer gewissen Enfernung von dem Blitzstrahl eine mächtige Erschütterung der elektrischen Teilchen stattfinden, die wohl genüge um materielle Wirkungen am Körper herbeizuführen. Es ist dies jedoch immerhin nur eine Hypothese, die sich auf keine Versuche stützen kann, und man wird ohne Schwierigkeiten alle oben angeführten Fälle auch so erklären können, dass der Blitz den Körper direkt getroffen hat und die Störungen im Auge direkt durch ihn hervorgerufen worden sind.

Dass der Blitz im Stande ist durch mechanische Erschütterung schwere Veränderungen im Auge, wie Ruptur der Choroidea und Retina, hervorzurufen, erklärt sich hinlänglich schon aus der Betrachtung der gewaltigen Zerstörungen, die er oft in der leblosen Natur anrichtet.

Seine Wirkung auf die nervösen Teile kann man sich teils als funktionelle Störung, als Lähmung durch zu starken elektrischen Reiz denken, teils auch als Folge der schweren mechanischen Erschütterung, die wohl auch anatomische Veränderungen in denselben verursachen wird. Eine nur funktionelle Störung der Nerven ohne gröbere materielle Veränderung wird anzunehmen sein bei der rückbildungsfähigen Amblyopie, bei der Lähmung der verschiedenen inneren und äusseren Augenmuskeln.

Uhle erklärt sich den Fall von Amblyopie, den er beobachtete, mit einer durch den elektrischen Schlag hervorgerufenen Reizung des Sympathikus.

Bei den älteren Autoren spielt in der Erklärung der verschiedenen Augenaffektionen nach Blitzschlag die Blendung durch das grelle Licht eine Rolle. Und in einem der angeführten Fälle, in dem von Brière, könnte man in der That daran denken, diese Erklärung festzuhalten im Hinblick auf die Experimente von Czerny und Deutschmann, welche nach kurzer Einwirkung grellen Sonnenlichtes auf die Retina Entartungsherde in derselben nachgewiesen haben.

In den übrigen Fällen von Lähmungen der verschiedenen Nerven des Auges oder vollends bei Rupturen der Choroidea

und Retina ist eine solche Erklärung natürlich absolut ausgeschlossen.

Am meisten der Diskussion unterworfen war die Entstehungsweise der Katarakt nach Blitzschlag und es sind hier schon verschiedene Theorien aufgestellt worden.

Bei Himly, der den Fall von Fage citiert, findet sich die Ansicht, die Katarakt sei durch das grelle Licht verursacht. Diese Theorie ist am unwahrscheinlichsten, da man sich zwar wohl denken kann, dass die lichtempfindenden Teile des Auges durch zu starkes Licht geschädigt werden können, jedoch nicht dass grelles Licht auf die dasselbe nur durchlassenden Teile irgend einen Einfluss ausüben kann.

Yvert meinte die Katarakt als eine traumatische erklären zu können, in dem Sinne, dass durch den Blitzschlag eine Zerreissung der Linsenkapsel bewirkt werden sollte. Dies hat auf den ersten Blick in Hinsicht auf die Entwicklung der Katarakt und auf das Vorkommen von isolierten Rupturen der Choroidea und Retina viel für sich, doch konnte bisher in keinem der Fälle ein Kapselriss oder eine Kapselnarbe nachgewiesen werden.

Leber führt „als entscheidend" gegen die Annahme einer Kapselverletzung die häufige Doppelseitigkeit der Katarakt an, da man sich doch kaum vorstellen könne, dass die Erschütterung des Körpers bei der elektrischen Entladung an zwei so weit von einander entfernten und noch dazu symmetrisch gelegenen Stellen, wie die beiden Augen, die zu einer solchen mechanischen Wirkung nötige Intensität gehabt habe. Ich glaube dass sich Leber hier eine Inkonsequenz hat zu Schulden kommen lassen, gegenüber seiner oben erwähnten Hypothese von der Wirkung des Blitzes, auch wenn er den Körper nicht direkt trifft. Die Annahme von Yvert wird sich jedoch auch ohne dies aus dem oben angeführten Grund zurückweisen lassen.

Leber stellte nun die Theorie auf, der Blitz verursache durch physikalisch-chemische Wirkung auf die Linsensubstanz die Entstehung der Katarakt, wobei es sich frage ob mehr die Temperaturerhöhung oder mehr eine Art katalytischer Wirkung der Elektrizität in Betracht komme. Was zuerst die Temperatur-

erhöhung betrifft, so lehnt Leber diese als die Entstehung der Katarakt beeinflussend ab, weil in den von ihm gesammelten Fällen am Auge selbst Spuren direkter Verbrennung nicht vorhanden waren. In den seither veröffentlichten Fällen von Knies und Vossius waren jedoch solche sicher vorhanden, auch in dem von mir beschriebenen Falle waren die Haare versengt. In Vossius' Fall entstand allerdings die Katarakt erst nach 2 Monaten im Anschluss an eine Iridocyclitis und kann daher nicht auf direkte Verbrennung bezogen werden. In dem von Knies war sofort eine Linsentrübung vorhanden, und wenn hier auch andere Momente als hauptsächlichste Ursache der Trübung anzunehmen sind, so wird man bei der Entstehung derselben in dem Auge, in dem es zur Reifung der Katarakt kam, die Möglichkeit der Mitwirkung der hohen Temperatur nicht ganz von der Hand weisen können. Das gleiche gilt auch von den anderen Fällen von Katarakt nach Blitzschlag.

Sehr lehrreich ist in dieser Hinsicht der Vergleich mit einer Form von Katarakt, die bei Glasmachern vorkommt. Meyhöfer*) wies vor etwa 2 Jahren nach, dass Katarakt bei Glasmachern ganz auffallend häufig ist. Er fand unter 442 Glasmachern, die alle weniger als 40 Jahre alt waren, 42 Individuen, also 9,5%, unter 64 Glasmachern über 40 Jahren 17 Individuen also 26,5% mit Katarakt behaftet, und zwar war das linke Auge weit häufiger erkrankt, als das rechte. Er erklärt dies einerseits mit dem starken Wasserverlust, den die Glasmacher durch Schwitzen erleiden, andererseits aber mit der intensiven Einwirkung strahlender Wärme, der die Augen ausgesetzt sind. Für das letztere dient besonders zur Stütze, dass das linke Auge mehr zu leiden hat, indem die Glasmacher gerade die linke Seite dem Feuer zuwenden. Einen Fall von Glasmacher-Katarakt hatte auch ich im verflossenen Jahre Gelegenheit in Prof. Nagel's Klinik zu sehen. Eine nähere Schilderung der in diesem Falle gemachten Beobachtungen

*) Meyhöfer, klin. Monatsbl. für Augenheilkunde. XXIV. p. 49. (1886.)

wird demnächst gegeben werden. Die schädliche Wirkung der strahlenden Wärme war auch in diesem Falle ausser Zweifel.

Leber nimmt nun, indem er den Einfluss einer Temperaturerhöhung ausschliesst, eine Art katalytischer Wirkung der Elektrizität als Ursache der Katarakt an „die übrigens auch in einer Eiweissgerinnung bestehen könne, wobei er nur an die bekannte Erfahrung der Gerinnung der Milch bei einem Gewitter zu erinnern brauche".

Eine solche katalytische Wirkung des Blitzes ist denn doch eine sehr zweifelhafte Sache und scheint es auch Herrn Professor Leber zu sein, was seine Worte „kann übrigens auch in einer Eiweissgerinnung bestehen" beweisen. Auch die Herbeiziehung der Milchgerinnung bei einem Gewitter als Analogie einer Eiweissgerinnung in der Linse infolge eines Blitzschlags ist sehr gewagt. Man könnte diese beiden Vorgänge doch wohl nur vergleichen, wenn der Blitz durch die Milch oder wenigstens in der Nähe derselben einschlagen würde. Da dies gewöhnlich aber nicht stattfindet, so hinkt der Vergleich stark. „Ueber die Ursachen der Milchgerinnung bei einem Gewitter scheinen noch keine genauen Untersuchungen angestellt worden zu sein, und es ist vielleicht auch zweifelhaft, ob die Milch bei einem Gewitter mehr Neigung zu gerinnen zeigt, als bei heiterem Wetter bei gleich hoher Temperatur der Luft. Experimente in dieser Richtung sind jedenfalls abzuwarten.

Die ungleiche Wirkung der Elektrizität auf Linse, Humor aqueus und Glaskörper erklärt Leber damit, dass sie auf die Organe welche mehr Eiweiss enthalten, eine stärkere sei. Auch dieser Erklärungsversuch wird nach der Auffassung, die ich von der Wirkung des Blitzes auf das Auge und die Linse habe, überflüssig.

Ferner macht Leber darauf aufmerksam, dass in Organen die von Blut durchströmt werden, die Wirkung der Elektrizität eine geringere sein werde und dass namentlich die Rückbildung der gesetzten Veränderungen ausgiebiger sein werde, als in den gefässlosen, dass somit die Linse leicht einem dauernden Absterben anheimfalle. Wenn man dies berücksichtigt, so wird man nicht umhin können, zuzugeben, dass bei der eigenartigen

Ernährung der Linse schon eine geringe Schädlichkeit Veränderungen in ihr hervorrufen kann, die ihre optischen Eigenschaften, ihre Durchsichtigkeit beeinträchtigen. Sind die Veränderungen nur gering, so wird eine vollständige Wiederherstellung eintreten, sind sie stärker, so wird die Trübung beharren oder fortschreiten. Auf Grund neuerer Erfahrungen glaube ich nun die Ansicht verteidigen zu können, dass die durch den Blitzschlag bewirkte mechanische Erschütterung des Auges, wie wir sie ja auch zur Erklärung der Verletzung der inneren Augenhäute, teilweise auch der Amblyopie und Amaurose mit Leber angenommen haben, hinreicht, eine Schädigung der Linse zu bewirken, die eine vorübergehende oder dauernde Trübung zur Folge hat.

Schon seit längerer Zeit ist es sichergestellt, dass Linsentrübungen durch Erschütterungen entstehen können ohne Verletzung der Kapsel und zwar war es Berlin*), der in dieser Richtung die ersten Versuche gemacht hat. Er brachte dadurch dass er ein elastisches Stäbchen gegen ein Kaninchenauge schlagen liess, eine vorübergehende Linsentrübung hervor. Es scheinen diese Versuche nicht die gebührende Würdigung der Augenärzte gefunden zu haben, denn bis zu der im letzten Jahre erschienenen Dissertation von Schirmer**): Experimentelle Studien über reine Linsenkontusionen wurde, wie es scheint, nur ein Fall von Katarakt nach Kontusion ohne Verletzung der Kapsel von Becker***) veröffentlicht, bei dem es noch ausserdem zweifelhaft ist, ob er als direkte Folge der Kontusion anzusehen ist. So konnte Schirmer junior in seiner Dissertation die Behauptung aufstellen, reine Kontusionen der Linse durch zufällig von aussen wirkende Gewalt gehören in der augenärztlichen Praxis zu den extremsten Seltenheiten.

In der hiesigen Augenklinik sind mehrere Fälle von Katarakt nach reinen Kontusionen ohne Eröffnung der Linsen-

*) Berlin, z. sog. Commotio retinae klin. Mon.-Bl. 1873. p. 47.
**) O. Schirmer, Inaugural-Dissertation, Greifswald 1887.
***) Gräfe u. Sämisch, Augenheilkunde V, 1877, p. 275.

kapsel beobachtet worden. Einen solchen klinisch vorgestellten Fall habe ich im vorigen Semester gesehen. Herr Prof. Nagel erklärte die Entstehung der Katarakt aus der starken Formveränderung, welche die Linse durch die grobe mechanische Einwirkung erfahren hat. Mit der tiefen Einknickung der Augenwand muss auch eine ähnliche Einbiegung der Linsenoberfläche verbunden sein. Die Elemente der Linse, die Fasern sowohl als die Epitelzellen, müssen dabei notwendig stark verschoben und auseinandergedrängt, vielleicht teilweise zerrissen und zerstört werden, während die elastische Kapsel unverändert bleibt. Die Folge ist eine traumatische Phakitis, die sich zunächst durch Trübung der intrakapsulären Zellenschicht und der vorderen Linsenschichten kundgibt. Zuweilen werden diese Trübungen wieder rückgängig oder bleiben doch stationär, in einzelnen Fällen aber kommt es auch zu progressiver Staarbildung. Neuere Untersuchungen scheinen diese Anschauung zu bestätigen.

Magnus*) hat neuestens 2 Fälle veröffentlicht, bei denen 6—8 Stunden nach der Verletzung eine Trübung der Linse vorhanden, jedoch nach 24—36 Stunden vollständig verschwunden war. Dabei gibt er an, Coccius habe auch schon solche Fälle gesehen.

Der Natur der Sache nach muss man daher wohl mit Magnus annehmen, dass die Fälle von Linsentrübungen nach reinen Kontusionen nicht so selten sind.

Nach Schirmer's Experimenten am Kaninchenauge stellt sich nach Kontusion der Linse frühestens nach $1^1/_2$ Stunden, gewöhnlich nach 3—12 Stunden, eine Trübung, ein, die geringer oder stärker, nach einigen Tagen oder einigen Wochen entsprechend der Stärke des Traumas verschwunden war. In einem Falle war sie nach 3 Wochen noch vorhanden. (Es ist schade, dass Schirmer diesen Fall nicht noch länger beobachtet hat.)

Als Ursache dieser Trübungen hat Schirmer ein Auseinanderdrängen der Linsenfasern durch sich stauende Ernähr-

*) Magnus, d. mediz. Wochenschr. 1888 Nro. 3.

ungsflüssigkeit, Zerfall von Linsenfasern und degenerative Vorgänge am Epithel der vorderen Kapsel nachgewiesen.

Magnus unterscheidet zweierlei Arten von Linsentrübungen nach Kontusion.

1) Linsentrübungen im unmittelbaren Anschluss an die Kontusion; diese sind in der eben angegebenen Weise entstanden und bilden sich häufig wieder zurück.

2) Linsentrübungen die sich erst längere Zeit nach der Erschütterung entwickeln und entstanden zu denken sind durch die anderweitigen Verletzungen, welche das Auge durch das Trauma erlitten hat, sogen. konsekutive Kontusionstrübungen ohne Neigung zur Rückbildung. Diese Einteilung könnte man auch auf die Fälle von Katarakt nach Blitzschlag anwenden, indem der Fall von Vossius zur 2ten Abteilung, die übrigen soweit sie näher bekannt sind, zur ersten zu rechnen wären.

Es ist nämlich kaum anzunehmen, dass die Ursache für die Linsentrübung bei Vossius, indem sie hier sich erst nach 8 Wochen zu zeigen begann, die gleiche sei wie bei den Fällen, wo sie sofort oder einige Tage nachher auftrat. In dem ersten Falle ist die Iridocyclitis die Ursache (die allerdings vielleicht auch in Folge von Verbrennung entstanden ist), in den anderen ist mit Ausnahme des Falles von Knies nichts ähnliches vorhanden gewesen. Bei Knies war neben der Katarakt eine Iritis, doch gibt dieser Autor an, die Katarakt sei vor der Iritis dagewesen.

Wichtig für meine Erklärung der Katarakt sind die Fälle von Knies und Silex, die so frühzeitig zur Untersuchung kamen, dass die Aufhellung der Trübung der Linse in dem einen Fall auf einem, in dem andern auf beiden Augen konstatiert werden konnte. Es stimmt dies ganz mit den Versuchen von Schirmer und Berlin und mit den 2 von Magnus veröffentlichten Fällen überein. Die Fälle, in denen keine Aufhellung erfolgte, sind dann einfach so zu erklären, wie ich oben schon angegeben habe, dass die durch die Erschütterung durch den Blitz erfolgte Schädigung und die sich daran anschliessende Degeneration der Linsenfasern zu stark war, als dass eine Reparation noch möglich gewesen wäre.

Eine Gewissheit über die einzelnen Veränderungen in der Linse durch den elektrischen Schlag wäre vielleicht analog den Versuchen von Schirmer durch das Tierexperiment zu gewinnen, indem man etwa Funken der Leydener Flasche von verschiedener Stärke durch das Auge schlagen liesse.

Ein Fall von Glasmacherkatarakt mit eigentümlichem Verlauf.

von

Dr. F. Kreyssig.

Assistenzarzt.

In der Klinik des Herrn Prof. Nagel kam im Anfange dieses Jahres ein Fall von Kataraktbildung bei einem jugendlichen Individuum zur Beobachtung, der sowohl durch die Eigentümlichkeiten des Krankheitsverlaufes bemerkenswert, als auch besonders dadurch interessant ist, dass das betreffende Individuum ein Glasmacher war. Ueber die besondere Prädisposition dieser Arbeiter zur Staarbildung ist in neuerer Zeit eine ausführliche Arbeit von Dr. Meyhöfer*) in Görlitz erschienen. Dr. Meyhöfer, der in einer Gegend mit lebhafter Glasindustrie wohnt, fiel es auf, als in kurzer Frist vier Fälle von jugendlicher Katarakt in seine Behandlung kamen, dass alle die betreffenden Patienten in Glasfabriken beschäftigt waren. Er untersuchte daraufhin alle ihm erreichbaren Glasmacher in dieser Hinsicht und brachte es dahin, dass er das Resultat der Untersuchungen bei 506 Personen mitteilen konnte. Das hauptsächliche Ergebnis soll hier kurz folgen, bezüglich der Details muss auf die Originalarbeit verwiesen werden.

Bei diesen 506 Personen fand sich 59 mal d. h. in 11,6 % sicher zu konstatierende Kataraktbildung. Von diesen 506 Personen waren 442 unter 40 Jahre alt. Von diesen letzteren zeigten 42 d. h. 9,5 % Kataraktbildung in allen Entwicklungsstadien. Da nun das Alter unter 40 Jahren als fast immun für die Erwerbung spontaner Kataraktbildung anzusehen ist, so musste natürlich eine allgemeine auf alle diese Leute ein-

*) Meyhöfer: Zur Aetiologie des grauen Staars. Jugendliche Katarakten bei Glasmachern (klin. Monatsblätter für Augenheilk. XXIV. Jahrgang 1886).

wirkende Schädlichkeit die Ursache dieser frühzeitigen Kataraktbildung sein. Als solche spricht Dr. Meyhöfer die Arbeit dieser Leute in der intensiven, strahlenden Hitze der Glasöfen an. Und zwar soll diese in doppelter Hinsicht einwirken, erstens direkt verbrennend auf die ihr ohne Schutz der Kleidung ausgesetzten Körperteile und dann soll sie durch Anregung einer exzessiven Schweissbildung eine Austrocknung aller Gewebe des Körpers hervorbringen. In letzterem Punkte sieht Dr. Meyhöfer eine direkte Analogie zum Auftreten der Staarbildung beim Diabetes. Dass aber auch die direkte Einwirkung der strahlenden Hitze auf das Auge selbst ein grosser Faktor ist, schliesst er aus dem Umstande, dass die grosse Mehrzahl der Katarakte das linke Auge betrifft. Bei der Arbeit stehen nämlich die Glasmacher so schräg, dass sie nur mit der linken Gesichtshälfte dem Glasofen zugewendet sind. Das Gesicht dieser Leute zeigt die Folgen der einseitigen Einwirkung der Hitze so prägnant durch dunkle Pigmentierung und Neigung zu Hautentzündungen auf der linken Seite, dass man schon aus diesem Befunde dem Glasmacher seine Profession ansehen können soll.

Ausser dieser Arbeit von Dr. Meyhöfer liegen noch eine ganze Reihe zum Teile älterer Beobachtungen vor über Kataraktbildung bei Leuten, die viel bei strahlender Hitze sich aufzuhalten gezwungen sind und werden da speziell auch die Glasmacher als vorwiegend befallen angeführt. Eine erschöpfende Zusammenstellung derartiger Beobachtungen findet sich in der Dissertation von Lefranc *). Dieser exzerpiert die Veröffentlichungen einer grossen Anzahl von Autoren in Bezug auf Kataraktbildung bei Leuten, die entweder längere Zeit oder nur ganz vorübergehend von strahlender Hitze beeinflusst wurden. Es zeigt sich, dass sowohl langsam fortschreitende als auch ganz plötzlich eintretende Fälle von Kataraktbildung bei solchen Personen beobachtet wurden. Ferner erwähnt Lefranc eine Anzahl in dieser Hinsicht unternommener, mehr oder minder glücklich erdachter

*) Lefranc: Contribution à l'étude de la lumière et de la chaleur, considérées comme causes de maladies des yeux chez les verriers principalement. Paris 1883.

und ausgeführter Tierexperimente mit teils positivem teils negativem Erfolge.

Dass auch der Blitz als Katarakterzeuger auftreten kann, zeigt eine Anzahl darauf bezüglicher Beobachtungen von Downar*), Meyhöfer**), Vossius***), Uhle†), Schleicher††.)

Nach dieser Uebersicht wird die nun folgende Beschreibung des Falles aus der Nagel'schen Klinik nur noch für einige Eigentümlichkeiten erläuternde Zusätze bedürfen.

Krankengeschichte:

H. Tr. 36 Jahre alt, Glasmacher aus Freudenstadt, stellte sich am 17. II. 87 in der Klinik ein.

Die Anamnese ergab, dass Pat. seit seinem 15ten Lebensjahre fast ununterbrochen mit der Glasmacherei beschäftigt ist. Er hat seither gut gesehen und war auch sonst nie ernstlich krank. Auf seiner linken Gesichtshälfte trug er alle die oben erwähnten Zeichen der Rötung und Pigmentierung der Haut etc. etc. Bei der Arbeit will er viel und leicht schwitzen.

Vor 7 Wochen bemerkte Pat. dass sich auf dem linken Auge ganz allmählich das Gefühl eines leicht schmerzhaften Druckes ausbildete. Das Sehen verschleierte sich dabei etwas, hielt sich aber ca. 3 Wochen lang auf einer bestimmten Höhe. Er arbeitete noch 3 Wochen lang, da trat ganz plötzlich „wie ein Blitz", während Pat. gerade in die glühende Glasmasse sah ein heftiger Schmerz oberhalb des linken Auges auf, das Sehvermögen erlosch darauf momentan fast völlig; das Auge thränte stark und rötete sich intensiv. Lässt man den Mann jetzt die Ausbreitung des damaligen Schmerzanfalles angeben, so zeigt sich, dass derselbe ganz auf das Gebiet des linken Nervus supraorbitalis beschränkt war und dass der Hauptschmerzpunkt am Foramen supraorbitale lag. Die Entzündung dauerte 9 Tage, während deren besonders Nachts sehr heftige Schmerzanfälle

---

*) Downar: Gazetta lekarska 1877 Nro. 9.

**) Meyhöfer: Klin. Monatsblätter f. Augenheilk. 1886. pag. 375.

***) Vossius: Berliner klin. Wochenschrift 1886. Nro. 19.

†) Uhle: klin. Mon. f. Augenheilk. 1886. pag. 382.

††) Schleicher: S. oben S. 295.

auftraten. Die Haut über dem Auge war stark geschwollen. Diese Schwellung des Superciliums verlor sich einen Tag nach dem Aufhören der entzündlichen Erscheinungen. Das Sehvermögen des linken Auges war darauf auf das Sehen ganz grosser Gegenstände gesunken und hielt sich so unverändert bis 5 Tage vor dem Eintritt in die Klinik. Dann, d. h. ca. 3 Wochen nach dem letzten Anfalle trat ein neuer ganz gleicher nur etwas milderer Anfall von Schmerzhaftigkeit, Druckgefühl und Entzündung des Auges auf. Das Sehen nahm sofort weiter ab und beschränkte sich auf den Unterschied zwischen dunkel und hell. Der Pat. wurde mit Atropineinträufelung behandelt, worauf sich die Erscheinungen so mässigten, dass bei seinem Erscheinen in Tübingen ausser der Abnahme des Sehvermögens wenig subjektive Beschwerden bestanden.

Zu bemerken ist, dass Pat. seit dem ersten Anfalle, d. h. 4 Wochen vor dem Eintritt in die Klinik, nicht mehr gearbeitet hat.

Auf dem rechten Auge sieht Pat. ebenfalls etwas schlechter als früher. Seit wann diese Verschlechterung anfing, kann er nicht sagen; Schmerzanfälle wie auf dem linken Auge hat er im rechten bis jetzt nie gehabt.

Der Befund am 17./II. 87 war folgender:

Mit dem rechten Auge hat Patient unkorrigiert Sehschärfe $^1/_5$—$^1/_4$, mit + 1,5 kommt die Sehschärfe auf $^1/_3$ der normalen. Das Gesichtsfeld ist normal.

Mit dem linken Auge sieht Pat. nur die Bewegungen der Hand, ohne Finger zählen zu können. Die Empfindung und die Projektion des Lichtes ist normal.

Rechtes Auge äusserlich ohne Besonderheiten. Etwas hinter dem Zentrum der Linse findet sich eine stärker getrübte Stelle, die übrigen Teile der Linse erscheinen ganz leicht getrübt. Eine Andeutung der Linsenfaserung ist nicht zu sehen. Mit dem Augenspiegel sieht man einen normalen Augenhintergrund.

Das linke Auge zeigt ganz leichte Injektion der Konjunktivalgefässe. In der Kornea befinden sich 2 kleine alte Trübungen. Die vordere Kammer ist etwas flacher als auf dem

rechten Auge. Atropinmydriasis, gleichmässig dichte weissliche, weiche Katarakt ohne festeren Kern. Die Katarakt erscheint deutlich leicht gebläht. Die Spannung des linken Auges ist etwas erhöht; Druck auf dasselbe ist nicht schmerzhaft. Dagegen ruft Druck auf das Foramen supraorbitale heftige in die Stirne ausstrahlende Schmerzen hervor.

Sonst ergiebt die Untersuchung des Patienten nichts Abnormes; weder Eiweiss noch Zucker ist im Urin nachzuweisen, auch an den Karotiden ist nichts Abnormes zu finden.

20. II. Patient hat in der Nacht das Gefühl eines leichten Druckes im linken Auge gehabt. Die Konjunktiva ist etwas mehr injiziert als vorher, der intraokulare Druck ist wie bei der Aufnahme. In den beiden folgenden Tagen stellen sich leichte Schmerzen über dem linken Auge ein; der Druck hat wenig zugenommen, die vordere Kammer flacht sich noch etwas mehr ab.

Am 23. II., um 1 Uhr morgens stellt sich wieder ein Anfall ein, der in der Heftigkeit dem ersten vor 4—5 Wochen nichts nachgiebt. Das Auge ist stark gerötet und thränt heftig, die Supraorbitalschmerzen sind sehr stark. Die Linse ist stark gebläht, die vordere Kammer fast aufgehoben und das Auge fühlt sich fast steinhart an.

Um 3 Uhr Mittags wurde dann von Herrn Prof. Nagel die Extraktion der Katarakt mit Iridectomie vorgenommen. Dabei entleerte sich die Katarakt als eine breiige Masse.

Die Schmerzen hören bald nach der Operation auf und bleiben verschwunden bis zum 1. III. Während dieser Zeit ist Druck auf das foramen supraorbitale noch schmerzhaft.

Am 1. III. kommt in der Nacht wieder ein leichter Schmerzanfall im Supraorbitalis der am 3. und 4. III. noch an Heftigkeit etwas zunimmt und in das Gebiet des Infraorbitalis ausstrahlt. Dabei ist das Auge wieder etwas gereizt, eine Vermehrung der Spannung ist nicht zu bemerken. Unter Blutentziehung an der linken Schläfe und lokaler Galvanisation schwinden die Schmerzen rasch, so dass vom 5. III. bis zur Entlassung des Patienten am 12. III. kein Schmerz mehr besteht und auch keine abnormen Reizerscheinungen mehr auftreten. Bei der Entlassung war das rechte Auge genau wie bei der Auf-

nahme; mit dem linken hatte er mit entsprechender Korrektion Sehschärfe 1/3. Ophthalmoskopisch zeigten sich normale Verhältnisse des Augenhintergrundes. Die Grenzen des Gesichtsfeldes waren normal.

Nach einigen Wochen, als sich Patient wieder vorstellte, war im wesentlichen derselbe Befund wie bei der Entlassung zu notieren. Die Katarakt des rechten Auges hat keine Fortschritte gemacht. Schmerzanfälle sind nicht mehr aufgetreten. Druck auf das linke Foramen supraorbitale ist nicht schmerzhaft. Zu bemerken ist, dass Patient die ganze Zeit in seinem Geschäfte nicht thätig war.

Nach 14 Monaten stellte sich der Patient wieder zur Untersuchung vor. Die Verhältnisse auf dem rechten Auge waren dieselben geblieben wie bei seinem Aufenthalte in der Klinik. Die Kataraktbildung war nicht fortgeschritten, sondern in gleicher Ausdehnung wie früher vorhanden. Nur hatte sich das Aussehen insofern geändert, als die Trübung, welche früher eine diffuse ohne sichtbare Struktur gewesen war, sich jetzt als aus ganz feinen Pünktchen zusammengesetzt erwies.

Auf dem linken Auge war ebenfalls keine Aenderung eingetreten. Die Sehschärfe war eine der Trübung entsprechende, die Grenzen des Gesichtsfeldes waren normal.

Pat. hat von seiner Entlassung bis zum Neujahr 1888 sein Geschäft als Glasmacher nicht ausgeübt. Erst seit Neujahr hat er es wieder aufgenommen. Schmerzanfälle im Bereiche des linken N. supraorbitalis hat er nie mehr gehabt. Dagegen schildert er einen zweimaligen Anfall von Erythropsie in der Mitte des Februar 1888. Er gibt an, dass er damals innerhalb von 8 Tagen zweimal Abends bei Beginn der Dunkelheit ungefähr 1—2 Stunden lang alles blutrot gesehen habe. Das Sehvermögen sei dabei nicht geringer geworden, Schmerzen habe er nicht gehabt, und nach Verlauf von 1—2 Stunden sei die Erscheinung des Rotsehens langsam und allmählich wieder verschwunden.

Das Eigentümliche des vorliegenden Falles besteht in dem Zusammentreffen der raschen Kataraktbildung mit glaukoma-

töser Drucksteigerung und neuralgischen Schmerzen im Gebiet des Nervus supraorbitalis. Dass die letzteren Erscheinungen nicht notwendig zur Entwickelung der Glasmacherkatarakt gehören, sondern als eine unserem Falle eigentümliche Komplikation zu betrachten sind, lehren die zahlreichen Beobachtungen Meyhöfer's, in denen des Vorkommens von glaukomatösen und neuralgischen Erscheinungen nicht Erwähnung geschieht. Es handelt sich also um eine schwere Innervationsstörung; vermutlich eine wahre Neuritis im Supraorbitalnerven und den Nerven des inneren Auges; bedingt, wie die Kataraktbildung und die Hautaffektion, durch die häufig wiederholt andauernde Einwirkung strahlender Hitze. Die heftigen Supraorbitalschmerzen stehen in offenbarer Beziehung zu der glaukomatösen Drucksteigerung, aber sie werden nicht als blosse symptomatische Ciliarneurose aufgefasst werden dürfen, sondern es scheint eine selbständige Erkrankung des der Hitzewirkung direkt ausgesetzten Supraorbitalnerven zu Grunde zu liegen, da die Supraorbitalschmerzen enschieden im Vordergrunde stehen und auch noch einmal nach erfolgter Extraktion der Linse in einem ausgeprägten Anfalle ohne Drucksteigerung auftraten. Da es teils aus klinischen Erfahrungen teils aus Experimenten an Tieren *) bekannt ist, dass Neuralgie des Nervus supraorbitalis auf reflektorischem Wege zu Drucksteigerung im Auge und Glaukom führen kann, dürfte in unserem Falle die Neuralgie als das erstere Glied, die Drucksteigerung als das zweite, von dem ersten abhängigen aufzufassen sein.

*) Wegner, Experimentelle Beiträge zur Lehre vom Glaukom. Archiv f. Ophth. Bd. XII. 2. p. 1.

Ueber perverse Lichtempfindung.

Von

Dr. Kreyssig,
Assistenzarzt.

Ein Fall von Augenverletzung durch einen Eisensplitter bot in einem gewissen Stadium der Erkrankung Gelegenheit zu einer merkwürdigen Beobachtung, welche es wünschenswert macht in Kürze die Krankengeschichte des betreffenden Patienten mitzuteilen.

Fr. B., 28 Jahre alt, Kesselschmied, erlitt eine Verletzung des rechten Auges dadurch, dass ihm beim Arbeiten an einem Kessel ein Stückchen Eisen in dasselbe flog. Wenige Stunden nach der Verletzung kam er in die Klinik und bot sich folgender Befund:

Auf dem rechten Auge war die Sehschärfe auf ziemlich undeutliches Erkennen der Finger herabgesetzt; die Peripherie des Gesichtsfeldes dieses Auges war, soweit sich prüfen liess, intakt.

Linkes Auge normal, hat gute Sehschärfe und Emmetropie.

Auf dem rechten Auge zeigte sich eine die Kornea perforierende Wunde, die Linse war in der Mitte in grosser Ausdehnung durchgeschlagen und (2 Stunden nach erfolgter Verletzung) ziemlich dicht getrübt. Es war mit Gewissheit anzunehmen, dass der Eisensplitter sich noch im Innern des Auges befinde, zu sehen war er nicht, auch gelang der Nachweis mit der Magnetnadel nicht deutlich.

Eine am anderen Tage wegen starker Quellung der Linse vorgenommene Punktion entleerte nur einen Teil der Linse, der grössere auch dicht getrübte Teil blieb zurück. Vom Fremdkörper war auch jetzt nichts zu bemerken.

In den nächsten Tagen machte die Trübung der Linse solche Fortschritte, dass Handbewegungen nicht mehr erkannt

wurden. Das Auge war auf Druck zwar etwas schmerzhaft, doch waren keine Zeichen eitriger Entzündung vorhanden. Vier Tage nach der Verletzung liess sich nun folgende, höchst merkwürdige Erscheinung beobachten. Der Patient gab nämlich beim Einfall von Licht in bestimmter Richtung in das rechte Auge ganz präzis das Gefühl von Verdunkelung und beim Aufhören des Lichteinfalles ebenso präzis das Gefühl von Helligkeit im Auge an. Sicher zu konstatieren war dieses Phänomen nur dann, wenn die Lichtstrahlen gerade von vorne oder von unten her einfielen. Die richtige Angabe von Helligkeit und Dunkelheit wurde bei Einfall des Lichtes von oben oder von den beiden Seiten her gemacht.

Auch subjektiv gab Pat. an, dass er ab und zu ein gewisses schwaches Leuchten vor dem verletzten Auge wahrnehme.

An demselben Tage wurde von Herrn Prof. Nagel ein Versuch der Extraktion des Eisensplitters mittelst eines Elektromagneten von 400 gr. Tragkraft gemacht, — ohne Erfolg. Schliesslich gelang es mit Aufwendung von ziemlicher Kraft einen Eisensplitter von 25 mm. Länge und 0.13 gr. Gewicht, der die hintere Skleralwand durchschlagen hatte und in ihr fest eingekeilt war, mit starker Pinzette herauszuziehen.

Am folgenden Tage war die perverse Lichtempfindung noch vorhanden; doch war die Lichtperzeption auch von den Seiten und von oben her ganz minimal geworden. Prof. Nagel nahm nun die Enukleation des Auges vor. Am Bulbus sah man die Perforationsstelle der hinteren Skleralwand; dieselbe lag 3 mm. nach oben vom Eintritte des Sehnerven.

Zur Erklärung des eigentümlichen Verhaltens der betreffenden Retinalpartien gegen das Licht ist wohl anzunehmen, dass die Retina in ihrem oberen und, da die Wunde nahe dem hinteren Pole des Auges lag, auch in ihrem mehr zentralen Teile durch die Gegenwart des Fremdkörpers sich in einem Zustande hoher Reizung befand. Dieser Reiz wurde nach der Natur der Retina, als lichtpercipierenden Organs, als Gefühl von Helligkeit empfunden. Eine weitere Reizung, wie sie durch das Einfallen von Lichtstrahlen gesetzt wurde, wirkte nun gleichsam lähmend auf die übermässig in Anspruch

genommenen Netzhautelemente und machte so den Eindruck der Helligkeit verschwinden.

Der Zweck dieser Mitteilung ist nur das Vorkommen dieser perversen Lichtempfindung zu konstatieren.

Genuine, totale Farbenblindheit.

Ein Beitrag zur Casuistik derselben

von

Dr. **Fritz Kreyssig,**
Assistenzarzt.

Die genuine totale Farbenblindheit ist ein so selten zur Beobachtung kommendes Leiden, dass sich in der Litteratur nur ganz vereinzelte Fälle angeführt finden. Becker*), Magnus**) und Landolt***) haben in neuerer Zeit einzelne genau untersuchte Fälle veröffentlicht und diesen möge sich die nachfolgende Beobachtung anreihen.

J. Chr. Oberländer, 39 Jahre alt, Zinngiesser, aus Massenbach (Württemberg), suchte im August dieses Jahres die Klinik des Herrn Prof. Nagel wegen heftiger Lichtscheu und abnehmenden Sehvermögens auf. Bei der Sehprüfung ergab sich, dass Pat. nicht eine Farbe richtig erkannte. Die Anamnese und genauere Untersuchung in dieser Hinsicht brachte folgendes heraus:

Pat. ist schwachsichtig, so lange er sich erinnern kann. Schon in der Schule konnte er nur ziemlich groben Druck lesen. Dabei hatte er immer starke Lichtscheu und diese hat in dem letzten Sommer sich sehr verschlimmert. Farben konnte Pat. nie erkennen, doch will er sich nach und nach durch Uebung ein gewisses Urteil über die Färbung von im alltäglichen Leben ihm aufstossenden Gegenständen erworben haben, welche Behauptung sich auch bestätigte. Er bezeichnete richtig die Farbe von Blättern als grün, eines der bei dem Volke so häufig

*) Becker. Ein Fall von angeborener einseitiger Farbenblindheit. Gräfes Archiv XXV. 2.

**) Magnus. Ein Fall von angeborener totaler Farbenblindheit. Centralblatt für prakt. Augenheilkunde. 1880.

***) Landolt. Achromatopsie totale. Arch. d'Ophth. 1881.

im Gebrauche befindlichen roten Taschentücher als rot und ähnliches mehr.

Ueber die Beschaffenheit des Farbensinns bei seinen Eltern, Geschwistern und Verwandten weiss er nichts anzugeben, die Eltern waren nicht blutsverwandt. Er selbst hat nie schwerere Affektionen der Augen oder des centralen Nervensystems gehabt.

Die Sehprüfung ergab in beiden Augen als hauptsächlichen Grund der Sehstörung eine Hyperopie von 7 Meterlinsen, nach deren Ausgleich sich die Sehschärfe auf ca. $^1/_4$ — $^1/_3$ der normalen bestimmen liess. Das Gesichtsfeld war nicht eingeschränkt. Aeusserlich zeigten die Augen hyperopischen Bau; ophthalmoskopisch war eine etwas blasse Färbung der normal gestalteten Sehnerven zu bemerken, die jedoch nicht als pathologisch gelten konnte.

Die anfangs sehr bedeutende Lichtscheu des Patienten besserte sich während seines Aufenthaltes in der Klinik ganz bedeutend.

Zur Prüfung des Farbensinnes wurden verwandt farbige Tafeln von geringsten Dimensionen bis zu solchen von fast 1 Quadratmeter Oberfläche; ferner die Holmgrenschen Wollproben und das Spektroskop. Die Prüfung war ziemlich erschwert dadurch, dass Pat. bei jeder Farbe in der willkürlichsten Weise, meist ohne zu zögern, irgend eine bestimmte Farbenempfindung angab, dieselbe aber in der kürzesten Zeit wieder total verwechselte. Eine sorgfältige Prüfung mittelst der farbigen Flächen ergab, dass er keine Farbe auch nur mit annähernder Sicherheit erkannte. Einzelne Angaben wiederholen sich ziemlich oft und sind dies folgende:

Rot bezeichnet er fast konstant als schwarz, immer aber als ganz dunkel.

Sehr helles Grün erkennt er abwechselnd als grünlich oder weissgelb oder auch nur als helldunkel.

Dunkles Grün bezeichnet er als dunkel; gibt aber ausdrücklich an, dass es nicht so dunkel ist als das, was er bei rot empfindet.

Gelb erscheint als etwas weissliches und sehr helles.

Blau bezeichnet er kurzweg als dunkelhell, verwechselt es aber oft mit grün. Alle Mischfarben, auch das Violett verwechselt er beständig, ohne dass sich die Spur eines Systems hineinbringen liesse.

Die Proben mit den Holmgren'schen Wollbündeln ergaben stets wechselnde Resultate, schliesslich erklärte Pat., dass es ihm unmöglich sei damit zu Stande zu kommen, weil er die einzelnen Bündel nur als verschieden hell sehe.

Bei der Prüfung mittelst des Spektroskopes, die so vorgenommen wurde, dass er sowohl einzelne Farbenbänder für sich, als auch das ganze Spektralband sah, konnte er keine Farbenempfindungen, sondern nur noch verschiedene Helligkeiten angeben. Als die hellste Stelle bezeichnete er das Gelb und zwar ziemlich nahe an dem Uebergange desselben zum Grün. Zwischen dunklem Grün und Blau konnte er keine bestimmte Helligkeitsdifferenz mehr angeben. Am dunkelsten erschienen ihm die Enden des Spektrums, aber eine Verkürzung desselben liess sich nicht finden.

Nach diesen Ergebnissen der Untersuchung ist der Fall wohl unstreitig als eine genuine totale Farbenblindheit aufzufassen. Er deckt sich in den Symptomen fast ganz mit dem von Magnus (l. c.) beschriebenen Falle.

Eine eigene, aber zur Erklärung wohl nicht zu verwertende Komplikation bildet das Zusammentreffen mit hoher Hyperopie.

Als bemerkenswert sind wohl folgende Punkte zu bezeichnen:

1) Es existiert eine totale angeborene Farbenblindheit bei relativ guter Leistungsfähigkeit des Auges.

2) Die Lichtscheu scheint eine konstante Begleiterscheinung der totalen Farbenblindheit zu sein.

3) Das Farbenspektrum ist nicht verkürzt.

4) Die hellste Stelle im Spektrum liegt im Gelb.

Ueber angeborene Pigmentierung der vorderen Linsenkapsel als Ueberrest der fötalen Pupillarmembran.

von

Eugen Wendel.

Seit einer Reihe von Jahren ist von Prof. Nagel wiederholt eine angeborene Abnormität der vorderen Linsenkapsel beobachtet worden, welche, so viel mir bekannt, vor ihm von anderer Seite nicht bemerkt oder gewürdigt worden ist. Es sind das Gruppen sehr feiner bräunlicher Punkte von sehr charakteristischem Aussehen, die, gänzlich verschieden von aufgelagerten iritischen Produkten, wie es scheint, als eigentümlich entwickelte Reste der fötalen Pupillarmembran betrachtet werden müssen. In diesen Mitteilungen ist bereits einmal dieses Befundes Erwähnung geschehen. Dr. Schleich, ehemaliger Assistenzarzt der Klinik, hat eine kurze Schilderung desselben gelegentlich gegeben in klinisch-statistischen Beiträgen zur Lehre von der Myopie *), welche er auf Grund des Beobachtungsmaterials der Tübinger Augenklinik im 3. Hefte des ersten Bandes publiziert hat. Dort werden die Beobachtungen und Ansichten von Prof. Nagel, wie folgt, ausgedrückt:

„Verhältnissmässig häufig habe ich auf der vorderen Kapsel im Bereich der Pupille verschieden zahlreiche, meist sehr viele braune Pünktchen ohne bestimmte, besonders ohne derartige Anordnung beobachtet, dass irgend welche Beziehungen zu Resten früher vorhandener Iritis oder früher bestandener hinterer Synechien daraus sich ergeben. Die Untersuchung mit Loupe und Cornealmikroskop liess erkennen, dass diese einzelnen Pünktchen von brauner oder braungrauer Farbe meist sehr dicht gedrängt neben einander stehen. Die Form derselben

*) S. diese Mitteilungen Band I Heft III S. 44 (1882).

war bald rundlich, bald mehr eckig, häufig stäbchenförmig. Ausser an 12 in dieser Arbeit verwerteten Augen habe ich diese Beobachtung auch an Augen jeden Refraktionszustandes gemacht. Wiederholt sind zugleich damit angeborne Anomalien der Iris zur Beobachtung gekommen; besonders scheinen 2 dieser Fälle, bei welchen Reste der fötalen Pupillarmembran sich fanden, für die Erklärung dieser Anomalie von Wichtigkeit zu sein. In beiden Fällen fanden sich feine braune Fädchen über die Pupille ausgespannt, deren Ursprung in der Vorderfläche der Iris sie zweifellos als Reste der Membrana pupillaris erkennen liess. Die Fädchen waren zugleich an die vordere Kapsel angeheftet inmitten von Gruppen der genannten braunen Deposita auf der vordern Kapsel. Ich stehe nicht an, dieselben ebenfalls als Reste der Membrana pupillaris anzusprechen."

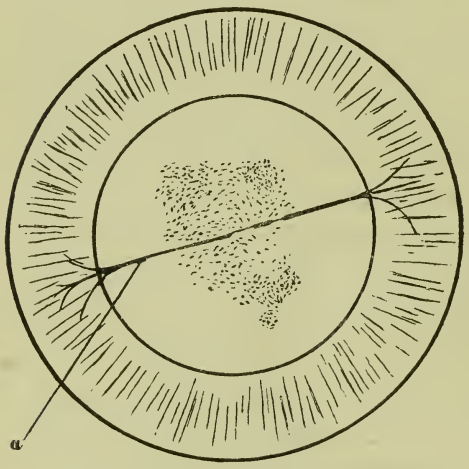

a. Fäden der membr. pupill. persev., über die ad maximum erweiterte Pupille ausgespannt, mit Adhärenz an die vordere Linsenkapsel inmitten d. feinen braunen Pünktchen.

Dieser Bericht hat Mitteilungen von anderer Seite über denselben Gegenstand hervorgerufen. E. Franke*) sagt, auf die erwähnte Schilderung sich beziehend: „Ich habe in den letzten Jahren, einmal darauf aufmerksam geworden, besonders auf das Vorkommen dieser Anomalie geachtet und konnte ein allerdings recht häufiges feststellen. Freilich ist hiebei eine sorgfältige Untersuchung mit künstlichem Lichte nötig, während

*) Archiv f. Opth. Bd. 30, 4 S. 289. (1884.)

bei gewöhnlicher fokaler Beleuchtung mit Tageslicht ein grosser Teil dieser Fälle ..... der Beobachtung entgeht." In den Tabellen Franke's sind verschiedene hieher gehörige Fälle enthalten.

A. v. Reuss*), gleichfalls auf obige Mitteilung Bezug nehmend, beschreibt einen Fall. „Auf der Linsenkapsel liegt ein dünner Pigmentbelag, der am linken Auge scheibenförmig ist und die ganze Pupille einnimmt, so dass die äussere Grenze desselben genau mit dem Rande der durch konzentriertes Licht verengten Pupille zusammenfällt; in der Mitte ist die Scheibe viel dünner, fast pigmentfrei. Am rechten Auge ist nur ein unteres Stück der Scheibe vorhanden; oben ist die Pupille frei. Im übrigen sind die Augen völlig normal". Bei Hm 1.0 ist im rechten Auge S $= \frac{6}{9}$, im linken $\frac{6}{12}$. v. Reuss fügt hinzu, der Pigmentbelag könne nicht als Residuum entzündlicher Verwachsung von Iris und Linse gedeutet werden, denn dort, wo er sich befindet, komme bei extremster Verengung die Iris nie hin. Für eine Präcipitierung des Pigments aus Exsudat im Kammerwasser fehle jeder anamnestische Anhaltspunkt und jede anderweitige Spur überstandener Iritis. Er stehe daher nicht an, das Pigment als aus dem Fötalleben stammend aufzufassen und in Zusammenhang mit der Membrana pupillaris zu bringen.

van Duyse **) teilt unter verschiedenen interessanten Fällen von persistierender Pupillarmembran einen mit, in welchem von einem braunen zentralen vorspringenden Kapselfleck vier pigmentierte Fäden zur Iris hinübertreten. Ausserdem fanden sich zwei bräunliche Flecke auf der Descemet'schen Haut. Verf. fügt hinzu: Un pointillé brunâtre entoure la tache pigmentée sur la capsule du cristallin, transparente partout ailleurs.

Das ist Alles was ich in der neuesten Litteratur über diesen Befund habe auffinden können. Da somit die Aufmerksamkeit bisher nur in geringem Masse auf die nicht seltene

*) Ophthalm. Mitteilungen aus der zweiten Universitäts-Augenklinik Wien. Wiener med. Presse. 1886. Sep.-Abdr. II. S. 26.

**) Annales d'Oculistique. T. 94. S. 13. 1886.

für die Funktion des Auges nicht gleichgültige und in ihrer Entstehung jedenfalls interessante Anomalie gelenkt zu sein scheint, beauftragte mich Herr Prof. Nagel einige durch gewisse Besonderheiten ausgezeichnete Fälle, welche derselbe im verflossenen Wintersemester in seiner Klinik vorgestellt hatte, zum Gegenstande der Besprechung zu machen. Es wäre sehr erwünscht, wenn diese Mitteilung dazu führen würde, dass bei Augensektionen auf die in Rede stehende Pigmentierung der Linsenkapsel gefahndet würde, denn es fehlt noch an anatomischen Untersuchungen über dieselbe.

Es wäre überflüssig noch weitere kasuistische Belege für das Vorkommen einfacher Pigmentierung der Linsenkapsel beizubringen; es wird genügen einige Fälle mitzuteilen, in welchen die Art des Vorkommens Schlüsse über die Bedeutung und Herkunft jener Veränderung gestatten. In der Mehrzahl der Fälle waren die braunen Punkte in der Pupille der einzige pathologische Befund an Augen, die wegen leichter Funktionsstörungen oder anderweiter damit in keinerlei Zusammenhang stehender Leiden untersucht wurden. Nicht selten jedoch fanden sich gleichzeitig weitere Veränderungen, welche zweifellos als Ueberreste der Pupillarmembran zu betrachten waren.

Erster Fall.

Stud. med. M.... 20 Jahre alt, kam in die hiesige Klinik, um den Grad seiner Myopie genau bestimmen zu lassen. Es ergab sich in beiden Augen Myopie mittleren Grades mit korrigierbarem Astigmatismus. Nach Atropinanwendung ergab sich als die beste Korrektion Rechts: $-5.0\bigcirc-1.0$ cyl., die Axe um 45° nach der Nasenseite hin gegen die Vertikale geneigt.

Links: $-5.5\bigcirc-1.0$ cyl., die Axe um 75° nach der Nasenseite gegen die Vertikale geneigt. Mit diesen Gläsern wurde die Sehschärfe in beiden Augen auf fast normale Höhe ($S = \frac{5}{6}-\frac{5}{5}$) gebracht.

Bei der Untersuchung des rechten Auges wurden folgende Abnormitäten entdekt. cf. Fig. 1 auf der Tafel.

Von der Oberfläche der braunen Iris aus und zwar vom unteren Rande des Circulus arteriosus iridis minor gehen 3

H. Laupp'sche Buchhandlung in Tübingen.

braune Fäden in der Richtung gegen die Pupille hin. Die 2 ersten Fäden von der nasalen Seite aus entspringen unmittelbar neben einander auf einer Zacke der genannten Stelle der Iris und sind während ihres Verlaufes gegen das Zentrum der Pupille zu durch einen Querfaden verbunden; der äussere der 3 Fäden setzt sich ganz im Anfang aus mehreren Strängen zusammen, die sich sehr bald vereinigen; dieselben haben ihren Ursprung ebenfalls auf der Spitze einer Zacke. Während des Verlaufs dieses dritten Stranges zweigt sich von ihm ein kleinerer ab, der sich jedoch bald wieder mit dem grösseren vereinigt und besonders deutlich bei Verengerung der Pupille zu erkennen ist.

Diese Fäden laufen gegen einen weissen Fleck auf der vorderen Kapsel hin, der etwas unter und ausserhalb der Mitte der Pupille liegt und setzen sich an denselben fest; der erste und zweite Faden haben sich schon etwas früher zusammengelegt und alle drei endigen gemeinsam in diesem Fleck.

Die Reaktion der Pupille ist normal und durch die Fäden in keiner Weise gehindert. Erweitert sie sich, so sind die Fäden gespannt und verlaufen gestreckt gegen den Ansatzpunkt zu; verengt sie sich, so sind die Fäden gekräuselt und springen je nach dem Grade der Verengerung mehr oder weniger in die vordere Kammer vor.

Rechts und links von dem Ende der Fäden, links etwas höher als rechts, finden sich auf oder in der vorderen Kapsel, was nicht mit Bestimmtheit angegeben werden kann, zwei Gruppen von sehr feinen braunen Punkten, die ohne bestimmte Anordnung sind und die bei stärkerer Vergrösserung grösstenteils eine eckige Form erkennen lassen; ihre Farbe ist dieselbe wie die der Fäden. Nach oben und innen von diesen Punkten, ungefähr gerade soweit über der Mitte der Pupille als jene unterhalb derselben sind, zeigen sich weitere Gruppen eben solcher Punkte, die teils untereinander zusammenhängen, teils freie Stellen zwischen sich lassen. Auch diese Punkte zeigen dieselbe Lage, Form und Farbe wie die anderen. Sonst ist noch zu erwähnen, dass der innere Iriskreis zahlreiche unregelmässige balken- und zipfelartige Erhebungen und dazwischen

Vertiefungen zeigt. Manche Zipfel sind ganz ähnlich den Zipfeln, aus welchen die beschriebenen Fäden entspringen. Auf der nasalen Seite sieht man einen konzentrisch mit dem Pupillarrande verlaufenden Faden gerade über dem kleinen Iriskreise verlaufen, der von dem Irisgewebe abgelöst ist und nur mit seinen beiden Endpunkten am Irisgewebe festsitzt. Alle diese kleinen Unregelmässigkeiten dürften als mit der ehemaligen Pupillarmembran in Zusammenhang stehend und gewissermassen Ueberreste derselben darstellend aufzufassen sein.

Zweiter Fall.

Jakob Gonser, 17 Jahre alt, aus Onstmettingen kam im Dezember 1887 wegen einer vaskulösen parenchymatösen Keratitis des linken Auges in die Klinik. Bei der Untersuchung des rechten Auges sind folgende Veränderungen zu erkennen: (cf. Fig. 2).

Vom unteren Teile des Circulus arteriosus iridis minor entspringen mit mehreren Wurzeln 4 Fäden, die gegen das Zentrum der Pupille hin verlaufen. Diese Fäden sind von brauner Farbe, während die Iris graublau ist. Die mittleren Fäden vereinigen sich bald, so dass im Bereich der Pupille nur noch 3 Fäden zu erkennen sind, die gegen einander konvergieren und sich in einem weissen Flecken etwas unterhalb der Mitte der Pupille vereinigen und hier an der vorderen Linsenkapsel befestigt sind. Der äusserste der Fäden ist sehr dünn, seinen Ursprung nimmt er von einer spitzen Zacke. Die übrigen Fäden entspringen mit breiterer Basis, sind dicker, besonders aber der zweite von aussen nach innen, der die anderen bei weitem an Breite übertrifft. Die Reaktion der Pupille ist normal. Je nach der Erweiterung oder Verengerung derselben sind die Fäden gestreckt oder gekräuselt und ragen im letzteren Falle noch immer in die vordere Kammer vor. Der Rand des Annulus iridis minor ist besonders zwischen den Fäden und zu beiden Seiten derselben verschiedentlich scharf gezackt; weiter zeigt er sich auf der inneren Seite des vierten Fadens mehrmals durchlöchert. In der Umgebung der Befestigungsstelle der 3 gegen das Zentrum der Pupille ziehenden Fäden finden sich verschiedene Gruppen von feinen dunklen Punkten, zwischen

denen vereinzelte grössere eingestreut sind. Alle diese Punkte liegen auf oder in der vorderen Linsenkapsel. Die Farbe und Form der kleineren Punkte ist nicht deutlich zu erkennen, die Farbe der grösseren ist als braun wie die der Fäden zu bezeichnen. Der grösste der braunen Punkte findet sich ganz nahe an der weissen Verwachsungsstelle nach der nasalen Seite zu, derselbe ist nicht direkt von kleinen Punkten umlagert, sondern durch einen freien Zwischenraum von der nächsten Gruppe solcher getrennt; ein zweiter grösserer brauner Punkt findet sich ebenfalls ohne Umlagerung von kleineren ungefähr in der Höhe, aber etwas nach aussen vom Pupillenzentrum. Die übrigen grösseren braunen Punkte sind von einem Hofe von kleinen umgeben.

Das Auge, an welchem diese ohne allen Zweifel als Reste der Pupillarmembran zu deutenden Veränderungen beobachtet wurden, hatte ein vollkommen normales Sehvermögen (S = $\frac{5}{5}$ —$\frac{5}{4}$) und war sonst in jeder Hinsicht von normaler Beschaffenheit, die Refraktion schwach hyperopisch. (Hm = 2.0). An dem andern an chronischer Keratitis leidenden Auge wurden keine Reste der Pupillarmembran gefunden.

Dritter Fall.

Pauline Merkle aus Ebingen, 30 Jahre alt. (cf. Figur 3.)

Patientin klagt seit einem Jahre über heftige Schmerzen im linken Auge, ausstrahlend gegen Ohr und Stirn. Die Schmerzen sollen alle 8—14 Tage auftreten, besonders abends nach längerem Arbeiten in der Nähe. Sehschärfe rechts = $\frac{5}{5}$, links = $\frac{5}{60}$ — $\frac{5}{36}$; beiderseits Gesichtsfeld für Weiss und für Farben normal. Die Farbe der Iris ist braun, die Reaktion der Pupille normal. Im linken Auge zeigen sich auf der vorderen Linsenkapsel zahlreiche äusserst feine Pigmentpunkte, die nicht gleichmässig über das ganze Pupillargebiet zerstreut sind, sondern in scharf begrenzten Gruppen bald dichter, bald weniger dicht zusammenstehen und dann wieder grössere Partien des Pupillargebietes vollkommen frei lassen.

Eine Stelle ungefähr im Zentrum der Pupille ist frei von Punkten; in einiger Entfernung ist dieselbe dann vollständig

umrahmt von einem Kranz von Punkten, die nach oben und nach abwärts öfter gruppenförmige Anordnung zeigen, während sich nach der nasalen Seite zu eine ununterbrochene breite Reihe von Punkten erkennen lässt. In der temporalen Hälfte der Pupille erstrecken sich eine ungefähr senkrecht und eine ungefähr horizontal verlaufende Kette von bräunlichen Punkten, welche mit der grossen Punktgruppe nur an einer Stelle zusammenhängen.

Bei möglichst starker Loupenvergrösserung zeigen die dicht gedrängten freien Punkte meistens die nämliche Grösse und eine unregelmässig eckige Gestalt, eine bestimmte Anordnung derselben ist nicht zu erkennen.

Neben den braunen Punkten finden sich noch auf der vorderen Oberfläche der Linse kleine weisse Staarflecke von verschiedener Grösse und Form, die hauptsächlich im oberen und temporalen Teile der Pupille gelagert sind. Es sind 7 bis 8 an Zahl, unregelmässig geformt, teils rundlich, teils länglich, drei von ihnen liegen nahe bei einander in einer horizontalen Linie, sonst ist ihre Anordnung ganz unregelmässig. Sie liegen sämtlich in etwas mehr peripheren Teilen der Pupille als die braunen Punktgruppen, denselben aber ganz nahe. Jene 3 in einer Linie liegenden weissen Strahlenfleckchen bilden die Verlängerung einer Kette der braunen Pünktchen. (s. Figur 3.)

Diese Staarpunkte liefern ein gutes Hülfsmittel zur Bestimmung der Tiefenlage der braunen Punkte, und es lässt sich mit Sicherheit angeben, dass die letztern jedenfalls nicht tiefer als die ganz oberflächlich, unmittelbar unter der Kapsel liegenden Staartrübungen liegen, sondern dass sie entweder in der vorderen Linsenkapsel oder hart an derselben liegen. Ob aber an der Aussen- oder Innenfläche der Kapsel, dies mit aller Bestimmtheit zu unterscheiden, war nicht möglich.

Um zusammenzufassen, was in Betreff der in Rede stehenden Ablagerung brauner Punkte auf der Linsenkapsel bisher beobachtet ist, so ist zunächst zu bemerken, dass dieselben sich aufs deutlichste unterscheiden von den pigmentierten Produkten von Iritis, welche an dieser Stelle so oft gefunden werden. Wenn

die letzteren noch mit der Iris zusammenhängen, also hintere Synechien darstellen, ist es allemal der Pupillarrand selbst, welcher mittelst der pigmentierten Exsudate an die Kapsel angelöthet ist, während die häutigen, fetzigen und fädigen Reste der Pupillarmembran sich bekanntlich nicht an den Pupillarrand, sondern an die Vorderfläche der Iris festsetzen, am häufigsten an die dem sog. kleinen Kreise der Irisarterien entsprechende Zonengrenze, aber auch näher am Pupillarrande und auch ferner von demselben.

Besteht ein Zusammenhang mit dem Pupillarrande nicht mehr, sind die Synechien zerrissen, so ist der Sitz der auf der Kapsel haften gebliebenen Pigmentreste charakteristisch. Derselbe bezeichnet die Stellen, wo zur Zeit der Entzündung der Pupillarrand angeheftet war. Da in diesem Stadium die Pupille fast immer verengt ist, so befinden sich die pigmentierten Exsudate an der Stelle, welche der Lage des Randes der verengten Pupille entspricht, hier einen kontinuierlichen oder unterbrochenen Ring bildend oder Teile eines solchen darstellend. Das Zentrum der Pupille pflegt daher frei zu sein, denn wenn vollständiger Verschluss der Pupille stattgefunden hat, pflegt sich der Pupillarrand nicht mehr zu lösen.

Natürlich finden sich die räumlichen Verhältnisse verändert, wenn Traumen oder Operationen stattgefunden haben, ebenso wenn Recidive der Iritis vorgekommen sind, und besonders wenn während derselben mydriatische oder myotische Mittel angewendet worden sind, endlich wenn Hornhautperforation erfolgt ist. Aber diese Zustände lassen meist so charakteristische Spuren zurück, dass, auch abgesehen von anamnestischen Angaben nicht leicht Zweifel über die Deutung der Befunde möglich ist.

Dazu kommt, dass die iritischen Pigmentreste auch an sich leicht kenntlich sind. Sie bilden unregelmässige klumpige Haufen oder gröbere Körner, die mit der Loupe betrachtet, nicht aus feinen gleichmässigen Punkten zusammengesetzt sind, sie liegen der Kapsel auf, zuweilen kleine Hügel bildend.

Ganz anders verhält sich die angeborene Pigmentierung der Kapsel, von welcher hier die Rede ist. Die sehr feinen dicht gedrängten Pigmentpünktchen liegen in grösseren oder kleineren

Gruppen beisammen. Die Gruppen bilden Flecken von rundlicher, unregelmässiger Gestalt, einzelne oder mehrere, die dann zuweilen durch eine Strecke sparsamer Pünktchen mit einander verbunden sind. Es kommen auch grosse unregelmässige, landkartenartig gestaltete Gruppen vor. Mit der Iris und insbesondere dem Pupillarrande derselben besteht keinerlei Verbindung, jene oben beschriebenen Ausnahmefälle abgerechnet, in denen ein einzelner, oder wie in obigem Falle 1) ein mehrwurzliger Faden, der sich deutlich als Rest der Pupillarmembran charakterisierte, sich inmitten der Punktgruppe auf der vorderen Kapsel anheftete.

Die Begrenzung der Punktgruppen ist meist scharf in dem Sinne, dass die feinen Pünktchen in unveränderter Dichtigkeit bis zum Rande sich erstrecken.

Die Lage der Gruppen beschränkt sich auf die mittlere Region der vorderen Kapsel, etwa der Grösse einer nicht zu stark erweiterten Pupille entsprechend, aber in dieser Region können die Gruppen jede Stelle einnehmen. Bisweilen füllt ein kreisrunder Flecken genau den Raum einer verengten Pupille aus, dagegen kann auch das Zentrum frei sein, während ein oder mehrere Flecken seitwärts liegen.

Die einzelnen Pigmentpünktchen haben meist etwas sehr Gleichmässiges in Gestalt und Grösse, die Form ist meist etwas eckig. Sie sind von solcher Feinheit, dass sie mit blossem Auge nicht einzeln erkennbar sind. Erst beim Gebrauch einer starken Loupe löst sich der bräunliche Nebel mehr oder weniger vollständig in feinste Punkte auf. Bei Beleuchtung der Pupille mit dem Augenspiegel bleiben die Punktgruppen entweder unsichtbar oder, namentlich wenn sie vorher schon bei fokaler Beleuchtung entdeckt wurden, erkennt man sie als ein leicht schattiges Fleckchen, in dem aber eine Punktierung nicht zu entdecken ist.

Die Farbe der Pünktchen ist bräunlich, von dem Braun der iritischen Exsudate etwas nach dem Grauen abweichend. Ueber der ganzen Punktgruppe scheint ein matter Glanz zu liegen, über dessen Ursache es schwer ist sich Rechenschaft zu geben. Man bleibe auch nach genauem Studium im Zweifel darüber, ob der Glanz dadurch bedingt ist, dass die einzelnen Pünktchen zu fein

sind um der Spiegelung an der Oberfläche der Kapsel erheblichen Eintrag zu thun, oder ob wirklich eine vollkommen spiegelnde Schicht vor den Pigmentkörnchen liegt d. h. also, ob die letzteren auf der Vorderfläche der Kapsel oder innerhalb derselben, nämlich in der Dicke derselben oder an ihrer Hinterfläche in der Schichte der intrakapsulären Epithelzellen liegen. Die Versuche mit der Laqueur'schen binokularen Loupe die Tiefendimensionen zu vergrössern, und insbesondere in den Fällen, wo deutliche Auflagerungen aussen auf der Kapsel in Form von gröberen Fäden vorhanden waren, nach den parallaktischen Verschiebungen zu urteilen, lieferten — eben wegen der grossen Zartheit der Pünktchen — kein ganz entscheidendes Resultat. Immerhin schien es wahrscheinlicher, dass die Pigmentpünktchen in der Dicke der Kapsel lagen. Erst anatomische Untersuchungen werden hierüber sichern Aufschluss geben.

Die vorstehende Schilderung kann keinen Zweifel darüber lassen, dass es sich bei der beschriebenen Pigmentierung der Kapsel keinenfalls um entzündliche Produkte seitens der Iris handeln kann, weder um Deposition pigmentierter Exsudate vom Pupillarrande her, noch um die Präzipitation aus dem Kammerwasser. Was die letztere anlangt, so ist, wenn eine solche auf der normal beschaffenen glatten Kapsel überhaupt vorkommt, die Entstehung der zirkumskripten fein und gleichmässig punktierten Flecken daraus sicher nicht zu erklären. Ausserdem hat weder der Befund noch die Anamnese jemals einen Anhaltspunkt dafür gegeben, dass in den betreffenden Fällen zu irgend einer Zeit ein entzündlicher Prozess die Iris betroffen hat.

Es bleibt mithin nichts übrig, als die Veränderung als angeboren zu betrachten, als das Ergebnis einer abnormen Entwickelung. Bei dem Mangel anderweitiger Anhaltspunkte muss notwendig an den Zusammenhang mit der fötalen Pupillarmembran gedacht werden. Es ist bekannt, dass diese unter normalen Verhältnissen in den letzten Schwangerschaftsmonaten durch Obliteration der Gefässe und Verdünnung des Gewebes sich zurückbildende, schliesslich vollkommen verschwindende Membran nicht selten eine unvollkommene Rückbildung erfährt und dass Reste derselben besonders häufig während der ersten Lebenswochen

und Monate, aber oft genug auch während des ganzen Lebens fortbestehen. Niemals ist während des späteren Lebens eine vollständige persistierende Pupillarmembran beobachtet worden, um so häufiger membranartig, netz- oder fadenförmige Reste, welche einen Teil der Pupille verdecken. Man weiss jetzt durch anatomische Untersuchungen von Ponfick*), Wedl und Bock**) und van Duyse***), dass sich die obliterierten Gefässe der Pupillarmembran in den persistierenden Resten vorfinden, dass insbesondere die von der Vorderfläche der Iris ausgehenden mehrwurzligen Fäden die Ueberbleibsel stärkerer Gefässe sind.

In vielen Fällen sind die membranösen und fadenförmigen Reste der Pupillarmembran an der Oberfläche der Linsenkapsel befestigt: Entweder es sind weisslich trübe Platten, welche, mittelst Fäden mit der Irisfläche in Verbindung stehend und den mittleren Teil der Pupille ganz oder teilweise bedeckend, der Kapsel adhärieren. Oder es sind einzelne Fäden oder Gruppen von Fäden, welche an einem oder mehreren Punkten der Kapsel anhaften und diese Punkte zeigen dann öfters braunes Pigment oder grauliche Trübung.

Das Vorkommen brauner Pigmentpunkte an der Kapseloberfläche als Ueberreste der Pupillarmembran ist also thatsächlich festgestellt. Die Erklärung dafür ist freilich nicht so einfach, weil in der normalen fötalen Pupillarmembran und Capsulopupillarmembran normaler Weise wohl kein Pigment enthalten ist. Wenigstens habe ich bei keinem neueren Autor ein solches Vorkommen erwähnt gefunden. Die meisten Untersuchungen der Pupillarmembran beziehen sich bekanntlich auf Säugetiere, indessen ist in den letzten Jahren doch auch die Pupillarmembran des menschlichen Auges genauerer mikroskopischer Untersuchung unterworfen worden; so von Königstein†) und Michel††) (1881), doch sagen Beide nichts von Pigmentgehalt. Manz†††) bemerkt in dieser Beziehung Fol-

*) Centralbl. f. prakt. Augenheilk. 1881. S. 97.
**) Pathol. Anatomie des Auges. 1886. S. 407 und Fig. 191. 192.
***) Annales d'Oculistique. T. 95. S. 13.
†) Arch. f. Ophth. Bd. 27. 3. S. 60. (1881).
††) Arch. f. Ophth. Bd. 27. 2. S. 171. (1881).
†††) Gräfe-Sämisch, Handbuch d. ges. Augenh. Bd. II. S. 14.

gendes: „Die Einen erklärten sie (die Pupillarhaut) für farblos, Andere für grau oder schwärzlich, ein Befund, welcher, wie Reich glaubt, nur eine Fäulniserscheinung darstellt, was aber doch nicht ganz sicher ist, da der genaue Connex mit der Iris vielleicht doch auch ausnahmsweise zu einer Pigmentierung Veranlassung gibt.“ Auch die Capsulopupillarmembran erklärt Manz für pigmentlos.

H. Müller*) berichtet über einen Fall, in welchem bei einem im Anfange des 9. Monats gestorbenen Fötus die Pupillarmembran noch vorhanden war und sich durch bedeutende Dicke und die Anwesenheit von Pigmentzellen auszeichnete. Allerdings war hier durch Wucherung der intrakapsulären Zellen bedingter Kapselstaar vorhanden.

Dahingegen ist das Vorkommen von Pigment in den persistierenden Resten der Pupillarmembran, braunen Punkten, Fäden, Platten augenfällig. Auch sind bei den allerdings sehr spärlichen anatomischen Untersuchungen von Augen mit solchen Resten Pigmentzellen an der Oberfläche der Kapsel gefunden worden. O. Becker**) fand in einem mit Kolobom der Iris und Choroidea behafteten, durch Netzhautablösung erblindeten Auge auf der vorderen Kapsel eine Pigmentauflagerung, „in einer zelligen Gewebsmasse eingeschlossen.“ Er bemerkt, da einige Kapillargefässe darin zu sehen seien, könne wohl das Ganze als Rest einer Pupillarmembran anzusehen sein, um so mehr als auch im anderen Auge Reste von Membrana pupillaris vorhanden seien.

Wedl und Bock***) fanden bei einer persistierenden Pupillarmembran mit einem der Vorderkapsel zentral adhärierenden, durch Fäden mit der Iris in Verbindung stehenden pigmentierten Häutchen Pigmentzellen sowohl in den aus kollabierten Gefässen bestehenden Strängen, als an den Insertionsstellen derselben an der Linsenkapsel.

---

*) Würzburger naturwiss. Ztschr. 1860. p. XVI. Gesammelte Schriften. S. 292.

**) Zur Anatomie der gesunden u. kranken Linse. 1883. S. 136. Fig. 61 auf Tafel XIII.

***) Pathol. Anatomie des Anges. 1886. S. 407 und Fig. 191 u. 192.

Endlich van Duyse*) konnte in einem ähnlichen Falle, in welchem das zentrale getrübte Häutchen sich zu einer kleinen Cataracta pyramidalis verdickte, feine Pigmentkörnchen sowohl in der Adventitia der obliterierenden Gefässe als in den bindegewebigen Elementen nachweisen.

Der Widerspruch, dass in den persistierenden Ueberresten der Pupillarmembran sich so oft braunes Pigment vorfindet während von dem Pigmentgehalt der physiologischen Pupillarmembran so wenig bekannt ist, löst sich vielleicht mit Hülfe der Erfahrung, dass die Pigmentbildung im Stroma der Choroidea und Iris im Fötus sehr gering ist, daher noch bei Neugeborenen das Pigment schwach entwickelt gefunden wird, und erst nach der Geburt die Pigmentbildung rasche Fortschritte macht. So könnte es sein, dass die persistierenden braunen Platten und Stränge bei der Geburt des Individuums noch pigmentlos waren und erst später ihr Pigmentgehalt sich entwickelt hat. Dasselbe wäre auch für die pigmentierten Bildungen in der Linsenkapsel denkbar, falls nämlich das Substrat dieser Bildungen die Abkunft von der Pupillarmembran nachweisen lässt.

Es scheint sodann als wenn eine engere Beziehung der Linsenkapsel zur Pupillarmembran besteht als man gewöhnlich annimmt. Die gewöhnliche Annahme ist die, dass die sog. gefässhaltige Linsenkapsel, Tunica vasculosa lentis, welche die Linse samt ihrer strukturlosen Kapsel während der Zeit ihrer Entwickelung umgibt und das rasche Wachstum derselben ohne eigene Gefässe vermittelt, der Linse ringsum lose angelagert ist. Von dem hinteren Abschnitte der Gefässkapsel, der Membrana capsularis, wird ausdrücklich angegeben, dass sie keine eigene Membran darstellt, sondern dass die Gefässverzweigung in der Grenzschicht des Glaskörpers liegt. Auch von den um den Aequator der Linse sich nach vorne herumschlagenden und an die Vorderfläche der Linsenkapsel sich anlegenden Gefässen wird von den neueren Untersuchern gesagt, dass sie sich in einer membranösen Gewebslage befinden. Die Existenz einer wirklichen

*) Annales d'Oculistique. T. 95. S. 13. 1886.

Capsulopupillarmembran als membranöser Verbindung zwischen den zuletzt erwähnten Gefässen und der Pupillarmembran wird von Königstein in Abrede gestellt und angegeben, die nackten Gefässe treten von der vorderen Linsenfläche zur Iris hinüber. Henle hinwiederum, der eine wirkliche isolierbare Capsulopupillarmembran angenommen hat, gibt an, dass sie, wie die Pupillarmembran in späterer Periode durch eine Schicht Humor aqueus von der Linse und ihrer Kapsel getrennt sei.

Ueber die Entstehung der strukturlosen Linsenkapsel sind bekanntlich die Ansichten noch bis heutigen Tages geteilt. Die Einen betrachten sie als bindegewebige Bildung und leiten sie vom mittleren Keimblatte ab, das sich zugleich mit dem äussern als Hülle für die sich entwickelnde Linse eingestülpt hat. Die Anderen betrachten die Kapsel als eine Kutikularbildung, die von den Linsenzellen abgesondert wird. Von den Letzteren wird hervorgehoben, dass eine dünne Linsenkapsel schon vorhanden ist, ehe an der vorderen Fläche der Linse eine bindegewebige Hülle vorhanden ist. In neuester Zeit endlich werden beide Anschauungen in der Weise vereinigt, dass eine innere Schicht der Kapsel als kutikulare Bildung, eine äussere als Bindegewebsschicht betrachtet wird. Dies gilt namentlich für die dickere Vorderkapsel.

Mit dieser letzteren Ansicht stimmen auch manche pathologische Erscheinungen am besten überein. Die getrübten Platten im Zentrum der Pupille, wie auch Netze und Stränge, welche als Reste der Pupillarmembran persistieren, haften oft der Kapsel fest an. Aber es wird auch vielfach von der physiologischen Pupillarmembran angegeben, dass sie der vorderen Kapsel ziemlich fest anhafte. v. Ammon *) sagt: Hebt man eine injizierte Pupillarmembran vorsichtig samt der Iris von der Linse ab, so bemerkt man, dass kleine Gefässe mit der vorderen Kapsel zusammenhängen und wenn man Iris und Pupillarmembran entfernt, bleiben auf der Kapsel kleine abgerissene rote Punkte zurück. Königstein **) sagt: „Es gelingt nicht

*) Ztschr. f. Ophth. Bd. II. S. 510. (1882.)
**) l. c. S. 64. (1883.)

immer leicht, die Pupillarmembran unversehrt zu erhalten, sie klebt der Linse besonders in der Gegend des vorderen Pols an und es bleiben oft Reste derselben auf der Linse haften." Derselbe Autor, der wie bereits erwähnt, eine bindegewebige Capsulopupillarmembran leugnet, gebraucht bezüglich der auf der Vorderfläche der Linse verlaufenden Gefässe den Ausdruck „sie inhärieren die Linsenkapsel." Da scheint sich denn wohl, die verschiedenen Angaben zusammengehalten, zu ergeben, dass die Beziehung der Pupillarmembran zur vorderen Linsenkapsel in gewissen Entwicklungsstadien eine innigere ist und dass die völlige Lösung der Verbindung erst spät erfolgt, dass jedoch in dieser Hinsicht individuelle Variationen bestehen, dass in manchen Fällen die Verschmelzung eine festere und länger dauernde ist als in anderen. So gut wie beim Präparieren der Pupillarmembran einzelne Fetzen derselben leicht an der vorderen Kapsel haften bleiben, so kann dies auch bei der spontanen Lösung des Zusammenhanges der Fall sein. Wenn von dem Gewebe der Pupillarmembran einzelne an der Kapsel haften gebliebene Rudimente sich längere Zeit erhalten, kann, selbst wenn sie um jene Zeit der Lösung pigmentlos waren, doch die ihnen innewohnende Tendenz zur Pigmentbildung auch nach der völligen Loslösung der Pupillarmembran fortdauern. Gerade wie die zelligen Elemente des Stroma der Iris und Choroidea erst nach der Geburt grössere Pigmentmassen produzieren, ebenso könnten die an der Kapsel haften gebliebenen Gewebstrümmer der Pupillarmembran sich erst später pigmentieren.

Diese von Prof. Nagel gegebene Erklärung der Kapselpigmentierung scheint mir die plausibelste zu sein, die heute gegeben werden kann: Haftenbleiben einzelner dünner Fetzen der Pupillarmembran an der äusseren Schicht der vorderen Linsenkapsel bei dem Vorgange der spontanen Lösung der Membran in der letzten Zeit des Fötallebens, spätere Entwickelung der vielleicht nur in ihren ersten Spuren angelegten Pigmentierung in diesen Gewebsresten. Nicht ausgeschlossen ist es, dass ein gewisses pathologisches Verhalten, wie überhaupt zur Persistenz von Resten

der Pupillarmembran, so auch zur Kapselpigmentierung disponieren kann.

Von verschiedenen Beobachtungen anderer Autoren bezüglich angeborener Veränderungen der vorderen Linsenkapsel, die als im Zusammenhange mit Resten der Pupillarmembran stehend, beurteilt wurden, erwähne ich nur eine besonders charakteristische von E. Berger *). Derselbe sah fadenförmige weissliche Trübungen der vorderen Kapsel, welche bis zum vorderen Linsenpole reichten und sich in der Richtung zum Linsenäquator dichotomisch verzweigten, aber keine Verbindung mit der Iris erkennen liessen. Die Linsenkapsel erschien zwischen den fadenförmigen Trübungen ebenfalls leicht getrübt. Ausserdem fand sich Schichtstaartrübung. Berger deutet die fadenförmigen Trübungen als „persistierende Gefässe der vorderen Kapsel" worunter er natürlich nicht blutführende, sondern nur obliterierte verstehen kann. Derselbe Autor hat übrigens noch die Beobachtung einer fadenförmigen Trübung der hinteren Linsenkapsel publiziert, wie sie von Anderen in Verbindung mit persistierender Arteria hyaloidea gesehen wurde. Er leitet sie von einem persistierenden Zweige dieses Gefässes ab. Durch solche Beobachtungen, die erstere namentlich, kann man nur in der Auffassung bestärkt werden, dass die Linsenkapsel in einer Periode des Fötallebens in innigem Zusammenhange mit der Gefässkapsel und demzufolge gefässhaltig gewesen ist.

Schliesslich sei noch auf eine anomale Pigmentbildung hingewiesen, welche, wie mir scheint, mit Unrecht als Ueberrest der Membr. capsulopupillaris bezeichnet worden ist. Bock**) hatte Gelegenheit einen dunklen, in der vorderen Kammer frei beweglichen Körper anatomisch zu untersuchen, aus einem Auge, dessen Pupillarrand jene schwarzbraunen Excrescenzen zeigte, welche zufolge des regelmässigen Vorkommens der gleichen Veränderung am Pupillarrande gewisser Tiere, besonders

---

*) Klin. Monatsbl. f. Augenheilk. Bd. 22. S. 281. (1884.)

**) Klin. Monatsbl. f. Augenh. 1888. S. 168.

der Pferde, wie dort, Traubenkörner genannt worden sind, von Ancke*) aber wohl angemessener als Ectropion uveae congenitum aufgefasst und bezeichnet wurden. Der bewegliche dunkle Körper bestand aus mehrschichtigem Pigmentepithel, teils schwarz, teils goldbraun. Dergleichen Körper sind schon wiederholt in der Vorderkammer gefunden, so von Businelli, Kummer, Streatfeild, Schneider, Troitzki, Fuchs**) und man kann nicht zweifeln, dass es sich um losgelöste Traubenkörner handelt, welche man zuweilen an dünnen Fäden weit herabhängen und in der Kammer hin und her pendeln sieht. Die anatomische Untersuchung dieser Traubenkörner hat bestätigt, dass sie dem Uvealpigment angehören. Es ist daher nicht zu verstehen, wie Bock die im Kammerwasser flottierenden Körper als „Reste der Membrana capsulo-pupillaris, die sich von der Iris losgelöst haben" betrachten kann. Denn die Capsulopupillarmembran, die einen Teil der fötalen gefässhaltigen Linsenkapsel bildet und sich um den Pupillarrand herum nach rückwärts zum Linsenäquator umschlägt, hat doch mit der Uvea, (soweit mit diesem Namen die hintere pigmentierte Irisschicht bezeichnet wird), nicht das Geringste zu schaffen. Die Uvea in diesem Sinne ist ja seit Kessler als das vorderste Ende der sekundären Augenblase anerkannt worden, ihre hintere Schicht entspricht dem inneren Blatte derselben, der Retina, die vordere dem äusseren Blatte, dem Pigmentepithel.

Die Traubenkörner können also nur als Derivate der sekundären Augenblase gelten, aber nimmermehr der Capsulopupillarmembran, die völlig anderer Abkunft ist, da sie von dem gefässführenden Mesoderm abstammt, das sich ins Innere der Augenblase einstülpt und dort den Glaskörper und die Tunica vasculosa lentis bildet.

---

*) Centralbl. f. prakt. Augenh. 1885. S. 311.

**) S. die Citate l. c. bei Bock.

Ueber Tuberkulose der Augenbindehaut.

Inaugural-Dissertation

von

Johannes Müller,

approbierter Arzt aus Schwenningen a. N.

Unter den lokalen Tuberkulosen hat die der Augenbindehaut in den letzten Jahren eine grosse Bedeutung erlangt, einmal weil sie, seit man sie erkennen gelernt hat, immer häufiger zur Beobachtung gelangt — in den letzten 6 Monaten wurden beispielsweise in der Tübinger Augenklinik drei Fälle sicher konstatiert — , sodann weil sie durch eine richtige und frühzeitig eingeleitete Therapie einer Heilung fähig ist.

Der erste bekannt gewordene Fall von Tuberkulose der Conjunktiva stammt von Koester[1]), der 1873 die Mitteilung machte, dass er in den excidierten Stücken eines Granuloms, das in der Conjunktiva des oberen Lids seinen Sitz hatte und sich über die Uebergangsfalte auf die Conjunctiva bulbi erstreckte, miliare Tuberkel gefunden habe.

Nachdem durch diese Publikation die Aufmerksamkeit darauf gelenkt war, häuften sich die Fälle und schliesslich wurden in jedem Jahre mehrere Fälle von Tuberkulose der Augenbindehaut beschrieben. Allein die tuberkulöse Natur dieser Konjunktivalaffektionen steht nicht unangefochten da. So macht Baumgarten[2]), indem er die bis dahin beschriebenen Fälle von Conjunktivaltuberkulose einer Kritik unterwirft, darauf aufmerksam, dass die Demonstration der pathognomonischen Gewebsverkäsung an den Tuberkelknötchen fehle, auf welche er bei der Beschreibung seiner Fälle den Hauptwert legt.

Haab[3]) hält die Anschwellung der Lymphdrüsen vor dem

1) Koester, Ueber lokale Tuberkulose. Centralblatt für die medizinischen Wissenschaften. 1873.

2) Baumgarten, Graefe's Archiv für Ophthalmologie. XXIV, 3, p. 185. 1878.

3) Haab, Die Tuberkulose des Auges. Graefe's Archiv für Ophthalmologie. Bd. 25, 4, p. 163. 1878.

Ohr, am Unterkiefer und Halse für ein sehr charakteristisches Zeichen der Conjunktivaltuberkulose. Nach ihm präsentiert sich die Krankheit durch mehr oder weniger umfangreiche Wucherungen auf der Conjunktiva, die dann ganz einer granulierenden Wundfläche oder Synovialis gleicht. Die Wucherungen zeigen eine graurote Färbung und können durch oberflächliche Usur unebene, gelbrote, speckig aussehende, geschwürartige Flächen bilden. Manchmal erscheinen sie durch den Druck gegen den Bulbus abgeplattet und haben eine höckerige Oberfläche oder zeigen tiefe Zerklüftung und schmiegen sich oft hahnenkammförmig in den Fornix hinein. Tritt die Tuberkulose in der Conjunctiva bulbi auf, so lassen sich die disseminierten, graulich durchscheinenden Knötchen oft mit dem blossen Auge als Tuberkel erkennen. Höchst frappant scheint Haab noch der Umstand zu sein, dass auch die Schleimhaut des Thränensackes Sitz solcher fungöser Granulationen sein kann, was sich durch starke Anschwellung dieser Gegend verrät. Konfluieren mehrere Tuberkel, so bilden sich oft konglobierte grössere Knoten (Manz[1]).

Falchi[2]) beschreibt einen Fall von Granulom und Tuberkulose der Conjunktiva und findet dabei folgende Unterschiede: »Das Granulom präsentiert sich als eine fleischige Vegetation von speckiger Konsistenz, die Tuberkulose dagegen bildet ein Geschwür mit mehr oder weniger ausgedehntem Substanzverlust, umgeben von rötlichen, runden Körnern, während auf dem Geschwürsgrunde sich graue Körner befinden. Das Granulom wird von jugendlichem Bindegewebe gebildet, das von Leukocyten und Bindegewebszellen durchsetzt ist, die in einzelnen Gruppen zusammenstehen, ohne jedoch Knötchenform anzunehmen. Die Tuberkulose ist eine Neubildung von Tuberkelknötchen, gefässlos, von Riesen- und Epitheloidzellen, mit käsiger Entartung, hervorgegangen aus einem neugebildeten Bindegewebe.«

---

1) Manz, 2 Fälle von Tuberkulose des Auges. Klinische Monatsblätter für Augenheilkunde. 1881.

2) Falchi, Granuloma e Tuberculosi della congiuntiva. Gazetta degli ospitali No. 85 u. Annali ottalm. XII, p. 36. 1883.

Pagenstecher und Pfeifer[1]) haben das Verdienst, zuerst durch Ueberimpfung von Geschwürsteilen in die vordere Kammer von Kaninchen sowie durch den Nachweis von Tuberkelbacillen den Beweis erbracht zu haben, dass es sich wirklich um Tuberkulose der Conjunktiva handelt. Pagenstecher brachte nämlich von drei an Lupus der Nase und lupusartiger Erkrankung der Conjunktiva leidenden Patienten Geschwürsteile in die vordere Kammer von Kaninchen und beobachtete in zwei Fällen nach fünf bis sechs Wochen das Auftreten von miliaren Knötchen in der Iris, in denen Pfeifer Tuberkelbazillen nachweisen konnte.

Luc[2]) lenkte seine Aufmerksamkeit auf das gleichzeitige Vorkommen von Lungen- und Kehlkopftuberkulose, die ihm für die Diagnose einer tuberkulösen Affektion der Augenbindehaut als unbedingt notwendig erscheint. Bei der Conjunktivaltuberkulose hält er Ulcera mit steilen Rändern und granulierendem Grund für charakteristisch, während bei Lupus die Wucherung und nachfolgende Vernarbung in den Vordergrund trete.

Rhein[3]) hält das rechte Auge für das am häufigsten befallene und bringt dies, ähnlich wie es Michel in seinem Lehrbuche für Conjunctivitis gonnorrhoica und den Milzbrandkarbunkel thut, mit dem vorwiegenden Gebrauch der rechten Hand in Verbindung.

Nach Fuchs[4]) sitzt das tuberkulöse Geschwür oft an jener Stelle der Conjunctiva tarsi, wo — etwa 2 mm oberhalb des freien Lidrandes — jene seichte, horizontale Furche besteht, in der oft auch Fremdkörper gefunden werden, welch letztere

---

1) Pagenstecher u. Pfeifer, Lupus oder Tuberkulose. Berliner klinische Wochenschrift No. 19. 1883.

2) Luc, De la Tuberculose de la conjunctive comparée au lupus de cette muqueuse. Contribution à la différenciation clinique de ces deux affections. Thèse de Paris p. 39. 1883.

3) Rhein, Inaugural-Dissertation Würzburg. Münchener medizinische Wochenschrift XXXIII, 13 u. 14. 1886.

4) Fuchs, Bericht der XIX. Sitzung der ophthalmologischen Gesellschaft zu Heidelberg p. 68. 1887.

unter Umständen vielleicht die Eingangspforte für die Tuberkelbacillen schaffen.

Amiet[1]) stellt bereits 47 Fälle aus der Litteratur zusammen und fügt 2 neue aus der Züricher Klinik hinzu, vergleicht sie in Bezug auf ihre Verschiedenheiten mit einander und kommt zu folgendem Resultat: »Die Conjunktivaltuberkulose kommt meist vom 10. bis 30. Jahre vor. Die Patienten sind meist weiblichen Geschlechts. Beide Augen werden gleich häufig befallen. Meist erkrankt nur eines, selten beide Augen. Am häufigsten ist die Conjunctiva palpebrarum der Sitz der Krankheit; am seltensten die Conjunctiva bulbi und der Thränenapparat. Das am häufigsten ergriffene Augenlid ist das obere. Noch häufiger ist sowohl oberes als unteres Lid erkrankt. Die Cornea bietet in vielen Fällen das Bild eines Pannus dar. Fast regelmässig ist Schwellung der gleichseitigen Ohr- und Kieferdrüsen vorhanden. Der Ausgang der Krankheit ist abhängig von einem frühen oder späteren therapeutischen Eingreifen; Heilung kann durch frühzeitige und zweckmässige Behandlung erreicht werden. Recidive treten aber gerne auf und bei ausgebreiteter Erkrankung ist ein günstiges Resultat schwer zu erzielen. Die Behandlung muss eine chirurgische sein, d. h. alles Erkrankte aus der Conjunktiva zu entfernen suchen, teils mit dem Messer oder scharfen Löffel, teils mit der Glühhitze.«

Wagemann[2]) beschreibt einen Fall, wo die Affektion auftrat als eine zirkumskripte, speckige Verdickung und Wucherung der Conjunctiva sclerae mit Bildung eines Abszesses, dessen Eiter Tuberkelbacillen enthielt. Von einem andern Fall berichtet derselbe Autor, dass zweifellos die Affektion von der Nase aus, die tuberkulöser Natur war, auf den Thränensack, und zuletzt auf die Conjunktiva links übergegangen sei und in der Uebergangsfalte zu einer starken Verdickung mit granulationsartigen Wucherungen und speckigem Aussehen geführt habe.

Rhein[3]) beschreibt neuerdings zwei Fälle von Conjunk-

1) Amiet, Inaugural-Dissertation. Zürich, 1887.

2) Wagemann, Graefe's Archiv für Ophthalm. Bd. 34, 4. 1888.

3) Rhein, Zur follikulären Erkrankung der Konjunktiva. Graefe's Archiv für Ophthalm. Bd. 34. 1888.

tivaltuberkulose, welche dadurch von Interesse sind, dass sie sie das Bild einer follikulären Erkrankung darbieten, ähnlich wie es das Trachom liefert. Makroskopisch zeigten sich auf der stark gewucherten und succulenten Schleimhaut sagokörnerähnliche Erhabenheiten von Stecknadelkopf- bis Erbsengrösse und graurötlicher Färbung, weicher Konsistenz und mehr oder weniger über das Niveau prominierend. Auch der histologische Befund stimmte genau überein mit dem des Trachoms, so dass die Diagnose nur durch den Nachweis des der Erkrankung zu Grunde liegenden Mikroorganismus oder durch das Resultat von Ueberimpfungen auf Kaninchen sicher zu stellen war.

Die im nachfolgenden beschriebenen 2 Fälle von Tuberkulose der Conjunktiva kamen im Laufe des Jahres 1889 in der hiesigen Augenklinik zur Beobachtung. Dieselben bieten Interesse sowohl bezüglich ihrer klinischen Erscheinungen als auch durch den Nachweis von Tuberkelbacillen im erkrankten Gewebe und durch das Resultat der Impfung excidierter Teile in die vordere Kammer von Kaninchen.

Herr Professor Nagel hatte die Güte, mir die Fälle zur Veröffentlichung zu überlassen.

Der erste Fall betrifft die 14jährige Maria König aus Mössingen. Dieselbe gibt an, dass sie nie an einer Augenentzündung gelitten und früher auch ganz gut gesehen habe. Als Kind habe sie schon an geschwollenen Drüsen am Halse gelitten, von denen einige unter starker Eiterung aufgebrochen seien. Seit etwa einem Jahr soll eine Entzündung des rechten Auges bestehen, die allmählich immer stärker geworden sei. Darauf sei eine reichliche Absonderung von Eiter aufgetreten und zuweilen hätten sich auch geringe Schmerzen eingestellt. In den letzten Wochen habe sie eine allmählich stärker werdende Anschwellung des rechten oberen Augenlids bemerkt, und zugleich habe auch das Sehvermögen auf dem rechten Auge mehr und mehr abgenommen.

Bei der Aufnahme am 1. Mai fand sich das obere Lid des rechten Auges stark geschwollen und gerötet und hängt etwas herunter, so dass ein mässiger Grad von Ptosis zu Stande kommt,

jedoch kann das Auge verhältnismässig noch gut geöffnet werden. Die Cilien sind normal. Beim Umdrehen des Lides zeigen sich auf der stark gewucherten und injicierten Schleimhaut mehrere kleinere und grössere grauweiss verfärbte Knoten, deren oberflächliches Epithel abgestossen und zum Teil mit schleimig-eitrigem Sekret bedeckt ist. Daneben erblickt man noch stark gewucherte und geschwellte Follikel. Die Conjunktiva des unteren Lids ist ebenfalls stark hyperämisch und sammtartig geschwellt. Die Cornea ist in ihrem oberen Drittel ziemlich stark getrübt und vaskularisiert. Die Conjunctiva bulbi ist ganz frei, ihre Gefässe sind etwas stärker gefüllt. Iris und Pupille sind normal.

Die Conjunctiva palpebrarum auf dem linken Auge ist stark injiciert und zeigt zahlreiche hypertrophische Follikel. Die Cornea, Iris und Pupille bieten nichts pathologisches.

Praeaurikulardrüse links stark vergrössert, ebenso die Submaxillardrüsen, weniger die seitlichen Halsdrüsen. Nasen- und Rachenschleimhaut sind in gesundem Zustand. Die Behandlung bestand zunächst in Atropineinträufelungen und Borsäureüberschlägen. Nachts wurde Jodoform angewandt.

3. V. Die Pupille ist gut erweitert. Die Untersuchung des eitrigen Sekretes auf Tuberkelbacillen liefert ein negatives Resultat.

12. V. Abtragung eines Gewebspartikelchens aus der gewucherten Conjunktiva des oberen Lides. Die Wunde vernarbte in kurzer Zeit.

24. V. Auch im äusseren Abschnitt der Conjunctiva palpebrarum des unteren Lids sind einige Effloreszenzen entstanden, eine flache, eine leicht erhabene und eine fast zapfenartig hervorspringende. Die letztere wird mit dem Messer abgetragen und darauf deren Grund sowie die beiden anderen Wucherungen mit dem Galvanokauter zerstört.

27. V. Der Brandschorf hat sich abgestossen. Auf der Conjunktiva des unteren Lids ist keine neue Granulation mehr aufgetreten. Das obere Lid ist etwas abgeschwollen, jedoch bedecken die Neubildungen die ganze Conjunktiva des oberen Lids, an einzelnen Stellen sogar in ziemlich breiter Ausdehnung

etwas prominierend. Die Cornea nach oben noch leicht pannös getrübt. Zu beiden Seiten des Halses und am Unterkiefer noch ziemlich starke Drüsenanschwellungen bemerkbar.

4. VI. Nach guter Cocainisierung wurden aus der Conjunktiva des oberen Lids an 3 verschiedenen Stellen mittelst des Messers die Wucherungen exstirpiert und mehrfach die Schleimhaut des oberen und unteren Lids mit dem Galvanokauter geätzt. Die Heilung verlief gut.

12. VI. Das Lid ist nur noch wenig geschwollen. Die Conjunktiva des oberen Lides jedoch wieder stärker gewuchert. Der Pannus der Cornea hat sich bedeutend gebessert. Patientin bekommt innerlich Creosot in Kapseln.

26. VI. Wiederholte Abtragung der noch weiter gewucherten prominenten Conjunktivalteile mit nachfolgender Galvanokauterisation des Geschwulstbodens.

29. VI. Patientin hat nun 100 Creosotkapseln genommen. Seit 3 Tagen Anschwellung der Nase, die auf die Applikation von Tinct. Jodi wieder zurückgeht.

2. VIII. Patientin wird auf ihren Wunsch in gebessertem Zustande entlassen. Seitdem hat sie sich nicht wieder vorgestellt.

Die mikroskopische Untersuchung der aus den kranken Gewebspartieen excidierten Stücke, welche in Alkohol und Celloidin gehärtet und mit dem Jung'schen Mikrotom geschnitten und nach Ehrlich'scher Methode behandelt wurden, ergab inmitten des diffus entzündlich hyperplasierten Conjunktivalstroma's einen grossen Reichtum an Langhans'schen Riesenzellen, die in circumscripten, kleinen Infiltrationsherden von epitheloiden Zellen eingelagert sind. In einem Gesichtsfelde bei stärkerer Vergrösserung sieht man nicht weniger als sieben solcher Riesenzellen. Die Untersuchung auf Tuberkelbacillen lieferte trotz der vielen Tuberkelknötchen und Riesenzellen nach zahlreichen Versuchen mit negativem Ausfall ein positives Resultat, indem Professor Baumgarten sie zuletzt in spärlicher Anzahl in Riesenzellen anwesend fand. Verkäsung war in den Tuberkelknötchen nicht nachzuweisen. Von den Bestandteilen des Tarsus war an den exstirpierten Gewebsfragmenten nichts oder nur wenig vorhanden, was davon ersichtlich,

ist in gleicher Weise verändert wie die Mucosa, d. h. es finden sich auch hier die epitheloiden Zellennester mit Riesenzellen besonders um die Meibom'schen Drüsen herum.

Der zweite Fall betrifft die 11jährige Bertha Stahl aus Rexingen.

Die Mutter, sowie 2 Schwestern des Mädchens leben und sind gesund. Der Vater ist an Schwindsucht gestorben.

Das Leiden begann auf dem linken Auge vor 5 Jahren ohne angebbare Ursache mit Entzündungserscheinungen, Verklebtsein der Lider und starkem Thränenfluss. Einige Zeit nachher trat auch an den Drüsen am Unterkiefer und Halse Schwellung ein. Das rechte Auge ist stets gesund gewesen. Von einer früheren Erkrankung der Lunge weiss Patientin nichts anzugeben.

Status praesens. Das Mädchen ist von blasser Gesichtsfarbe, sonst gut genährt und entwickelt. Am linken Auge sind die Lider und Lidränder leicht gerötet und geschwollen. Aus dem Thränensack lässt sich etwas schleimig-eitriges Sekret ausdrücken. Die Conjunctiva palpebrarum des unteren Lids ist in ihrer ganzen Ausdehnung stark injiciert und bietet eine unregelmässige, succulente Oberfläche, gleichsam wie in Granulationsgewebe umgewandelt. Am stärksten sind die Veränderungen in der Uebergangsfalte, wo die Wucherungen über das Niveau der Conjunktiva hervorragen. Der Conjunktivalsack ist etwas geschrumpft, so dass beim Abziehen des unteren Lides die Conjunktiva sich in Falten spannt. In der Conjunctiva bulbi sieht man links von der Cornea erweiterte Lymphgefässe in Form eines perlschnurartigen Stranges. Die Lidspalte ist mit Schleim- und Thränenflüssigkeit angefüllt. Das obere Lid ist leicht geschwellt und hängt etwas herunter. Die Conjunctiva palpebrarum zeigt ein längsovales unter das Niveau der Bindehaut eingefressenes und ungefähr ihre Mitte einnehmendes Geschwür, das etwa 8 mm im senkrechten und 5 mm im horizontalen Durchmesser hat. Die Ränder desselben sind leicht erhaben und infiltriert. Das Geschwür selbst ist von speckigem Aussehen und mit gelblich-eitrigem Secret bedeckt. Die Wimpern

sind mit Secret verklebt. Die Cornea zeigt in ihrem oberen Drittel eine leichte pannöse Trübung. Die Iris und Pupille ist normal. Der Augenhintergrund lässt nichts pathologisches erkennen.

Das rechte Auge ist vollständig gesund. Die Unterkieferdrüsen beiderseits sind stark geschwellt. Auf der linken Halsseite befindet sich ein ganzer Strang von geschwollenen Lymphdrüsen. Praeaurikulardrüse links leicht vergrössert. Die Supra- und Infraclavikulardrüsen, sowie die Cubital- und Inguinaldrüsen sind nicht geschwellt. Im Gesicht zeigt die Nase und Oberlippe eine leichte Schwellung, die Nasenschleimhaut erscheint chronisch verdickt und mässig secernierend, die Rachenschleimhaut ist anscheinend normal. Ohrenfluss ist nicht vorhanden. Die Perkussion und Auskultation der Lunge ergibt nirgends eine Schalldifferenz. Die Herztöne sind rein.

Am 7. X. wurden mit Messer und Schere einige Gewebspartikelchen aus der Geschwürsfläche exstirpiert. Dieser Eingriff wurde gut ertragen.

13. X. Nochmalige Exstirpation einiger Gewebsstücke an derselben Stelle behufs Untersuchung.

19. X. Mit der Beseitigung der Neubildungen wird fortgefahren und aus der Conjunctiva bulbi unterhalb der Cornea und aus der Uebergangsfalte des unteren Lides werden die prominierenden Wucherungen entfernt. Zugleich fand die Herausnahme eines perlschnurartig erweiterten Lymphgefässes statt. Die Operationswunde wurde an der Stelle, wo das grössere Stück excidiert wurde, durch zwei Nähte, welche nach 4 Tagen wieder herausgenommen wurden, zur Vereinigung gebracht. Die Wunde vernarbte rasch.

2. XI. Die Injection des Bulbus hat bedeutend zugenommen. Die Conjunctiva palpebrarum des unteren Lids ist wieder stärker geschwellt, von sammtartiger Oberfläche, die von einem eitrigen Sekret überzogen ist. Zugleich hat eine neue Bildung solcher ectatischer Lymphgefässe etwas oberhalb der alten Stelle stattgefunden. An der Nase und Oberlippe ist ein Eczem aufgetreten und die Haut ist an diesen Stellen mit Pusteln und Borken bedeckt. Die Therapie bestand nun in Aetzung der

Conjunktiva und der erkrankten Partie im Gesicht mit dem Stift aus Arg. nitricum mitigatum.

Am 12. XI. findet man eine Abschwellung der Lider und geringere eitrige Sekretion, jedoch noch starkes Thränen des Auges, das Eczem in Heilung begriffen.

20. XI. Das Eczem ist gebessert. Auf der Conjunctiva palpebrarum des unteren Lids sind keine weiteren Wucherungen mehr aufgetreten. Das Geschwür ist in voller Vernarbung begriffen. Die Hornhaut ist in ihrem oberen Drittel noch ziemlich trüb. Im ganzen erscheint das Auge wesentlich gebessert, so dass von weiteren operativen Eingriffen zur Zeit Abstand genommen wird und das Touchieren mit dem Stift aus Arg. nitricum fortgesetzt wird.

1. XII. Die Schleimhaut des oberen und unteren Lids zeigt nur noch eine geringe Rötung, leichte Schwellung und geringe Sekretion. Das Geschwür ist beinahe vernarbt. Es besteht nur wenig Ptosis mehr.

Am 7. XII. wurde nochmals ein Gewebsstückchen aus der Conjunktiva des oberen Lids dicht am nasalen Geschwürsrande entfernt und sofort mikroskopisch untersucht. Die Untersuchung ergab ein einfaches, indifferentes, gefässreiches Granulationsgewebe, ohne irgend eine Spur eines tuberkulösen Prozesses erkennen zu lassen, ein Resultat, das übereinstimmt mit dem ziemlich guten Zustand des Auges.

Bei der unter der Leitung des Herrn Prof. Baumgarten vorgenommenen mikroskopischen Untersuchung der früher excidierten Gewebspartikel, sowohl derer vom oberen als derer des unteren Lides liess sich konstatieren, dass in den Randpartien der Präparate die Struktur und Configuration der Gewebsteile noch normal ist, dass aber, je mehr wir uns der Mitte der Präparate nähern, sich eine Erweiterung und Verlängerung der drüsigen Bestandteile geltend macht. Dabei fällt im Gegensatz zum ersten Fall die spärliche Anzahl von Riesenzellen auf, die auch hier fast immer in Nestern von epitheloiden Zellen auftreten. An den Gewebsfragmenten dieses Falles sind grössere Strecken des Tarsus vorhanden und es sind gerade hier wohlausgebildete, wenn gleich ebenfalls nur spärliche, Riesen-

zellentuberkel zu konstatieren, die sich alle dicht an die Grenzzone der Meibom'schen Drüsen anschmiegen. Verkäsung zeigten auch die Knötchen des zweiten Falles nicht. An vielen Präparaten findet sich in der Conjunktiva nur ein einfaches Granulationsgewebe, aus dichtgedrängten Rundzellen sich zusammensetzend, während die zugehörigen Tarsalpartien ein so gut wie normales Aussehen haben. Im ganzen tritt das eigentliche tuberkulöse Gewebe gegenüber diesem indifferenten Granulationsgewebe sehr in den Hintergrund.

Der lymphatische Strang aus der Conjunctiva bulbi links vom Cornealrand erwies sich gleichfalls nur als ein Streifchen kleinzellig infiltriertes Gewebe ohne Epitheloid- und Riesenzellen und auch ohne Verkäsung.

Die Untersuchung auf Tuberkelbacillen fiel trotz sorgfältigen Nachforschens negativ aus. Jedoch dürfte das bei dem schleichenden und wenig ausgesprochenen Charakter des Falles nicht befremden und kann die Diagnose »Tuberkulose« in keinerlei Weise streitig machen; denn es ist bekannt, dass auch in den legitimsten Tuberkelprodukten des Menschen die Bacillen so spärlich sein können, dass sie sich selbst einer eingehenden Untersuchung gegenüber dem Nachweise entziehen und andererseits genügt die Anwesenheit der nach dem Typus der Langhans-Schüppel'schen Tuberkelstruktur gebauten Knötchen, um, auch ohne Nachweis der Tuberkelbacillen die Diagnose »Tuberkulose« beim Menschen mit Sicherheit zu stellen, falls anderweitige Fremdkörper als die Tuberkelbacillen als die Erreger des knötchenbildenden Prozesses auszuschliessen sind. Höchstens könnte unter solchen Umständen noch die Syphilis neben der Tuberkulose als ätiologisches Moment in Frage kommen, doch liefert die reine, unkomplizierte Syphilis nach Baumgartens Beobachtungen nicht das Bild des Langhaus-Schüppel'schen Riesenzellentuberkels, sondern wo diese Bildungen bei Syphilitischen auftreten, da handelt es sich nach Baumgarten entweder um reine Tuberkulose oder um Mischformen von Tuberkulose und Syphilis [1]). Syphilis war

1) Vergleiche hiezu Baumgarten, Virchow's Archiv Bd. XCVII, 1884, p. 28 ff.

nun in unserem Falle nach Massgabe der klinischen Verhältnisse wohl mit aller Bestimmtheit auszuschliessen, während für Tuberkulose ausser den anatomischen Befunde auch noch erstens die anamnestische Ermittlung ins Gewicht fällt, dass der Vater des Kindes an Tuberkulose verstorben ist und ferner der Umstand, dass das Kind mit ganz evidenten Zeichen der »Scrophulose« typischen Drüsenschwellungen am Unterkiefer und Hals) behaftet sich zeigte. An der tuberkulösen Natur des Conjunktivalleidens kann mithin kein Zweifel obwalten und es darf demgemäss als sicher gelten, dass, hätten die Erkrankungsstellen, namentlich die charakteristische Geschwürsstelle des oberen Lids in toto, oder doch in etwas grösserer Ausdehnung untersucht werden können, als es hier zulässig war, die Tuberkelbacillen gefunden worden wären.

Die Differentialdiagnose zwischen Lupus und Tuberkulose der Konjunktiva hat ja gegenwärtig, wo wir wissen, dass es sich um ätiologisch identische Prozesse handelt, an eigentlichem Interesse und Bedeutung verloren. Da man indessen gleichwohl den Lupus als eine eigentümlich modificierte Haut- und Schleimhauttuberkulose sowohl klinisch als pathologisch anatomisch [1]) wird aufrecht erhalten können, so wird im einschlägigen Falle die Erwägung und Entscheidung, ob lupös oder tuberkulös, nicht überflüssig sein. Für den vorliegenden Fall können wir die Frage nicht anders als dahin beantworten, dass die gegebenen klinischen und anatomischen Daten nichts von denjenigen Momenten enthalten, welche die Diagnose: Lupus gegenüber Tuberkulose zu begründen geeignet sind. Vor allem fehlt jede Spur eines lupösen Hautaffektes, ohne dessen Anwesenheit die Annahme des lupösen Charakters eines Schleimhautleidens von vorne herein misslich ist. Zweitens sprechen die vorgefundenen histologischen Verhältnisse, wenn wir die bezüglichen Ausführungen Baumgartens als massgebend annehmen wollen, mehr für eigentliche Tuberkulose als für Lupus. Zwar fehlte an den vorliegenden Präparaten die Verkäsung, deren, wie Baumgarten hervorgehoben, die »lupösen« Tuberkel-

1) Cf. hierüber Baumgarten, Ueber Lupus und Tuberkulose, besonders der Conjunctiva. Virchow's Archiv, Bd. LXXXII, 1882, p. 397.

produkte »generell« im Gegensatz zu den gewöhnlichen Tuberkeln ermangeln, aber im einzelnen Falle kann, da auch die letzteren im frühen Entwicklungsstadium immer unverkäst sind, natürlich die Abwesenheit der Verkäsung nicht pro Lupus contra Tuberkulose entscheiden.

Nach alledem glaube ich, liegt kein Grund vor, »Conjunktival lupus« anzunehmen.

Die Richtigkeit dieser Diagnose fand auch ihre Bestätigung durch die experimentellen Untersuchungen, die an Kaninchen angestellt wurden, in deren vordere Kammer man Gewebsstücke aus den krankhaften Partien brachte, Versuche, wie sie vielfach in neuerer Zeit zum Studium des Infektionsstoffes angestellt wurden. Die Impfung wurde am 19. X. unmittelbar nach der Exstirpation der Gewebspartikelchen aus der Conjunctiva bulbi und palpebrarum des unteren Lids vorgenommen und in der Weise ausgeführt, dass man mit einer Lanze einen Einstich auf der temporalen Seite des Cornealrandes machte und dann ein Gewebsstückchen mittelst einer feinen Pincette n die vordere Kammer brachte. Auf diese Art wurden 2 Kaninchen geimpft, ein weisses mit einem Stückchen aus der Conjunctiva palpebrarum in die rechte vordere Augenkammer und ein graues Kaninchen mit einem Gewebspartikelchen in die rechte Kammer und ein Stückchen Conjunctiva bulbi in die linke Augenkammer. Nach der Uebertragung war die Wunde in kürzester Frist geschlossen und die vordere Kammer wieder hergestellt. Zu gleicher Zeit bemerkte man bei beiden Tieren ein Exsudat im Pupillargebiet, das die Pupille mehr oder weniger getrübt erscheinen liess, die Pupille war unregelmässig und eine leichte pericorneale Injektion vorhanden. Diese Entzündungserscheinungen waren jedoch gering und verschwanden bald. Die Resorption des implantierten Stücks ging beim weissen Kaninchen rasch vor sich, während das Exsudat zunahm und am 4. Tage nur noch einen kleinen Rand nach der nasalen Seite frei liess. Am 6. Tag war das Pupillargebiet von dem Exsudat vollständig getrübt, während zugleich das Tier abzumagern und struppig zu werden anfing. Den nächsten Tag

war es verendet und es erfolgte alsbald die Enucleation des Bulbus, der nun einer mikroskopischen Untersuchung unterzogen wurde. Dieselbe fiel jedoch negativ aus, indem keine Anhaltspunkte vorhanden waren, die auf eine tuberkulöse Erkrankung der Iris oder Cornea hinwiesen. Kaum war eine leichte entzündliche Infiltration im Irisgewebe zu konstatieren. Bei der Autopsie zeigten die Brust- und Bauchhöhle keine Zeichen einer Infektion mit Tuberkelbacillen.

Bei dem grauen Kaninchen dagegen ging die Resorption des Exsudates rasch vor sich, so dass am 7. Tage die Pupille vollständig aufgehellt und regelmässig war. Die implantierten Stücke zeigten sich mit der Iris verwachsen und in voller Resorption begriffen, so dass die geimpften Augen ganz normales Aussehen hatten. Am 23. Tage nach der Impfung stellte sich auf dem rechten Auge eine leichte pericorneale Injektion ein, die allmählich immer stärker wurde. Drei Tage später erschienen plötzlich zwei gelblichgraue Knötchen an der Grenze des implantierten Stückes in der Iris, zu denen sich im Laufe der nächsten Tage am Pupillarrand noch fünf solcher Granula hinzugesellten. Am 30. Tage war die Pupille sehr eng und unregelmässig, die Iris mit radiären Furchen durchzogen und in einer solchen Furche des oberen Abschnittes war ein neues Knötchen aufgetreten. Die Knötchen um den Pupillarrand waren unterdessen auch grösser geworden, namentlich die beiden zuerst aufgetretenen, die die Grösse eines Hanfkornes zeigten. Zugleich war das Irisgewebe sehr stark gewuchert und hyperämisch. Das linke Auge blieb die ganze Zeit hindurch reizlos und die einzelnen Häute zeigten ganz normale Beschaffenheit. Das implantierte Stück ist bis auf ein Minimum resorbiert. Der Allgemeinzustand des Tieres ist ein guter. Am 35. Tage findet man die Cornea grauweiss getrübt, am intensivsten in ihrem temporalen Abschnitt. Die Oberfläche und die Wölbung dieser getrübten Hornhautpartien sind unverändert. Von dem temporalen Cornealrande her ziehen fein verzweigte Gefässe, die sich in den oberflächlichen Cornealstratis baumartig verbreiten. In der stark gewucherten Iris sind die Furchen viel tiefer geworden. Das zuerst aufgetretene Knötchen hat jetzt Steck-

nadelkopfgrösse erreicht und wird förmlich von einem Kranze miliarer Tuberkelknötchen umgeben. Von derselben Beschaffenheit finden sich noch mehrere im übrigen Teil der Iris zerstreut liegend. Die Pupille ist eng und es besteht zirkuläre hintere Synechie. Am 40. Tage war die Hornhaut in einer schmalen Randzone durchsichtig geworden, während die zentralen Partien noch getrübt erscheinen. Von allen Seiten des Cornealrandes wuchern Gefässe hinein. Der Bulbus wird dann in Chloroformnarkose enucleiert und die Iris nach Ehrlich'scher Methode auf Tuberkelbacillen untersucht. Das Resultat war, wie zu erwarten, ein positives, indem die Tuberkelknötchen massenhaft Tuberkelbacillen enthielten.

Es ist somit zweifellos, dass wir es in den beiden beschriebenen Krankheitsfällen mit echter Tuberkulose zu thun haben, und es dürfte auch die Annahme berechtigt sein, dass es sich um Fälle von sogenannter lokaler Tuberkulose handelt, ohne durch diese Bezeichnung präjudizieren zu wollen, dass nicht ausser der manifesten tuberkulösen Lokalaffektion an den Augen auch noch anderweitige tuberkulöse Organläsionen, jedoch in latentem Zustande, in dem Körper der betreffenden Pat. vorhanden waren.

Ich will nun im folgenden versuchen, ein Bild der Erscheinungsweise dieser Augenaffektion zu schildern und zugleich die Punkte besprechen, in welchen sie von ähnlichen Veränderungen auf der Konjunktiva sich unterscheidet.

Die Konjunktivaltuberkulose befällt zumeist Personen von zarter, schwächlicher Konstitution. Sie kommt überwiegend bei weiblichen Individuen vor im Alter von 10—30 Jahren, welche Zeichen von Skrophulose und Anaemie bieten. Manche derselben zeigen auch in den inneren Organen Erscheinungen von Tuberkulose, so dass der Prozess in der Bindehaut nur als Teilerscheinung einer verbreiteten Tuberkulose aufzufassen ist. Manche sind hereditär belastet, in anderen Fällen sind die Patienten sonst vollständig gesund. Der Beginn der Krankheit ist ein schmerzloser und gewöhnlich scheint ein Katarrh bestanden zu haben, aus dem sich das Leiden nachher entwickelte, denn es unterliegt keinem Zweifel, dass eine katarrhalisch ge-

schwellte oder durch Epithelexcoriationen geschädigte Schleimhaut für die Entwicklung des Tuberkelvirus einen günstigeren Nährboden abgibt, als eine gesunde, allein es wird auch nicht immer nötig sein, dass ein Catarrh vorher bestanden hat, der ja schon selbst der Ausdruck einer stattgehabten Infection sein kann. Sehr klar ist das Zustandekommen der Affection bei hochgradigen Phthisikern, die viel auswerfen, da durch das Reiben mit der Hand oder mit dem bacillenhaltigen Taschentuch leicht eine Infection vermittelt werden kann. In anderen Fällen scheint sie auch in der Continuität fortgeschritten zu sein, wo zu gleicher Zeit tuberkulöse (lupöse) Processe im Gesicht bestanden oder es scheint von diesen Herden aus eine directe Uebertragung des Tuberkelgiftes stattgefunden zu haben.

Der Verlauf ist immer ein chronischer und zieht sich durch viele Jahre hin. Daher kommt es auch, dass die Patienten erst spät Hilfe beim Arzte suchen, wenn das Leiden schon weit fortgeschritten ist, wenn das Auge nicht mehr vollständig geöffnet werden kann, wenn Sehstörungen infolge pannöser Trübung der Cornea aufgetreten sind, oder das beständige Thränen des Auges dem Patienten lästig wird. Infolge dessen findet man auch selten die Krankheit im frühen Stadium der Entwicklung. Die Tuberkulose befällt meist nur ein Auge, selten beide, kaum dürfte das rechte bevorzugt sein. Von den Lidern ist häufiger das obere erkrankt, am häufigsten beide. Ist das obere Lid der Sitz des tuberkulösen Processes, so erscheint dasselbe verdickt und hängt herunter, so dass es dem Patienten nicht möglich ist, das Auge vollständig zu öffnen. Häufig findet man beim Umstülpen in der Conjunktivalfläche des Lids ein Geschwür, das in der Regel seinen Sitz in der Conjunctiva tarsi hat. Ein solches sieht kraterförmig oder auch mehr flach aus mit unregelmässigen, zerfressenen, und unterminierten Rändern, greift nach der Tiefe und nach der Fläche um sich und zeigt absolut keine Tendenz zur Vernarbung. Der Grund des Geschwürs zeigt ein speckiges Aussehen und ist oft mit nekrotischen Granulationsmassen angefüllt, oder es finden sich noch grauweisse Knötchen darin vor. In der Umgebung, sowie in den Rändern lassen sich oft noch rundliche, rötliche, trachomkörnerähnliche

Wucherungen erkennen. Das Geschwür kann auf die Conjunktiva bulbi übergehen und selbst die Cornea mitafficieren. Primär ist die Conjunktiva bulbi höchst selten der Sitz der Affektion, in einem Falle hatte sie zur Bildung eines Abscesses geführt, der dicht neben der Hornhaut sass und dessen Eiter Tuberkelbacillen enthielt. An einer andern Stelle der Bindehaut sieht man oft beim Ectropionieren des Lides eine mit massenhaften üppigen Granulationen, die graurote Färbung zeigen, besetzte Conjunktiva, ganz einer dicht granulierenden Wundfläche gleich. Die besondere Eigenthümlichkeit zeigen die Wucherungen, dass dieselben durch den Druck gegen den Bulbus abgeplattet sind, eine mässig, höckerige Oberfläche haben, dagegen manchmal ziemlich tiefe Zerklüftung erkennen lassen, und dass diejenigen, welche nahe der Uebergangsfalte und auf derselben ihren Sitz haben, sich hahnenkammförmig in den Fornix hineinschmiegen. Manchmal sieht man beim Anspannen des Lides Falten auftreten in der stark gewucherten und hyperämischen Schleimhaut. Ein etwas anderes Bild liefern jene Fälle, wo es überhaupt noch zu keiner Geschwürsbildung gekommen ist, sondern wo die Affektion mehr einer follikulären Erkrankung, ein Bild wie es das Trachom liefert, gleicht. Hier zeigt die Bindehaut eine sammtartige Schwellung und Wucherung sowie eine Einlagerung zahlreicher knötchenartiger, über das Niveau mehr oder weniger prominierender Erhabenheiten, die tief im Gewebe liegen, oft regelmässige Anordnung in Querreihen erkennen lassen, oft in Gruppen beisammen liegen oder confluieren. Grosse Aehnlichkeit haben sie mit Sagokörnern. Sie sind von Stecknadelkopf- bis Erbsengrösse, von grau-rötlicher Färbung, weicher Consistenz, ihre Oberfläche erscheint meist glatt und glänzend. Daneben trifft man noch warzen- oder hahnenkammartige Wucherungen, welche am zahlreichsten in der Uebergangsfalte vorkommen und ein gelbrotes, speckiges Aussehen haben und den fungösen Granulationen ähneln. Zumeist erscheinen diese Wucherungen beim Auseinanderziehen der Lider mit einer mässigen Menge gelben Eiters bedeckt.

Von diagnostischer Bedeutung sind die Lymphdrüsenanschwellungen am Unterkiefer und Halse auf der kranken Seite,

besonders charakteristisch ist die Vergrösserung der Praeauriculardrüse, die schon frühzeitig eintritt.

Von den Komplikationen ist besonders die Erkrankung der Cornea hervorzuheben. Die gewöhnlichste Art ist Keratitis pannosa, welche in der Regel die obere Hälfte der Hornhaut einnimmt, so dass die untere noch normales Aussehen zeigt, während die obere infolge von Epithelwucherungen und von Gefäss-Neubildung, welche vom Hornhautrand herüberziehen, uneben und undurchsichtig erscheint.

Nach Schmidt-Rimpler beginnt die Erkrankung meist in der oberen Hälfte der Cornea und entsteht durch wirkliche Granulationsbildung in der Cornea oder durch mechanisches Reiben der Granulationen auf derselben, wodurch kleine Substanzverluste und Infiltrate veranlasst werden. Rhein: sagt »wenn wir erwägen, dass, wo eine Cornealaffektion auch eine Veränderung der Lidbindehaut vorhanden ist, die eine Schwellung und ein Herabhängen des oberen Lids auf die Hornhaut veranlasst, ferner dass die untere Grenze der pannös erkrankten Teile der Hornhaut genau entspricht — nicht dem Lidrande oder der Lidspaltenzone, wie einige Autoren beschreiben, sondern der direkt vis-à-vis befindlichen Grenze der Veränderung an der Lidbindehaut des oberen Lides, die im engsten Contakt mit der Hornhaut ist, so könnte man auf die Vermutung kommen, dass infolge der ständigen Einwirkung des durch den Erkrankungsprozess chemisch veränderten Conjunktivalsekretes eine Arrosion des Cornealepithels und Phlyktänenbildung zu Wege käme. Die folgende Gefässentwicklung in der Epithelschicht wäre als ein Regenerationsprozess aufzufassen, der bei der Fortdauer der schädlichen Einwirkung zunächst nicht zur Abheilung führt, sondern eine Ueberproduktion an Epithel und eine weitere Ausbildung der Gefässe zur Folge hat. Wo die Schwellung und Infiltration der Lider so hochgradig ist, dass die erkrankte Bindehaut die ganze Hornhaut überdeckt, finden wir auch den Pannus über die ganze Hornhaut ausgebreitet und mächtig entwickelt. In diese unebene Fläche können sich nun leicht Bakterien aus der erkrankten Schleimhaut oder auch von aussen her einlagern und tiefgreifende Geschwürsbildung und sekun-

däre Veränderungen des Hornhautgewebes veranlassen.« Eine seltene Komplikation ist gleichzeitige Tuberkulose des Thränensackes. Die Schleimhaut desselben ist in solchen Fällen mit fungösen Granulationen besetzt, so dass die von aussen sichtbare Geschwulst oft den Eindruck macht, als ob Eiter darin enthalten wäre.

Gegenüber der Ansicht von Valude[1]), dass die Thränenflüssigkeit chemische Substanzen oder Mikroorganismen enthalte, welche die Ansiedelung der Tuberkelbacillen verhindern, bemerkt Baumgarten, dass die Nichtpenetrierungsfähigkeit der Tuberkelbacillen in die unverletzte Conjunktivalschleimhaut einzig und allein in den bezüglichen mechanischen Verhältnissen (Wegschwemmung durch den Thränensekretstrom, Entfernung durch den Lidschlag), nicht auch, wie Valude meint, in einem Antagonismus der gewöhnlichen Bakterien des Conjunktivalsekretes mit den Tuberkelbacillen begründet ist; im Darmkanal, in der Rachenhöhle finden die letzten doch gewiss eine ganz andere Menge von anderweitigen Bakterien vor und dennoch vermögen sie mit grosser Sicherheit in die Rachen- und Darmschleimhaut einzudringen.

Was die Diagnose anbetrifft, so kann dieselbe Schwierigkeiten machen, je nachdem man die Krankheit in einem früheren oder späteren Stadium der Entwicklung zu Gesichte bekommt. Ist schon die Geschwürsbildung in den Vordergrund

---

[1]) Valude, Versuche über experimentelle Tuberkulose des Thränensackes (der Tuberkulose der Conjunktiva von Paris, referiert aus der Semaine médicale) Münchener med. Wochenschrift p. 576, 1888. — Valude kam zu dieser Ansicht auf Grund seiner experimentellen Untersuchungen. Er brachte nämlich Reinkulturen von Tuberkelbacillen teils in den normalen Conjunktivalsack, teils auf kleine zuvor angebrachte Wunden der Conjunktiva, ferner in die Thränendrüse und in das subconjunktivale Bindegewebe. Die Impfungen in die normale Conjunktiva verliefen stets, die in die leicht verletzte meist erfolglos. Die Inoculationen in das subconjunktivale Gewebe dagegen hatten stets, ebenso wie diejenigen in die Thränendrüse ein positives Resultat. Diese Resultate stimmen vollständig überein mit den Experimentalergebnissen von Prof. Baumgarten (S. Mykologie p. 610).

getreten und sind Drüsenschwellungen oder Narben von solchen am Unterkiefer oder am Halse vorhanden, so dürfte mit grosser Wahrscheinlichkeit die Diagnose auf Tuberkulose zu stellen sein. Differentialdiagnostisch kämen zunächst in Betracht trachomatöse Geschwüre. Bei dieser Bindehauterkrankung aber tritt die Geschwürsbildung viel weniger häufig auf und die Geschwüre zeichnen sich von den tiefgreifenden mit zerfressenen Rändern versehenen tuberkulösen dadurch aus, dass sie mehr flach erscheinen. Allerdings tritt auch Schwellung der Drüsen am Unterkiefer und Halse ein, aber viel seltener und nicht in dem umfangreichen Masse.

In zweiter Linie könnte man an syphilitische Geschwüre denken. Dabei handelt es sich meist um Substanzverluste, welche durch Zerfall der Initialsklerose, höchst selten eines Gumma entstanden sind, dieselben sitzen in der Regel in der Nähe des freien Lidrandes und erstrecken sich vom intermarginalen Teil gegen die Uebergangsfalte hin. Schwellung von Lymphdrüsen vor dem Ohre wurden auch beobachtet. Allein für die Diagnose dürfte noch die Anamnese und das Vorhandensein von anderweitigen Zeichen einer syphilitischen Erkrankung von Wichtigkeit sein. Jedenfalls gehören die syphilitischen Geschwüre der Augenbindehaut zu den grössten Seltenheiten.

Berücksichtigen wir noch den Lupus, so müssen wir zugestehen, dass Tuberkulose und Lupus als Erkrankungen anzusehen sind, welche ihrem Wesen nach identisch sind, insofern beide geschwürige Prozesse darstellen, welche durch die Anwesenheit von Tuberkellbacillen hervorgerufen und unterhalten werden, dass aber beide Prozesse hinwiederum durch äussere Verschiedenheiten sich unterscheiden, welche das Aussehen und den Verlauf betreffen. So zeichnen sich die lupösen Geschwüre der Bindehaut vor den tuberkulösen dadurch aus, dass sie die Tendenz haben, über den intermarginalen Teil hinüber auf die Cutis überzugreifen und gleich dem Lupus der Haut auf der einen Seite spontane Vernarbung zeigen, während nach der anderen Seite hin das Geschwür fortschreitet. Die pathologisch-anatomischen Unterschiede habe ich schon bei der Besprechung unseres zweiten Falles hervorgehoben.

Jedoch als sicher gestellt ist die Diagnose erst dann zu betrachten, wenn man in dem Conjunktivalsekret Tuberkelbacillen findet, oder solche in den aus den Geschwüren entnommenen Gewebsstückchen nachzuweisen sind mit den typischen, zum Teil in Verkäsung begriffenen Riesenzellentuberkeln.

Noch schwieriger ist die Diagnose in den Fällen zu stellen, wo der tuberkulöse Prozess im frühen Stadium zur Behandlung kommt. Wo wir makroskopisch eine Schleimhaut vor uns haben, die starke Rötung und Schwellung zeigt, in welcher grau-rötliche, kaum über das Niveau prominierende Knötchen vorhanden sind, die unter Umständen das typische Bild eines Trachom vortäuschen können und histologisch nichts anders darstellen als Conglomerate lymphoider Zellen, eingelagert in ein bindegewebiges Reticulum und umgeben von einer genau abgegrenzten Hülle, die von einem Gefässnetz umsponnen wird (Rhein). Hier entscheidet bloss der Nachweis von Tuberkelbacillen, sind sie aber nicht nachzuweisen in diesen Gebilden, so bleibt allein die Ueberimpfung auf Tiere übrig, wo allerdings mehrere Wochen vergehen können, bis die ersten Tuberkelknötchen in der Iris erscheinen. Eine Verwechslung mit einer Conjunctivitis granulosa syphilitica dürfte wohl kaum gemacht werden, wiewohl wir bei dieser Art von Bindehauterkrankung, neben einer beträchtlichen diffusen Infiltration der Schleimhaut, die ganz blass, speckig und wie blutleer aussieht, noch sulzige Granulationen haben, die Trachomkörnern ähnlich sehen können, da noch andere Krankheitszustände gewöhnlich vorhanden sind, die auf eine konstitutionelle Syphilis hinweisen. Seltener noch dürfte man in die Lage kommen, zwischen amyloider Degeneration und Tuberkulose der Bindehaut zu differenzieren, da diese Krankheit bei uns sehr selten vorzukommen scheint und für gewöhnlich Trachom derselben vorausgeht. Die Conjunktiva zeigt sich hiebei in mehr oder weniger grosser Ausdehnung verdickt, uneben und von blasser bis gelblichweisser Färbung; ausgeschnittene Stückchen zeigen zahlreiche Körperchen, die mit Jod und Schwefelsäure eine dem Amyloid analoge Reaktion geben. Aus allem geht hervor, dass wir in

den meisten Fällen die Diagnose mit grosser Wahrscheinlichkeit stellen können, dass sie aber definitiv sicher erst ist:

1) durch den Nachweis von Bacillen im Conjunktivalsekret und

2) in den excidierten Stücken,

3) durch die Ueberimpfung.

Die Prognose ist gut in jenen Fällen, wo die Affektion frisch und rein lokal ist, schlecht, wenn sie als Teilerscheinung einer weiter verbreiteten Tuberkulose auftritt. Heilung ist immer dann zu hoffen, wenn wir die Krankheit in ihren Anfängen haben, doch besteht auch hier noch nach anscheinend radikaler Operation grosse Neigung zu Recidiven.

Die Therapie ist in erster Linie eine chirurgische, d. h. sie besteht in der möglichst vollständigen Entfernung alles Krankhaften durch Ausschneiden mittelst des Messers oder Schere, oder durch Auskratzen der Geschwüre mit dem scharfen Löffel und nachfolgender ausgiebiger Aetzung der Wundfläche, sei es mit dem Thermo- oder Galvanokauter oder mit Aetzmitteln. Dieses hat nicht nur den Zweck, den Zustand des Patienten erträglicher zu machen, wiewohl ja oft die subjektiven Beschwerden in keinem Verhältnis zu den Veränderungen auf der Schleimhaut stehen, sondern auch eine Allgemeininfektion von dem lokalen Herde aus zu verhüten. Nur muss, wenn es der Fall gestattet, oft aus kosmetischen Rücksichten mit der Schleimhaut nicht allzu verschwenderisch umgegangen werden, da allzu grosse Narben entstehen können, die ihrerseits wieder Stellungsanomalien der Lider zur Folge haben. Immerhin ist es empfehlenswert, die Exstirpation der Granulationen in mehreren Sitzungen vorzunehmen, wie es in unseren Fällen geschehen ist. In zweiter Linie käme dann noch eine allgemeine roborierende Behandlung in Betracht. Von den innerlichen Mitteln scheint die Solutio Fowleri wenig Erfolg zu haben, mehr Vertrauen dürfte man auf eine lange fortgesetzte Behandlung mit Creosot in möglichst grossen Dosen haben. Nach den relativ günstigen Erfahrungen, die man bei Lungentuberkulose in neuester Zeit gemacht hat, hat man guten Grund, daneben die

örtliche Behandlung der Conjunktiva methodisch anzuwenden und zu prüfen. Manche Autoren haben auch Jodoformeinstreuungen empfohlen und wollen ebenfalls günstige Resultate erzielt haben. Was die Affektion der Cornea anbetrifft, so hellt und glättet sie sich in leichten Fällen oft zusehends unter der Anwendung von gelber Präcipitatsalbe. Sind mässige Wucherungen auf der Cornea vorhanden, so können sie mit dem Messer durch Schnitt und Schaben abgetragen werden mit nachfolgender Galvanokauterisation der abgeschabten Fläche. Ist sie aber in ihrer ganzen Ausdehnung getrübt und sind grössere Geschwürsflächen vorhanden oder besteht die Gefahr einer totalen Vereiterung des Auges, so kann die Enucleation in Frage kommen, welche nebst Entfernung der erkrankten Lider bei sehr ausgebreiteter Infektion, deren man auf andere Weise nicht Herr zu werden hoffen darf, in Betracht zu ziehen ist. Ist der Thränensack noch mit fungösen Granulationen angefüllt, so ist derselbe von aussen zu eröffnen und diese Wucherungen mit Messer oder scharfem Löffel abzutragen, bezw. durch den glühenden Draht zu zerstören.

Im Anschluss an meine Arbeit, sei es mir noch gestattet, einen erst neulich in der hiesigen Augenklinik zur Beobachtung gekommenen noch in Behandlung befindlichen Fall von Tuberkulose der Conjunktiva mit Chalazionbildung zu erwähnen. Derselbe betrifft eine hereditär belastete und schon mehrmals wegen Knochencaries behandelte Frau. Es waren nämlich an den Lidern beider Augen grössere chalazionähnliche Knoten von aussen tastbar. Ein solcher, der aus dem rechten unteren Augenlide excidiert worden war, zeigte sich bei der mikroskopischen Untersuchung aus einem grosszelligen Granulationsgewebe zusammengesetzt mit typischen Riesenzellentuberkeln, die teilweise in Verkäsung oder wenigstens eine ihr sehr nahe stehende Form der regressiven Metamorphose übergegangen waren. Auch waren in diesem Gewebe Tuberkelbacillen nachzuweisen. Aus einem Chalazion, das am linken unteren Lide sass, entleerte sich beim Einschneiden ein weiches Granulationsgewebe, das jedoch keine Bacillen enthielt. Beziehungen von Chalazion zur

Tuberkulose wurden auch schon von älteren Autoren hervorgehoben. Schon Arlt hat das Chalazion dem Lungentuberkel an die Seite gestellt.

Nach Fuchs [1]) bildet das Chalazion einen Knoten, welcher aus Granulationsgewebe mit Riesenzellen besteht und in schleimige Erweichung übergeht.

Auch Prof. Baumgarten hat seit Jahren die Ansicht vertreten, dass die Mehrzahl der Chalazien tuberkulöser Natur seien. Hierauf Bezügliches findet sich in seiner Abhandlung über Lupus oder Tuberkulose, besonders der Conjunktiva [2]).

---

[1]) Fuchs: Ueber Chalazion und über einige seltene Lidgeschwülste. Graefe's Archiv Bd. 24, 2.

[2]) l. c. S. 402.

Onisi, Retinitis mit Bildung langer Streifen und Stränge etc.

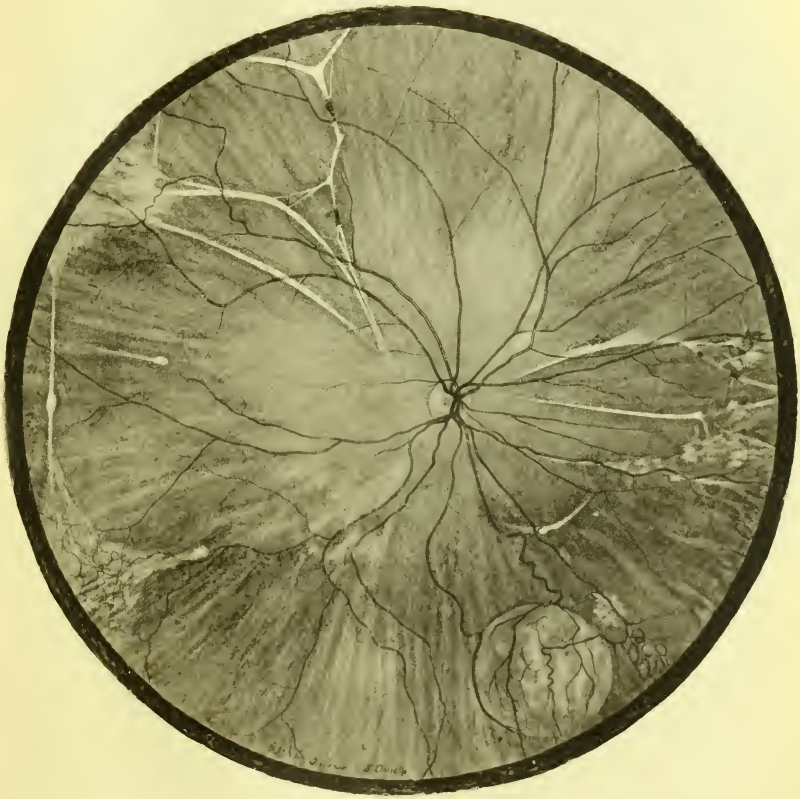

Onisi, Retinitis mit Bildung langer Streifen und Stränge etc.

Ueber Retinitis mit Bildung langer Streifen und Stränge in den tieferen Schichten der Retina (Retinitis striata).

Inaugural-Dissertation
von
Kumadjiro Yosiaki Onisi,
aus Matsuyama (Japan).

Jene eigentümliche Retinalveränderung, welche darin besteht, dass weisse oder weisslich graue, retrovaskuläre, sich verzweigende Streifen durch einen grossen Teil des Augenhintergrundes hindurchziehen, ist zuerst von E. von Jäger [1]) in zwei Fällen beschrieben und abgebildet worden. Der erste Fall ist der folgende:

(Erster Fall.)

»Gustav Z....y, Handwerker 34 Jahre alt, war als Kind mit Drüsenleiden behaftet gewesen, und hatte im 21. Jahre an rheumatischem Hüftweh gelitten. Vor 5 Jahren litt er infolge einer Verkältung an einer heftigen Kolik, die sich innerhalb 12 Tagen dreimal einstellte — und sodann durch Wochen hindurch an Diarrhoe. Als er von letzterer geheilt war, traten Kongestionen nach dem Kopf auf, die sich häufig wiederholten, wobei der Schlaf unruhig und oft durch ängstigende Träume unterbrochen war, und wornach Kälte und Frösteln mit nachfolgender Hitze und starkem Schweisse in den Achselhöhlen erfolgte. Seit 3 Jahren trat täglich abends von 8—9 Uhr heftiger Kopfschmerz unter der Empfindung als würde mit Nadeln in den Kopf gestochen, auf, der sich vom Hinterhaupte über den Scheitel nach der Stirn zog. Patient hatte dabei das Bedürfnis, die Augen zu schliessen, wornach sich reichliche Thränensekretion einstellte. Vor 11 Monaten schwanden plötzlich alle krankhaften Erscheinungen (wie Kopfschmerzen, Kälte, Schweisse etc.) ohne nachweisbare Gelegenheitsursache; das Allgemeinbefinden des G. Z. war von da an vollständig gut, doch

[1]) E. von Jäger, Beiträge zur Pathologie des Auges, II. Auflage 1870, Atlas Tafel XXXIII, Text p. 96—98.

bemerkte er seit dieser Zeit ein allmähliches und stetiges Abnehmen des Sehvermögens am linken Auge ohne irgend welche anderweitige Krankheitserscheinung. Patient war von Jugend an leicht kurzsichtig, hatte jedoch stets scharf und andauernd in der Nähe und Ferne gesehen. Die Augen zeigen sich dermalen bei der äusseren Untersuchung ohne Krankheitserscheinung, die Pupillen als gehörig gross und beweglich. Der Bau des rechten Auges ist ein leicht kurzsichtiger (Gl. — 45); mit diesem Auge wird Schrift 1 von 4½—13 Zoll Abstand gelesen. Die dioptrische Einstellung des linken Auges im Ruhestande = Gl. + 32. Auf diesem Auge ist nur mehr quantitative Lichtempfindung vorhanden; doch berührt starke künstliche Beleuchtung und direktes Sonnenlicht dasselbe unangenehm.

Mit dem Augenspiegel untersucht erweist sich das rechte Auge als vollkommen gesund, das linke dagegen bei voller Durchsichtigkeit der Medien in seinem Innern bedeutend weniger erhellt. Der Grund desselben (s. Tf. XXXIII linkes Auge) erscheint der grösseren Ausdehnung nach dunkel, mattgelbrot gefärbt, grobkörnig und dunkel granuliert, gegen die Austrittsstelle der Zentralgefässe hin aber mehr lichtreflektierend, sowie auch lichter gelbrot gefärbt, und von da an, der Optikusausbreitung entsprechend, äusserst zart rötlich gestreift. Der Sehnerv ist nicht wahrzunehmen und in seiner Lage nur an dem Ursprunge der Zentralgefässe, sowie an der lichteren Färbung daselbst, zu erkennen.

Das Zentralgefässsystem weicht in seiner Verteilung etwas von der Norm ab, und ist nur in seinen grösseren Gefässen verfolgbar. Die Arterien haben einen nur wenig geschlängelten Verlauf, geringe Durchmesser und eine lichte Färbung; die Venen dagegen einen stark geschlängelten Verlauf, durchwegs stark vergrösserte Querdurchmesser und eine bedeutende dunklere Färbung. Beide, besonders die Venen, werden stellenweise undeutlicher, ja unsichtbar, und zeigen somit einen scheinbar unterbrochenen Verlauf. Ueberhaupt weist das Gefässsystem sowie der Augengrund im allgemeinen alle jene Erscheinungen auf, welche auf Tf. XXXIII—XXXV dargestellt und in den betreffenden Krankheitsgeschichten ausführlich beschrieben sind.

Es finden sich aber noch ausserdem im Augengrunde zwei auffallend helle, weissgelbliche und an manchen Stellen starke dunkel pigmentierte Figuren. Die kleinere derselben liegt in einigem Abstande von der Eintrittsstelle der Zentralgefässe nach innen und etwas unten; die grössere, längere Figur, die den grössten Teil des Augengrundes durchmisst, befindet sich zwischen der Gefässeintrittsstelle und der Macula lutea, nahe an letzterer, in schräger Stellung von oben innen nach unten aussen hin verlaufend. Beide Figuren befinden sich vor der Chorioideal-Epithelschicht, jedoch so tief im Augengrunde gelagert, dass die Zentralgefässe intakt über sie hinweglaufen. Sie bestehen aus zarten, bandartigen, an manchen Stellen etwas breiteren Streifen, welche grossenteils scharf und dunkel, ja selbst durch zarte Pigmentstreifen begrenzt sind, und überwiegend die Breite eines mittleren Arterienstammes besitzen. Diese Streifen, grossenteils gradlinig verlaufend, treten unter bestimmten wiederholt auftretenden Winkeln mit einander in Verbindung, und bilden in dieser Art mehrästige Figuren, die sich in einer und derselben Ebene ausbreiten. Am Ende des inneren Astes der kleineren Figur und am Ende des äusseren unteren wie des äusseren oberen Astes der grösseren Figur finden sich eigentümlich gestaltete Pigmentanhäufungen von dunkelbraunroter ins Schwärzliche übergehende Farbe, welche in zentraler Richtung dichter und dunkler und von scharfen Linien begrenzt werden, während sie in peripherer Richtung dichter und zarter sind, und ohne deutliche Begrenzung in die Ebene des Augengrundes übergehen.«

Der zweite Fall [1]) ist:

(Zweiter Fall.)

»Samuel P..... z, 24 Jahre alt, Zuckerbäcker — soll als Kind wiederholt krank gewesen sein, auch in dieser Zeit einige Ausschlagskrankheiten, über die er jedoch nichts näheres anzugeben weiss, durchgemacht haben. In der Folge befand er

---

[1]) E. v. Jäger, Beitr. z. Pathol. d. Auges, II. Aufl., 1870, At. Tf. XXXIV, Text p. 98—99.

sich wohl und gesund, wie auch dermalen sein Allgemeinbefinden ein befriedigendes ist. Gesehen hatte er stets gut in der Nähe sowohl als in der Ferne. Sein Augenleiden entstand langsam und ohne bekannte Gelegenheitsursache. Vor 2 Jahren bemerkte er zum ersten Male in der Synagoge beim Lesen im Gebethause, dass er mit dem rechten Auge nicht so gut sehe als früher. Dieses Schlechtersehen nahm von da an — ohne dass irgend welche krankhafte Erscheinung an den Augen bemerkt wurde, in dem Grade zu, dass derzeit rechtsseits auf 8 Zoll Entfernung kaum mehr einige Buchstaben der Schrift 20 erkannt werden. Die Sehstörung ist über das ganze Sehfeld gleichmässig verbreitet. Mit dem linken schwach kurzsichtig gebauten Auge (Gl. — 80) wird Schrift 1 von 4 bis 14½ Zoll Entfernung gelesen. Das rechte erkrankte Auge ist im Zustande der Akkommodationsruhe für konvergent einfallende Strahlen (Gl. + 60) eingestellt. Die äussere Untersuchung der Augen lässt nichts Krankhaftes wahrnehmen; die Pupillen sind normal an Grösse und Beweglichkeit.

Mit dem Spiegel untersucht zeigen sich im rechten schlechter sehenden Auge Linse und Glaskörper vollkommen durchsichtig. Der Augengrund ist normal erhellt und der Sehnerv (s. Tf. XXXIV) rundlich geformt, von regulärer Grösse und normaler Oberfläche, deutlich begrenzt und rings von Bindegewebsringe umgeben. Der Sehnervenstamm hat in seiner Mitte eine weissgelbliche Färbung, in seinen peripheren Teilen ist er, und zwar in der Tiefe, gleichmässig rötlich gefärbt, während er oberflächlich sehr zart rötlich und in radiärer Richtung gestreift ist. Das Zentralgefässsystem ist normal, sowohl was seine Verbreitung und Verzweigung, als die Dicke, die Färbung und der Verlauf der einzelnen Gefässe betrifft.

Der übrige Augengrund besitzt die gewöhnliche gelbrote Farbe und Körnung. In demselben ist eine stark leuchtende, weissgelbe eigentümliche Figur sichtbar, welche hinter den Netzhautgefässen gelagert, in einer und derselben Ebene sich vor der Chorioideal-Epithelschichte ausbreitet. Die Figur besteht aus zarten, bandartigen Streifen, grossenteils von der Breite eines mittleren Arterienstammes, welche Streifen, stellen-

weise knotenartig anschwellend oder zu breiteren Bändchen sich erweiternd, teils geradlinig, teils in bogenförmiger Krümmung verlaufen. Sie treten isoliert auf, oder sie verästeln sich und verbinden sich auch mit anderen Streifen, und zwar an vielen Stellen unter bestimmten Winkeln (gleichwie in dem vorher beschriebenen Falle Tf. XXXIII). Diese Streifen hoben sich grossenteils nur durch ihren Farbenunterschied von dem gelbroten Grunde, jedoch sehr bestimmt und scharfrandig ab; an anderen Stellen dagegen scheinen sie wie durch eine scharfe, dunkle Kontur, selbst durch zarte Pigmenträume begrenzt. Die meisten derselben haben eine der Sehnerven-Eintrittsstelle zugewandte Richtung; der längste von ihnen aber umkreist diese Stelle in grossem Abstand und in weitem Bogen in der oberen Hälfte des Augengrundes.

Das linke Auge erweist sich bei der Augenspiegeluntersuchung als vollkommen gesund.«

Dem letzten Fall ähnlich ist ein Fall Perrin's[1]):

(Dritter Fall.)

»Retinochorioiditis. — Die Veränderung ist hauptsächlich durch lange, schmale, weissliche Streifen ausgezeichnet, welche den Augengrund durchziehen. Die Retinalgefässe verlaufen augenscheinlich vor den Streifen. Ausserhalb dieser »atrophischen Bänder« bemerkt man, besonders nach der Gegend der Macula lutea hin, viele Pigmenthaufen, von denen einige die Retinalgefässe verdecken, so dass anzunehmen ist, dass die Netzhaut ergriffen ist.

Patient ist 30 Jahre alt. S = $^1/_{40}$. Sehfeld nach der Nasenseite etwas eingeschränkt. Nichts von vorausgegangenen syphilitischen oder anderweitigen Erkrankungen. Dieses Leiden besteht seit 13 Monaten; dasselbe hat seinen Verlauf ohne lokale Reaktion genommen.«

An diese Fälle kann man einen Fall Hirschberg's[2]) anreihen.

---

[1]) Perrin et Poncet, Atl. des mal. prof. de l'oeil. Pl. XI, fig. 3, Text 1879.

[2]) Hirschberg, Erster Bericht über Hirschberg's Augenklinik Berl. kl. Wochenschr. 1870, p. 540—541.

(Vierter Fall.)

»Der folgende Fall von doppelseitiger Netzhautablösung ist sowohl in seinem Spiegelbefunde, als auch in seinem ganzen Verlaufe durchaus von dem gewöhnlichen abweichend. Der 26jährige Franz T. kam am 25. August 1870 mit der Angabe, dass sein rechtes Auge bereits in seiner Kindheit durch einen heftigen Stoss mit einer Stange erblindet (und in der Tiefe derselben übrigens auch von einem Augenarzte die von der Verletzung zurückgebliebene Narbe nachgewiesen sei), das linke seit 1866 zu leiden beginne. Da die Augen äusserlich keine Abnormitäten boten, dachte ich zunächst an Netzhautruptur. — R. ist die Papille bleich und etwas verwachsen, die Arterien sehr eng, die Venen stark geschlängelt. Nach oben zu beginnen an der Papille mehrere divergierende, in radiärer Richtung den Augengrund weithin durchziehende Streifen, die teils schmal und weiss, teils breiter und von kleinen Pigmentflecken sowohl umsäumt als auch durchsetzt sind. In der Peripherie nach oben zu punkt-, stern- und fleckförmige Pigmentanhäufungen hinter den Netzhautgefässen, sowie grössere Herde von Aderhautatrophie mit schwarz-weisser Fleckung. In der Peripherie nach unten zu ausgedehnte, aber im ganzen ziemlich flache Netzhautabhebung, die ausserordentlich durchsichtig ist, so dass man im umgekehrten wenig vergrösserten Bilde die normale Aderhautfleckung des brunetten Patienten dicht hinter den Netzhautgefässen wahrnimmt, und nur durch die abnorme Schwärze der Gefässe auf die Lageveränderung der Retina aufmerksam gemacht wird, während man dieselbe im aufrechten Bilde durch die Differenz der korrigierenden Gläser sogleich erkennt. Die abgelöste Netzhaut ist im ganzen durchsichtig und zeigt nur einzelne bläuliche Flecken und Streifen (wohl von Faltung herrührend), die im Niveau der protrudierten Gefässe liegen. L. ist die Papille normal; sofort an ihrer unteren Grenze beginnt eine ausgedehnte flache Abhebung der gleichfalls durchsichtig gebliebenen Netzhaut. Nach innen von der Papille sieht man einen weissen, schmalen retrovaskulären Streifen über den Augengrund fortziehen, der unter netzartiger Ver-

ästelung sehr weit nach der Peripherie zu verfolgt werden kann. Die Funktionsprüfung ergab r. Zahl der Finger auf $2^1/_2$; exzentrisch nicht nach oben; bei mittlerer Länge wird die Fingerzahl weder zentral noch exzentrisch erkannt. L. Finger auf Stubenlänge; mit + 6 Ln. 6 in 3″ mühsam; bei Tageslicht werden Finger exzentrisch nach allen Richtungen hin gezählt, bei mittlerer Lampe tritt ein vollständiger Defekt nach oben und nach innen hervor. Ableitende Behandlung bewirkte einige Besserung, besonders des r. Auges. Trotz der so bestimmt gegebenen anamnestischen Data glaube ich, dass in diesem Falle eine eigentümliche doppelseitige Affektion vorliegt, Abhebung der Netzhaut durch chronische Chorioiditis von äusserst langsamem Verlaufe, deren anatomische Grundlage noch zu erforschen ist.«

Im übrigen habe ich vergeblich in der ophthalmologischen Litteratur nach einer genaueren Beschreibung des ophthalmoskopischen Befundes der Streifenbildung in der Retina gesucht. Ich schliesse hieran die Mitteilung einer Anzahl Beobachtungen, welche Herr Prof. Nagel gemacht und mir mitgeteilt hat.

(Fünfter Fall.)

Einer der ersten Fälle, welche Herr Professor Nagel zu sehen Gelegenheit hatte (1872), betraf einen 20jährigen Studiosus, welcher angab, früher gut gesehen zu haben. Leider liegen nur sehr unvollständige Notizen über den Fall vor. Erst vor 4 Jahren will er bemerkt haben, dass er mit rechtem Auge weniger gut sehe. Dieses soll sich wieder gebessert haben, so dass es ihn nicht gestört hat. Seit einem Jahre soll das rechte Auge wieder schwächer geworden sein. Schmerzen waren nie vorhanden. Anfang Mai 1872 stellte sich wieder eine starke Abnahme des Sehens ein, so dass er mit dem Auge fast nichts gesehen haben soll. Ende Mai sprang ein Stück Holz gegen das rechte Auge. Danach sah Patient mit diesem Auge nichts. Bald jedoch kehrte das Sehen zum früheren Zustande zurück. Bei der Untersuchung den 21. Juni war das rechte Auge fast völlig blind. Finger werden selbst in der Nähe nicht gezählt,

nur Bewegung der Hand wahrgenommen. Das linke Auge hat S = $^{15}/_{20}$ unsicher und mit Fehlern, am besten mit — 1.0.

Ophthalmoskopisch zeigte sich diffuse Trübung des Glaskörpers, so dass der Augengrund stark verschleiert erschien. Von der Papille aus erstrecken sich nach beiden Seiten und ein wenig nach oben gerichtet weisse Streifen, welche stellenweise dunkel pigmentiert erscheinen. An anderen Stellen sieht man kürzere, stark gebogene, z. T. verzweigte weisse Streifen eigentümlich gestaltete Figuren bilden. Die Netzhautgefässe sieht man überall vor den weissen Streifen, z. T. stark geschlängelt. Beim Ueberschreiten der Streifen machen sie an einzelnen Stellen, jedoch keineswegs an allen, eine deutliche Biegung. Einer der beschriebenen Streifen geht mitten durch die Macula lutea, welche durch eine senkrecht ovale Figur bezeichnet ist, die teils rot, teils weiss gefärbt ist. Je nachdem man in verschiedenen Richtungen auf die Macula lutea blickt, erscheint eine höhere oder tiefere Stelle weiss gefärbt. In der Peripherie scheint die Netzhaut stellenweise flach abgelöst zu sein, was wegen der Glaskörpertrübung nur undeutlich zu erkennen ist.

Nach Behandlung mit Blutentziehung bessert sich die Sehkraft des rechten Auges etwa bis $^1/_{12}$. Farben werden unvollkommen erkannt, in verschiedenen Gesichtsfeldteilen mit verschiedener Deutlichkeit, rot am schlechtesten, grün, gelb, blau richtig.

Als Patient nach mehreren Monaten untersucht wurde, hatte sich ein neuer verzweigter weisser Strang von der Papille nach oben bis gegen die Peripherie hin gebildet.

(Sechster Fall.)

Folgender Fall kam 1873 in Herrn Prof. Nagel's Beobachtung. Charles Marcillac aus Genf, 15 Jahre alt, soll früher gut gesehen haben. Vor einigen Jahren soll das linke Auge durch den Fuss eines Ochsen in geringem Grade verletzt worden sein. Vor einigen Monaten bemerkte er, als er wegen Flimmern die Augen einzeln probierte, dass das linke Auge schlechter sah, als das rechte. Seitdem hat das Sehen des linken Auges weiter ab-

genommen. Beim Arbeiten stellt sich Flimmern der Augen, in letzter Zeit etwas Schmerzen im linken Auge ein.

Das linke Auge zeigt S = $^5/_{200}$, Konkavgläser bessern etwas. In der Nähe Jäger 17. Der Lichtsinn ist etwas vermindert. Das Gesichtsfeld ist nach innen und nach oben beschränkt. Patient gibt an, dass ihm mit dem linken Auge die Zeilen wellenförmig gekrümmt erscheinen. Nicht alle Farben werden gut erkannt, gelb für weiss gehalten.

Die Papille erscheint undeutlich begrenzt, etwas gelblich. Die Retina grösstenteils mehr oder minder getrübt, so dass die Chorioidealgefässe nur an wenigen Stellen gesehen werden. Eine Anzahl heller weisslicher Streifen durchzieht einen grossen Teil des Augengrundes in eigentümlicher Gruppierung, am stärksten ausgebildet auf der Nasenseite. Meistens haben sie eine ungefähr radiär gegen die Papille hinziehende Richtung. Die gröberen Streifen sind meist scharf begrenzt, an einzelnen Stellen, besonders an einzelnen Anschwellungen glänzend weiss. Bei indirekter Beleuchtung erscheinen sie dunkel. Die Netzhautgefässe laufen überall darüber hin, z. T. im geschlängelten Verlaufe und so, als wenn die Netzhaut an diesen Stellen ungleichmässig geschwollen wäre. Auf der Nasenseite entstehen durch Verzweigung und Verflechtung der Streifen eigentümliche Figuren. Mitten durch das Zentrum der Retina geht ein querer dünner Streifen, nach oben konkav. Derselbe scheint in der Fovea centralis zu enden oder umzubiegen. An dieser übrigens etwas undeutlich erscheinenden Stelle sieht man einen hellroten Fleck von einem etwas dunkleren Hofe umgeben. In der Mitte des roten Flecks befindet sich ein graues Pünktchen. Der helle Reflexring um die Macula fehlt ganz, während er auf dem rechten Auge normal ist. Der zur Fovea centralis ziehende Streifen ist ähnlich einer Falte oder der Begrenzung einer nach unten sich erstreckenden pathologisch veränderten Partie, welche hie und da glänzend weisse Fleckchen oder Knötchen enthält. Nur nach der Konkavität ist die Grenze regelmässig und scharf. Auf Seite der Konvexität sieht man zarte gelbliche Abzweigungen, die nach unten sich weiter erstrecken und als ein weitmaschiges Netzwerk verflechten. Sowohl im aufrechten, als

auch im umgekehrten Bilde sind diese Streifen nur ganz schwach sichtbar. Bei indirekter Beleuchtung erscheinen sie dunkel schattig.

Das rechte Auge, welches eine Sehschärfe von $^{15}/_{20}$ zeigt, zeigt keine Erkrankungen der Netzhaut. Dagegen finden sich in der Pupille vier weisse Starpunkte und in der Mitte zwischen denselben eine zarte braune, membranartige Auflagerung auf der Kapsel, ohne deutliche Verbindung mit der Iris. Nach Atropinerweiterung zeigt sich einer von den weissen Punkten durch einen sehr dünnen hellen Faden mit dem Pupillarrande der Iris verbunden. Mit der Loupe und dem Kornealmikroskop sieht man, dass die braunen Massen aus einer sehr grossen Anzahl feinster, etwas eckiger brauner Körnchen bestehen, alle von derselben Grösse, an einigen Stellen ganz dicht gedrängt, an anderen weit von einander [1]).

Unter Behandlung mit Heurteloup'scher Blutentziehung besserte sich das Sehen des linken Auges rasch, bis zum Lesen feinster Druck-Schrift in der Nähe und bis $^{15}/_{30}$ mit — 2.5. Die Zeilen erscheinen jetzt nicht mehr gekrümmt. Die gelben Farbennüancen werden sicher erkannt. Die Beschränkung des Gesichtsfeldes ist fast verschwunden.

Ueber den weiteren Verlauf ist nichts bekannt.

(Siebenter Fall.)

Im Jahre 1876 kam eine 35jährige Frau, Barbara Fuoss, zur Beobachtung, deren in einer eigentümlichen Form von Retinitis bestehendes Leiden zwei Jahre hindurch beobachtet werden konnte. Die Patientin will bis zum Herbst 1875 mit beiden Augen gut gesehen haben. Angeblich nach einer Erkältung wurden schwarze Flecken vor dem linken Auge bemerkt. Später wurde das rechte Auge schwächer. Ueber eine besondere Ursache der Erkrankung wird nichts angegeben. Der übrige Gesundheitszustand ist normal.

---

[1]) Ganz ähnliche Befunde hat Prof. Nagel später öfter gemacht und sie als Reste der fötalen Pupillarmembran gedeutet. Vergl. Inaugural-Diss. von Dr. Wendel, 1888.

Nur im linken Auge findet sich die Form von Retinitis mit weisser Streifenbildung, im rechten Auge nur diffuse Retinitis.

Das linke Auge zeigt eine Sehschärfe von ungefähr $^5/_{60}$. Der Lichtsinn ist ein wenig herabgesetzt. Der blinde Fleck zeigt sich vergrössert.

Der ophthalmoskopische Befund ist der folgende: die Papille ist von einem ringförmigen Walle umgeben. Die ganze Retina ist etwas trüb. Eine Anzahl weisser Streifen, deren Breite meist etwas grösser ist, als die der Zentralnetzhautgefässe, beginnt schwach ausgeprägt in der Nähe der Papille und verläuft geradlinig oder in schwachen Bögen nach der Peripherie. Die weissen Streifen liegen überall unterhalb der Netzhautgefässe, welche an einigen Stellen mit deutlichen kleinen Bögen über sie hinziehen, als wenn sie einen kleinen Buckel überschreiten. An einzelnen Stellen sind die weissen Streifen von schwarzen Pigmentflecken bedeckt, an anderen von feinen schwarzen Pigmentlinien eingesäumt, wieder an anderen findet sich eine Anzahl von feinen schwarzen Pigmentpunkten, reihenweise am Rande der Gefässe angeordnet. Einzelne Streifen nehmen ihren Anfang nicht von der Papille, sondern eine Strecke von derselben entfernt. Einer derselben beginnt mit einer kolbigen Anschwellung. An verschiedenen Stellen des Augengrundes finden sich einzelne kleine weisse Flecken in der Retina, zuweilen gruppenweise vereinigt. An einem Gefässe sieht man einen weissen Fleck, von dem sich eine matt weisse Linie eine kleine Strecke weit peripher verfolgen lässt. An einer anderen Stelle sieht man neben weissen Punkten, die durch eine Linie mit einander verbunden sind, eine weisse netzförmige Zeichnung. In dem unteren inneren Quadranten endigen einige der weissen Streifen in einer Gruppe unregelmässig gewundener und verzweigter weisser Streifen, von denen einige in weissen Flecken oder Kolben endigen, einige auch schwärzliche Stellen zeigen. Die darüber hinziehenden Netzhautgefässe zeigen zum Teil Biegungen, welche eine erhebliche Dicke der Streifen beweisen. Zu bemerken ist, dass in dem diesen Figuren entsprechenden Teile des Gesichtsfeldes das exzentrische Sehen stark herabgesetzt ist. In der Gegend der Macula lutea sieht man einen

weissen Fleck, der von einer dunkleren Zone umgeben ist. Bei genauer Betrachtung im aufrechten Bilde erweist sich der Fleck als bestehend aus einer grossen Anzahl feiner Pünktchen.

Im rechten Auge zeigt sich neben einer diffusen graulichen Trübung der Retina und feinen chorioidealen Veränderungen ganz in der oberen Peripherie ein weissgraulicher, horizontaler Herd, an dessen Grenze die Netzhautgefässe scharf abschneiden. Der Glaskörper ist diffus getrübt mit beweglichen Flocken.

Unter Behandlung mit Blutentziehung und Ableitungen besserte sich im rechten Auge die Funktion allmählich von $^5/_{15}$ bis $^5/_6$, während das linke Auge nur eine unbedeutende Besserung zeigte.

Nach ihrer Entlassung befand sich die Patientin in gutem allgemeinen Gesundheitszustande. Erst im Winter 1876/77 nahm das Sehvermögen des rechten Auges wieder ab. Im Januar 1878 wurde die Patientin wieder in die Klinik aufgenommen und konnte mehrere Wochen lang genau beobachtet werden. Das Sehvermögen des linken Auges war nahezu das gleiche geblieben, wie früher, sowohl in Bezug auf Sehschärfe als auch Sehfeld und Farbenwahrnehmung, das des rechten Auges jedoch bis auf $^2/_{60}$ gesunken.

Aeusserlich zeigen beide Augen nichts Abnormes. Die Pupillen reagieren gut.

Im linken Auge findet sich scharf umschriebene graulichе Glaskörpertrübung, ziemlich weit vor der Papille, die Stelle bei der Bewegung etwas wechselnd. Ausserdem zahlreiche punkt- und fadenförmige Trübungen, besonders im unteren Teile des Glaskörpers, und leichte diffuse Trübung. Die gleichen weissen, z. T. mit schwärzlichem Pigment versehenen Streifen wurden gefunden, wie vor zwei Jahren. Ob ihre Zahl, Dicke und sonstige Beschaffenheit sich verändert hat, ist in der Ermangelung einer genauen Zeichnung nicht festzustellen. Jedenfalls sind die Veränderungen nicht von grossem Belang und das Bild im grossen und ganzen wie früher. Jetzt wurde eine genauere Zeichnung des Augengrundes angefertigt, welche in der beif. Tafel III in verkleinertem Massstabe wiedergegeben ist. Der Verlauf der hellen Streifen, ihre Pigmentierung, ihr Verhalten

zu den Gefässen ist an der Abbildung leicht zu ersehen. Einige Teile des Bildes mögen mit einigen Worten beschrieben werden. Die Ortsbezeichnungen beziehen sich auf das aufrechte Bild, wie es in Tafel III wiedergegeben wird. Nach innen oben von der Papille divergieren von dieser ausgehend zwei Streifen, welche gegen die Peripherie hin in feine, z. T. pigmentierte Streifen zerfallen und schliesslich an der äussersten Grenze des ophthalmoskopischen Gesichtsfeldes weniger deutlich sichtbar sind. Nach aussen von der Papille jenseits der Macula lutea entsteht aus einem weissen Fleck ein kurzer weisser Streifen. Oberhalb desselben verläuft ein nach unten konkaver Streifen. Ein nach unten und innen ziehender Streifen, der erst eine erhebliche Strecke von der Papille beginnt, schliesst sich in seinem Verlaufe ziemlich genau einer Arterie an, welche an einer Stelle sich über ihn hinüberwindet. Nach der Peripherie zu endigt er in eine aus gebogenen Streifen bestehende Figur, in welche die über die weissen Streifen hinziehenden Netzhautgefässe sehr deutliche Bögen bilden, als wenn sie über Runzeln der Netzhaut hinübersteigen. Gerade nach innen von der Papille ungefähr im horizontalen Meridian findet sich ein weisser Streifen, der eine Strecke von der Papille entfernt mit einer eigentümlichen Schlingenbildung endigt. An den Stellen, wo grössere Gefässe über die weissen Streifen hinüberlaufen, ist keine Abweichung in der Richtung zu bemerken; wo jedoch kleinere Gefässe hinüberlaufen, machen sie eine oder mehrere Biegungen, aus deren parallaktischen Verschiebungen hervorgeht, dass an diesen Stellen Erhebungen über das sonstige Niveau stattfinden. In der Peripherie zeigen sich an den Stellen, wo die weissen Streifen enden, bedeutende Niveauverschiedenheiten und Gefässschlängelungen. Besonders auffallend ist dies in den inneren Teilen der Netzhaut. Hier ist auch die Retina teilweise graulich getrübt und bildet faltenartige Erhebungen und Vertiefungen.

Im rechten Auge ist der Glaskörper etwas getrübt, besonders in der Gegend des Aequator bulbi. Die Papille ist weisslich gefärbt, die Konturen, besonders nach aussen undeutlich durch eine Trübung, welche kleine Gefässe streckenweise ver-

deckt. Mit Ausnahme des an der oberen Peripherie befindlichen oben bereits beschriebenen hellen Herdes, sind im übrigen Augengrunde keine erheblichen Anomalien zu entdecken. Nur in der Umgegend der Macula lutea finden sich bemerkenswerte Veränderungen. An der Stelle der Macula lutea sieht man eine kleine horizontal ovale etwas eckige rötliche Stelle, deren Durchmesser etwa 1/8 des Papillendurchmessers misst, umgeben von einem schmalen gelblichen Saume. Gegen diesen Flecken konvergieren von oben her eine Anzahl feiner radiärer Streifen. Im aufrechten Bilde sieht man die Streifen viel deutlicher und erkennt, dass dieselben eigentlich nicht genau radiär verlaufen, sondern dass verschiedene Gruppen schmaler paralleler Streifen gegen den zentralen Fleck verlaufen und, dass zwischen diese Gruppen sich andere eben solche Büschel hineinschieben, so dass sie hinter denselben verschwinden. Auch nach unten vom zentralen Fleck findet sich eine ähnliche feine Streifung schwach angedeutet. An einer Stelle nach oben innen verschwindet unter einem solchen hellen Streifen ein feines Blutgefässchen vollständig, um an dessen anderem Rande wieder aufzutauchen. Auch an anderen Stellen sieht man ähnliches. An einer Stelle nach oben aussen sieht man einen Streifen unter einer Vene hervortreten und sodann über ein dünnes arterielles Gefäss sich mit scharfer Biegung vorne herumschlagen. An manchen Stellen machte diese Streifenbildung den Eindruck einer sehr zarten Faltenbildung.

Nach mehreren Wochen wurde dieser Zustand noch unverändert gefunden.

Diesen Fällen reihe ich diejenigen an, welche ich selbst zu beobachten von Herrn Prof. Nagel Gelegenheit erhielt.

(Achter Fall.)

Der folgende Fall ist von Interesse dadurch, dass die weissen Streifen in einem Auge vorkommen, in welchem ein subretinaler Cysticerkus entdeckt wurde.

Felchle, Louise, 21 Jahre alt (1889). — Patientin bemerkte vor 1/2 Jahre zufällig, dass sie auf dem rechten Auge fast nichts mehr sah. Damals soll das linke Auge leicht ent-

zündet gewesen sein. Früher hat sie angeblich auf beiden Augen gut gesehen. Sie ist sonst gesund; keine Menstruationsanomalien. Leidet schon längere Zeit zeitweise an rechtsseitigem Kopfweh (besonders in der Schläfengegend). Vor zwei Jahren hatte sie ein gesundes, jetzt noch lebendes Kind geboren. Von Lues nichts zu eruieren. Kein Eiweiss im Urin.

Das rechte Auge: S = Finger auf 3 m, mit + 3.5 S = $^5/_{60}$, mit + 7.0 Jäger 14 Worte. Lichtsinn = 7 mm Förster's Photometer. Farben werden alle erkannt. Der blinde Fleck ist vergrössert. Das Gesichtsfeld, sowohl perimetrisch, als auch an der schwarzen Tafel in Distanz von $^1/_2$ und 1 m geprüft, zeigt sich nach aussen und nach oben, durchschnittlich um 30° reduziert; nach innen und unten zeigen sich ebenfalls einige Einschränkungen, welche aber sehr unbedeutend sind. Die Grenzen für Farben sind den eben benannten Daten gemäss eingeschränkt. Aeusserlich findet sich keine Abnormität. Brechende Medien und Iris sind normal.

Ophthalmoskopisch, hierzu Taf. II (aufr. Bild des rechten Augengrundes): Die Papille ist rund und im Zentrum und in der temporalen Hälfte heller gefärbt. Die Gegend der Macula lutea besitzt rötlichere Färbung als die Umgebung; Fovea centralis ist nicht deutlich markiert. Die Chorioidealgefässe verraten sich durch dunklere Pigmentierung der Zwischenräume, besonders deutlich in der Peripherie. Die Retina ist rings um die Papille in der Ausdehnung von $^1/_2$—2 Papillardurchmessern getrübt. Die Trübung, welche sich peripherwärts allmählich verliert, gehört mehr den hinteren Schichten an, da die Zentralgefässe nicht verdeckt erscheinen.

Den Augengrund durchzieht eine Anzahl von hellen, meist in schwachem Bogen gegen die Papille verlaufenden Streifen, welche hinter den Netzhautgefässen und vor dem Pigmentepithel gelegen sind. Sie sehen bei direkter Beleuchtung meistenteils weisslich aus, zum kleinen Teil glänzend weiss oder graulich- oder gelblichweiss; bei indirekter Beleuchtung dunkel oder grau. Ihre Ränder sind meistens scharf begrenzt und bei einigen streckenweise dunkel gesäumt. Keine deutliche Niveau-

änderung in der Retinaloberfläche ist über den Streifen zu konstatieren.

Diese Streifen lassen sich in drei Gruppen teilen: die erste liegt auf der Nasenseite in den dem horizontalen Meridiane benachbarten Gegenden und besteht aus drei langen Hauptstreifen, die zweite im äusseren oberen Quadranten ebenfalls aus drei langen Hauptstreifen und die dritte im äusseren unteren Quadranten aus einem einzigen kurzen Hauptstreifen. Es gibt neben jeder von diesen Gruppen noch einen oder mehrere Nebenstreifen, welche kurz und unbedeutend sind. Ziemlich weit entfernt von der Papille sieht man unterhalb des untersten Streifens auf der Nasenseite eine lange schmale sichelförmige Figur, welche durch Pigmentierung in eine innere glänzend weisse, mit zwei neben einander liegenden rundlichen Verdickungen versehene und eine äussere rötlich weisse Hälfte geteilt ist.

Die Anfänge der in der unmittelbaren Nähe der Papille beginnenden Streifen, zu welchen die Streifen von der ersten und von der zweiten Gruppe mit Ausnahme eines einzigen gehören, und welche dadurch gebildet sind, dass die neben einander laufenden Streifen sich in der Nähe der Papille zu einem einzigen Streifen vereinigen, sind graulich und nicht deutlich ausgeprägt. Dagegen beginnen die mehr oder weniger weit entfernt von der Papille gelagerten meist mit einer rundlichen, glänzend weissen Verdickung, wie die dritte Gruppe und der unterste Streifen in der ersten Gruppe es zeigen. Die peripheren Enden zeigen verschiedenes Verhalten: das eine fasert sich in mehrere kürzere oder längere, breitere oder schmälere Streifen auf, welche mit den Endstreifen des ihm benachbarten Streifens eine netzförmige Figur bilden (s. die erste Gruppe); das andere geht in die graulichen, mit glänzend weissen, unregelmässig gestalteten Flecken versehenen Herde über, welche ihrerseits durch weisse Streifen mit einander verbunden sind (s. die zweite Gruppe), und ein drittes verbreitet sich unter unzähligen Teilungen fächerartig nach der Peripherie hin auf dem graulich weissen, hie und da die rote Farbe des Augengrundes durchlassenden Boden (s. die dritte Gruppe). Die

letzten Enden des Streifens liegen zu peripherisch, um noch gesehen werden zu können.

Die Breite der einzelnen Streifen ist sehr verschieden. Im allgemeinen sind sie etwas breiter als ein Zentralgefäss, manche sind mehr als doppelt oder dreimal so breit, abgesehen von einzelnen Stellen, wo auf kurze Strecke eine flächenhafte Ausbreitung stattfindet. Die Verzweigung, welche sich nur bei den längeren Streifen findet, erfolgt unter Bildung verschiedenster Winkel und an verschiedenen Stellen. Die Zweige selbst, welche oft Anastomosen mit benachbarten Streifen bilden, sind in Länge, Breite und Farbe sehr variierend.

Die Art und Weise der Teilung der beiden obersten Streifen im äusseren oberen Quadranten, welche anfangs durch eine schmale, ziemlich lange, rotgraue Linie angedeutet ist, ist wegen des analogen Bildes im nächsten Falle bemerkenswert (vergl. beide Tafeln).

Das Pigmentepithel ist nirgends verändert, selbst da nicht, wo die Streifen selbst Pigmentierungen zeigen. Die Retina zwischen den Streifen sieht normal aus. Ganz in der Peripherie des äusseren oberen Quadranten findet man eine abgelöste Netzhautpartie.

Im inneren unteren Quadranten findet sich eine blasenartige Netzhautabhebung, die fast kreisrund und scharf begrenzt ist und ziemlich weit in den Glaskörper hineinragt. Die abgehobene Retinalpartie ist trübe und bläulichgrau mit grünlicher Nüancierung und mit weissen, unregelmässig gestalteten Flecken versehen. Der Durchmesser der Blase ist auf circa 4—5 Papillardurchmesser zu schätzen. Neben der Blase sieht man einen weissen, aus unregelmässig gestalteten Flecken zusammengesetzten kleinen Herd und rundliche Pigmentflecke.

Die beschriebene Blase konnte kaum für etwas anderes gehalten werden, als für einen unter der Retina befindlichen Cysticerkus. Allerdings konnten Bewegungen an der Blase nicht wahrgenommen werden. Möglicherweise wurden diese durch die darüber stark angespannte Netzhaut verhindert oder doch die Wahrnehmbarkeit derselben unmöglich gemacht. Von Cystenbildungen anderer Art im Augengrunde, welche das be-

schriebene Aussehen bieten konnten, ist bis jetzt nichts bekannt geworden. In der Annahme, dass es sich um eine Cysticerkusblase handelt, unternahm Herr Prof. Nagel am 9. August 1889 eine Operation, um die Blase zu entfernen oder wenigstens durch Punktion zu entleeren. Da durch den Skleralschnitt die Blase nicht genügend blossgelegt war, um sie ohne grössere Verletzung zu entfernen, begnügte man sich mit der Punktion der Blase, in der Absicht, wenn nötig, die Extraktion folgen zu lassen. Die letztere wurde jedoch nicht notwendig, da die Heilung ohne Reaktion erfolgte, die Blase im kollabierten Zustande sichtbar war und die Funktion des Auges sich nicht verschlechterte, sondern allmählich im Laufe der folgenden Monate verbesserte.

Die hellen Streifen blieben während der Beobachtungszeit von 7 Monaten unverändert.

Die Sehschärfe ist ein wenig gestiegen: Patientin liest jetzt mit + 7.0 Jäger 12, während früher Jäger 14 gelesen ist. Der Lichtsinn ist von 7 mm auf 3.5 mm gestiegen. Das Gesichtsfeld zeigt keine nennenswerte Veränderung.

Das linke Auge ist in jeder Hinsicht normal.

(Neunter Fall.)

Thumm, Wilhelmine, 27 Jahre alt (1889). — Patientin war von Jugend auf schwächlich, hat spät laufen gelernt. Hat auf beiden Ohren nie gut gehört und war geistig etwas zurück, lernte auch schwer in der Schule. Eine akute Krankheit hat sie nie gehabt und bis Frühjahr 1889 stets gut gesehen. Entzündet waren die Augen nie. Damals soll sie sehr schwach gewesen sein, ohne dass sie eine eigentliche Krankheit gehabt hätte. Die Augen haben leicht geschmerzt, und das Sehen nahm rasch ab. Kein Kopfweh etc., keinerlei Symptome von seiten des Zentralnervensystems. Menses regelmässig. Auch jetzt soll das Sehen langsam abnehmen. Kein Eiweiss im Urin.

Das linke Auge: S = $^5/_{36}$, mit + 0.5 S = $^5/_{24}$, mit + 5.0 Jäger 7. Lichtsinn = 2—3 mm. Farben werden alle erkannt. Der blinde Fleck ist vergrössert. Das Gesichtsfeld ist nach aussen um circa 20° eingeschränkt. Die Grenzen für Farben

sind etwas nach aussen eingeschränkt. Aeusserlich normal, ebenso die brechenden Medien und die Pupille.

Ophthalmoskopisch, hierzu Taf. I (aufr. Bild des linken Augengrundes): Die Papille ist rund und in der Farbe nicht verändert. An der unteren Hälfte ihrer Peripherie sieht man einen grauen Halbring, welcher den Bindegewebsring daselbst zum grössten Teil verdeckt, weshalb die Papille nach unten undeutlich begrenzt erscheint. Der Bindegewebsring ist in seiner äusseren Hälfte schmäler als in der inneren. Die Retinalgefässe zeigen keine Abnormität. Die Chorioidealgefässe im inneren oberen Quadranten erscheinen als eine Reihe von parallelen, nach der Peripherie hin gestreckten, durch die auffallend dunkel gefärbten Zwischenräume von einander getrennten, breiten Streifen. In der Gegend der Macula lutea findet man einen graulich roten, schmalen, kurzen Streifen, welcher oberhalb der Teilungsstelle der weissen Streifen liegt. Derselbe ist von den weissen Streifen durch einen feinkörnig aussehenden, etwas dunkler kolorierten schmalen Zwischenraum getrennt, während er von oben her durch eine ebenfalls dunkler gefärbte, mit schwarzen Pigmentpünktchen besetzte Netzhautpartie begrenzt ist. In der Gegend der Fovea centralis nimmt man einen schwärzlichen Flecken wahr. Die Retina ist rings um die Papille in geringerer Ausdehnung graubläulich getrübt.

Mehrere helle Streifen findet man im Augengrunde, welche sich, wie im vorigen Falle, in drei Gruppen teilen lassen: die erste in der Gegend des horizontalen Meridians auf der Temporalseite aus zwei langen Streifen bestehend, welche durch die Gegend der Macula lutea hindurchziehen, die zweite im inneren oberen Quadranten aus einem langen und einem kurzen, nicht bis zur Peripherie reichenden, bläulich grauen Streifen und die dritte im inneren unteren Quadranten aus einem langen und einem kurzen Streifen und einem graulich weissen mit weissen, unregelmässig gestalteten Flecken versehenen, zackig begrenzten Herde. Da alle diese Figuren in ihren wesentlichen Eigenschaften sich von denjenigen des vorigen Falls in wenig unterscheiden, wird es genügen, nur das zu erwähnen, was speziell diesem Fall eigentümlich ist.

Die Anfänge der Streifen in der peripapillaren Trübung, welche auf ähnliche Weise, wie im vorigen Falle, gebildet werden, sind deutlich als bläulich graue schmale Streifen zu sehen und liegen alle innen unten von der Papille, wo man findet, dass der gemeinsame Stamm der beiden Streifen im oberen inneren Quadranten in drei Teile geteilt ist, als ob diese Teilstreifen die Wurzeln des Stammes bilden, während die anderen Anfänge ungeteilt bleiben. Die entfernt von der Papille entstehenden Streifen besitzen keine rundliche Verdickung, wie im vorigen Falle, sondern sind papillarwärts zugespitzt oder am Ende gebogen, wie der oberste Streifen im unteren inneren Quadranten es zeigt: es ist ein bläulich graues, etwa $^1/_2$ Papillardurchmesser langes, schmales, nach unten aussen konkaves, hakenförmiges Gebilde, welches am unteren Ende schwarz pigmentiert ist und von dieser pigmentierten Stelle den weissen, nach oben konkaven, mit einer rundlichen glänzend weissen Verdickung versehenen Streifen austreten lässt. Während die anderen Streifen in ihrem peripheren Ende keine Abweichung zeigen, d. h. entweder in einen graulichen Herd übergehen oder sich wiederholt teilend verbreiten, ist der unterste Streifen auf der Temporalseite dadurch ausgezeichnet, dass er in eine mit einigen weissen rundlichen Flecken versehene abgelöste Netzhautpartie endet, welche, soweit man sehen kann, einen grauen Halbring von etwa 2 Papillardurchmessern darstellt und konzentrische Falten zu haben scheint. Der obere Umfang dieser Ablösung stösst unmittelbar an den unteren Rand der Endausbreitung des obersten Streifens auf der Temporalseite, welche in den kurzen, grauroten breiteren Streifen besteht. Der lange Streifen nach unten innen von der Papille enthält in seinem Verlaufe eine beinahe senkrecht stehende, nach aussen konkave, gelblich weisse sichelförmige Figur eingeschaltet. Verzweigung erfolgt nirgends bei längeren Streifen. Nebenstreifen sieht man nur bei der dritten Gruppe, wo sie drei Hauptfiguren in ihren peripheren Ausbreitungen mit einander verbinden. Zu bemerken ist, dass im oberen innern Quadranten sich eine schmale lange schwarze auf dem weissen Streifen gezogene Pigmentlinie und eine weisse dreistrahlige Figur

in der Peripherie finden. Man achte auf die Teilungsweise der Streifen auf der Temporalseite (vgl. vorigen Fall und Taf. II und I).

Die Figuren haben sich während der Beobachtungszeit von 4 Monaten nicht geändert.

Medikamentöse Behandlung (Jodkalium, graue Salbe) und Schonung der Augen scheinen einige Wirkung gehabt zu haben. Die Sehschärfe ist von $^5/_{36}$ auf $^5/_{24}$ gestiegen. Das Gesichtsfeld ist circa um 10^0 nach aussen erweitert, bleibt also noch um circa 10^0 eingeschränkt.

Das rechte Auge: S = $^4/_{60}$, mit + 1.0 S = $^5/_{60}$, mit + 5 Jäger 15 Worte. Lichtsinn = 3 mm. Farben werden alle erkannt. Das Gesichtsfeld zeigt einen vollständigen Defekt in der ganzen oberen Netzhauthälfte für jede Qualität des Lichtes. Die untere Hälfte ist nicht eingeschränkt. Aeusserlich normal, ebenso die brechenden Medien und die Pupille.

Ophthalmoskopisch: Die Papille ist etwas blass, nicht mit scharfen Konturen versehen. Unmittelbar von der Papille beginnend ist die untere Hälfte der Netzhaut flach abgelöst, welche äusserst durchsichtig ist und überall roten Reflex hindurchtreten lässt. In der Gegend der Macula lutea findet man eine graue sichelförmige Figur in der abgelösten Netzhautpartie. In der Nähe der Papille ist das Pigmentepithel diffus entfärbt, wo einige von den Chorioidealgefässen stellenweise von weissen Streifen an beiden Rändern begleitet sind. Hier sind keine Streifenbildungen zu entdecken.

In letzter Zeit scheint die abgelöste Netzhautpartie etwas von ihrer Durchsichtigkeit verloren zu haben. Sonst ist der Zustand sowohl objektiv, als auch subjektiv unverändert geblieben.

Nachdem die mir bekannten Fälle referiert sind, versuche ich das Krankheitsbild zu schildern, indem ich die Eigentümlichkeiten aller obigen Fälle zusammenfasse, unter Benutzung besonderer Notizen, welche den Bericht über die Details enthalten, aber in den obigen Krankengeschichten nicht erwähnt werden konnten.

Die hellen Streifen oder Stränge, welche das Charakteristische der Krankheitsform bilden, liegen stets hinter den Netzhautgefässen und vor dem Pigmentepithel. Ihre Breite schwankt von der Breite dünner Netzhautgefässe bis zur 2—3fachen Breite der Zentralvene. Sie ziehen bald in gerader, bald in gebogener, bald in welliger Linie durch einen kleinen oder grossen Teil des Augengrundes hindurch.

Die Farbe der Streifen ist weisslich, glänzend weiss, gelblich-, bläulich- oder graulich-weiss, während sie bei indirekter Beleuchtung zum Teil dunkel erscheinen. An manchen Streifen findet sich schwarze Pigmentierung, welche sowohl in der Intensität, als auch in der Gestalt und Ausdehnung verschieden ist, so z. B. als einzelne schwarze Klümpchen, welche den Streifen zu bedecken scheinen und oft eine kleine Gruppe oder Reihe bilden; als feine oder gröbere, dünnere oder dichtere Körnchen, welche die Streifen ganz oder teilweise durchsetzen; als scharf oder undeutlich markierte, gerade oder gekrümmte Linien von verschiedener Länge und Breite, welche auf dem Streifen ruhen oder ihn umsäumen. Bemerkenswert ist, dass das Pigmentepithel daneben nicht verändert zu sein scheint, dass überhaupt pigmentierte chorioiditische Herde in der Nachbarschaft fehlen.

Die Ränder der Streifen sind meistens deutlich und scharf.

Indem die kurzen Streifen in Hinsicht auf ihre Richtung nichts Bestimmtes zeigen, ist es bei den langen Streifen etwas regelmässiges zu finden, nämlich dieselben verlaufen in den meisten Fällen von der Peripherie gegen die Papille hin konvergierend. Es muss aber hier bemerkt werden, dass es nach E. v. Jäger's Beobachtung auch Fälle (s. oben Fall 1 und 2) gibt, wo die langen Streifen in beliebiger Richtung den Augengrund durchschneiden oder im weiten Bogen die Papille umkreisen. Wenn, wie gewöhnlich, die Streifen bis in die unmittelbare Nähe der Papille reichen, nimmt ihre Deutlichkeit nach der Papille zu in der Regel ab, so dass sie schliesslich nur noch mit Mühe erkannt werden können. Zuweilen ist der Streifen papillarwärts geteilt, als ob die Teilstreifen die Wurzeln desselben bilden. Wenn die Streifen nicht bis an die Papille reichen, können die papillarwärts gerichteten Enden der-

selben zugespitzt, hakenförmig gekrümmt, verdickt, eine Schlinge bildend oder gabelartig geteilt sein.

Die meisten Streifen fasern sich in den peripheren Enden mehr oder weniger auf und gehen daselbst über in graue, graulich weisse oder hie und da pigmentierte Herde oder es schliesst sich umschriebene flache Netzhautablösung an. Die Herde sind gewöhnlich mit weisslichen oder glänzend weissen, unregelmässig gestalteten, regellos zerstreuten kleinen Flecken versehen, die oft durch weisse Streifen mit einander verbunden sind. Wenn die aufgefaserten Enden nicht auf diese Weise enden, so sieht man, dass die Endstreifen sich noch weiter teilen und abzweigen und eine netzartige oder fächerförmige Ausbreitung erfahren. Andere Streifen erreichen einfach oder geteilt die Grenze des ophthalmoskopischen Gesichtsfeldes.

Zwei oder mehrere lange Streifen in einem und demselben Quadranten des Augengrundes, welche nach der Papille hin konvergieren, können in der Nähe derselben zu einem einzigen Streifen sich vereinigen, was dann meistens unter Bildung eines spitzen Winkels erfolgt. Der Winkel kann sehr spitz sein, so dass zwei Streifen eine längere Strecke hart neben einander herlaufen, nur durch eine schmale rote oder graurote Linie getrennt.

Die kurzen und langen Streifen zeigen oft eine oder mehrere verdickte Stellen, welche weisslich, glänzend weiss oder pigmentiert und rundlich, länglich rund, dreieckig, rhombisch oder absatzartig geformt sein können. Dieselben finden sich bald am Ende der Streifen, bald im Zwischenstücke, bald da, wo die Streifen sich verzweigen.

Die Teilung kann einmal oder wiederholt geschehen, und die Zweige, welche zuweilen zwei benachbarte Streifen verbinden, können sich ihrerseits wieder verzweigen. Durch die Anastomosenbildung und Verzweigung können sternförmige Figuren entstehen. Es gibt auch feinere Streifen, welche sich durch einander mischen und eine krause Figur darstellen. In einigen Fällen sind noch isolierte hellere Punkte und Flecken in der Retina gefunden, welche meistens nicht weit entfernt von den weissen Streifen liegen.

Die Papille ist entweder normal oder heller gefärbt und in ihren Konturen oft undeutlich; sie war in einem Falle von einem ringförmigen Walle umgeben, in einem anderen mit einem grauen Halbring versehen, welcher um den Sehnervenstamm liegend den Bindegewebsring teilweise zu verdecken schien. Die Netzhautgefässe zeigen im allgemeinen wenig charakteristische Veränderungen bis auf die zuweilen stark ausgeprägten Schlängelungen, namentlich peripherer Venenzweige. Man muss hier eine Ausnahme aus einem Jäger'schen Falle (s. oben Fall 1) machen, wo nur die grösseren Gefässe verfolgbar und diese selbst in ihrem Verlaufe stellenweise unsichtbar waren. Weisse Randstreifen insbesondere sind nicht in grosser Ausdehnung zur Beobachtung gekommen. Die Chorioidea und das Pigmentepithel mit Ausnahme von der Gegend der Macula lutea sind in der Regel nicht erheblich verändert, falls nicht als Folge von Traumen chorioiditische Veränderungen, Hyperämie der Retina u. dgl. vorhanden sind. Die Retina ist häufig diffus getrübt, namentlich in der Nachbarschaft der Papille. In manchen Fällen ist eine deutliche Niveauveränderung der Netzhautoberfläche über den Streifen konstatiert worden, besonders in der Peripherie und bei den kleinen Gefässen, welche Biegungen machen, in anderen Fällen nicht. In der Peripherie hat man ausser den grauen, zuweilen pigmentierten Herden kleine, cirkumskripte flache Netzhautablösung wiederholt gefunden. Dieselbe war in einem Falle Hirschberg's (s. oben Fall 4) bis an die Papille ausgedehnt.

Die Gegend der Macula lutea kann normal sein oder Abnormitäten, wie weisse oder goldgelbe Pünktchen, weisse oder rötliche Streifchen, in schwarzen Schollen oder diffuser Entfärbung mit partieller dunklerer Färbung bestehende Pigmentveränderung, zeigen. Einige Male zog ein langer Streifen mitten durch diese Gegend hindurch. Einmal (Fall 5) fand man in der Gegend der Macula lutea eine ovale, aus einem roten und einem weissen Teile zusammengesetzte Figur. In der Gegend der Fovea centralis sah man in einem Falle einen schwärzlichen Fleck, in einem anderen ein graues Pünktchen auf einem hellroten Flecken, welcher von einem dunkleren Hofe umgeben war.

Aeusserlich zeigt sich das Auge normal. Der Glaskörper wurde öfters mehr oder minder getrübt gefunden.

Verminderte Sehschärfe, Einschränkungen des Gesichtsfeldes, Vergrösserung des blinden Fleckes, sind gewöhnliche Befunde.

Ueber das Verhalten des Lichtsinnes liegen wenige genauere Angaben vor. Erhebliche Herabsetzung des Lichtsinnes, wie sie chorioideale und chorioideo-retinale Prozesse charakterisieren, scheint niemals beobachtet worden zu sein. Eine leichte Herabsetzung ist in einigen Fällen gefunden worden (s. oben Fall 6, 7, 9). Erhebliche Herabsetzung zeigte ein Fall (Fall 8 mit Cysticerkusblase oder Cyste), wo der Lichtsinn = 7 mm (nach Förster's Photometer) war, aber nachher definitiv bis auf 3.5 mm gestiegen ist.

Die Farben werden in den meisten Fällen alle erkannt. In einem Falle wurde Rot nicht erkannt (höchst wahrscheinlich angeborene Rotblindheit), in einem anderen Gelb zeitweise für weiss gehalten, wieder in einem anderen war die Farbenwahrnehmung in gewissen peripheren Bezirken des Gesichtsfeldes unsicher.

Die Refraktion der befallenen Augen kann normal oder ametropisch sein. Nur schwache Grade von Hypermetropie und Myopie lagen vor. Eine nähere Beziehung zu abnormer Refraktion ist also nicht anzunehmen.

Mit Ausnahme eines einzigen Falles wurde die Streifenbildung bis jetzt nur an einem Auge gefunden, indem das andere ganz gesund oder anderweitig erkrankt war. Einmal war das zweite Auge an Netzhautablösung erkrankt (s. oben Fall 9). Beiderseitig war das Leiden in einem Falle Hirschberg's (Fall 4).

Das Alter der befallenen Individuen bewegte sich zwischen dem 15. und 35. Jahre.

Ueber vorausgegangene Augenleiden oder Allgemeinleiden ist nichts bekannt. Man hat die Streifen mehrmals bei verletzten Augen gefunden; es ist nicht unwahrscheinlich, dass hier ein Zusammenhang besteht. In einem Falle war in der Netzhaut eine Cysticerkusblase oder Cyste entdeckt (Fall 8); ob sie die Ursache der Streifenbildungen gewesen ist, weiss man

nicht. In der Regel scheint das Leiden unmerklich zu entstehen und langsam fortzuschreiten.

Gegen die Erkrankung, welche hier in Herrn Prof. Nagel's Klinik mit dem Namen Retinitis striata als einer vorläufigen abgekürzten Bezeichnung rubriziert ist, kennt man keine Heilmethode. Rückbildung der weissen Streifen wurde noch in keinem Falle beobachtet; sie blieben, so lange man beobachtete, dieselben. Auch Fortbildung wurde nur in einem Falle konstatiert, obgleich die Beobachtung in den meisten Fällen Monate lang und Jahre lang fortgesetzt war. Nur in einem Falle wurde Neubildung eines ansehnlichen Streifens direkt beobachtet (Fall 5).

Blutentziehung, Ableitungen, graue Salbe, Jodkali und Schonung der Augen scheinen hie und da einige Besserung in der Sehschärfe und in den begleitenden Erkrankungen, wie Glaskörpertrübung, bewirkt zu haben. In einem Falle war der Erfolg nach der Blutentziehung sehr bedeutend gewesen (Fall 6).

Im allgemeinen ist die Prognose ungünstig zu stellen, obwohl das Auge nicht von der Gefahr vollkommener Erblindung bedroht zu sein scheint.

Die Netzhautablösung, welche in einzelnen Fällen vielleicht als Folge unseres Leidens (Retinitis striata) beobachtet wurde, scheint den bisherigen Beobachtungen zufolge keine Tendenz zu rascher Ausbreitung zu haben. In mehreren Fällen ist Glaskörpertrübung hinzugetreten.

Was die Aetiologie und Pathogenese der Streifenbildungen anbetrifft, ist es noch vollkommen dunkel. Vor allem ist die Beziehung zur Netzhautablösung zu berücksichtigen.

Nach Liebreich[1]) sollen Gerinnsel, welche von der subretinalen Flüssigkeit bei Ablatio retinae ausgeschieden sind, nach der Wiederanlegung der abgelösten Membran zuweilen als bläulich weisse Streifen zwischen Retina und Chorioidea liegen bleiben, so bisweilen über ein grosses Stück des Augenhinter-

---

[1]) Liebreich, Ophthalm. Notizen, II. Netzhautablösung. Arch. f. Ophth. 1859, V. 2. 256 Anm.

grundes hinwegziehen und dann einen wichtigen Anhaltspunkt für die Diagnose des früher vorhanden gewesenen Zustandes geben. Zehender[1]), Leber[2]) u. a. bestätigen diese Angabe. Galezowski[3]) gibt eine Abbildung von einer wiederangelegten Netzhautablösung mit weissen Streifen, welche er für Narbenbändchen hält. De Wecker[4]) spricht von weissen Narbensträngen, welche er bei einer wiederangelegten Netzhautablösung gefunden hat. Dimmer[5]) hat strangartige Bindegewebsentwicklungen in der abgelösten Retina gesehen.

Es ist kein Zweifel, dass bei Netzhautablösung helle Streifen gefunden werden, welche verschiedenen Ursprungs sind, und welche unseren Streifen unter Umständen ähnlich aussehen können. Dahin gehören Faltenbildungen, Gerinnsel, Exsudate, Narbenstränge u. s. w. Aber andererseits wäre es nach unseren Beobachtungen gänzlich unzulässig, die Streifenbildung in allen Fällen auf frühere Netzhautablösung zurückzuführen. Da in manchen Fällen Streifenbildung und Netzhautablösung an einem und demselben Auge existieren, ist es sehr wohl möglich, dass beide Erscheinungen von einer gemeinsamen Grunderkrankung abhängig sind. Aber, dass unsere Streifen sich erst in der abgelösten oder wiederangelegten Partie der Retina gebildet haben, ist in den von uns genau beobachteten Fällen nicht der Fall gewesen.

Aehnlich aussehende Streifenbildungen kommen in der Retina vor bei der sogenannten Perivasculitis retinae, welche zuerst von Herrn Professor Nagel[6]) beschrieben wurde, und, wobei die Netzhautgefässe teils in weisse Stränge verwandelt, teils von weissen Streifen begleitet waren. Dieser Befund hat

---

[1]) Zehender, Handbuch der gesamten Augenh., 3. Aufl., 1876, Bd. II. p. 140.

[2]) Leber, Handb. der ges. Augenh., Bd. V. p. 684, 693.

[3]) Galezowski, Traité iconogr. d'ophth. Pl. XV. fig. I. 1876. Conf. Galezowski, Sur la curabilité du décollement de la rétine. Recueil d'opht. 1876. p. 54–67.

[4]) de Wecker et Landolt, Traité complet d'opht., 1887, T. IV, Fasc. I., p. 157, 144.

[5]) Dimmer, Der Augenspiegel und die ophth. Diagn. 1887, p. 154.

[6]) Nagel, Zentralbl. f. d. med. Wissensch. 1864. Nr. 45.

augenscheinlich mit unseren Streifenbildungen nichts zu thun. Unsere Streifen liegen alle hinter den Gefässen und die Gefässe sind dabei intakt, während bei Perivasculitis retinae als anatomisches Substrat der Veränderung eine lymphoide Infiltration der Gefässwände konstatiert wurde.

Von Stellwag [1]) und Dimmer [2]) sagen, dass die Bildung von Streifen im Augengrunde zuweilen durch Retinitis albuminurica veranlasst wird. Es ist aber in unseren Fällen von Retinitis albuminurica keine Rede.

Die Fälle, welche Hirschberg [3]) unter dem Namen Retinitis punctata et striata beschrieben hat, waren alle vorübergehender Natur gewesen. Die Stelle, die Gegend der Macula lutea, wo diese Figur zu sehen war, lässt die Annahme zu, dass dieselbe vielleicht durch die Anlagerung der Exsudate oder der Fettmoleküle hervorgebracht worden ist, welche aber bald wieder resorbiert würden.

Jacobi [4]) hat eine merkwürdige Erscheinung in der Retina beschrieben. Es sind weissliche praevaskuläre Stränge, welche zuerst zu beiden Seiten der nach unten gehenden Arterie, ohne dieselbe unmittelbar zu begrenzen, hinziehen und dann sich zu einem einzigen verbinden. Der praevaskuläre Sitz der Stränge ist das Hauptmerkmal, welches von unseren Streifen abweicht, und wodurch diese letztere von dem obigen isoliert werden müssen. Uebrigens hat der Autor seine Ansicht über dieses Gebilde nicht ausgesprochen.

Beachtungswert sind Berger's [5]) Fälle. Es gibt deren drei; in jedem ist die Erscheinung aber fast dieselbe. Ein hellglänzender Strang, welcher von der Papille ausgeht, hört, nachdem er eine Strecke weit die Netzhaut passiert hat, mit

---

[1]) Stellwag von Carion, Lehrbuch der prakt. Augenh., 1870. p. 230.

[2]) Dimmer, Der Augenspiegel etc. 1887. p. 145.

[3]) Hirschberg, Zentralbl. f. prakt. Augenh. 1882, p. 330—334.

[4]) Jacobi, Gefässneubildung und varicenartige Gefässschlängelungen in der Netzhaut, Fall 1. Kl. Monatsbl. f. Augenh. 1874, p. 256—257.

[5]) Berger, Ueber Bindegewebsbildung in der Sehnervenpapille und der Netzhaut. Kl. Monatsbl. f. Augenh. 1882, p. 269—276.

aufgefasertem Ende auf. Derselbe liegt nahe der inneren Oberfläche der Netzhaut und des Sehnervens. Einzelne Aeste der Zentralgefässe durchbohren dieses strangförmige Gebilde oder treten durch die Lücken desselben aus. Die Veränderung ist einseitig. In zwei Fällen zwei Stränge an einem Auge, in einem Auge nur einer. Normale Sehschärfe. Indem die Anamnese jedesmal kein schweres Augenleiden von früheren Zeiten aufweist und der Patient zur Zeit gar nichts zu klagen hat, sind diese bindegewebigen Stränge nach dem Autor als Residuen einer Neuroretinitis (während der frühesten Kindheit oder während des intrauterinen Lebens) anzusehen. Sei es, dass diese Annahme die Thatsache hinreichend erklärt, sei es, dass diese höchst wahrscheinlich doch nur angeborene Anomalien sind, wie Michel [1]) vermutet, sind diese Fälle nicht mit den unsrigen zusammenzustellen. Die volle Sehschärfe und das Verhalten der Gefässe gegen diese Stränge sind die Eigentümlichkeiten, welche nicht unseren Fällen zukommen. Ueberhaupt ist durch die Ansichten beider Autoren die Erklärung für unsere Fälle nicht gegeben.

Fuchs [2]) sah einmal eine retrovaskuläre, silberglänzende, bandförmige Figur, welche aus kleinen rundlichen Fleckchen zusammengesetzt war. Sie zieht von der Papille nach innen, verschmälert sich immer mehr und biegt sich dabei nach innen unten um, während sie gegen das periphere Ende mehrfach unterbrochen ist. Ausserdem war an diesem Auge eine weisse sternförmige Figur in der Macula lutea, von ähnlichem Aussehen, wie bei Retinitis albuminurica, und weisse Pünktchen zu sehen. Der Autor ist geneigt, diese Erscheinung auf Zirkulationsstörung zurückzuführen, und nach ihm entsprechen diese Veränderungen vielleicht denselben anatomischen Läsionen, wie sie bei Morbus Brightii mikroskopisch nachgewiesen worden sind.

Diese Figur ist unseren Streifen nicht ähnlich. Was mich

---

[1]) Michel, Nagel's Jahresbericht 1882, p. 436.

[2]) Fuchs, Aneurysma arterio-venosum retinae. Arch. f. Oph. 1882. XI. p. 440—444.

aber dabei interessiert, ist die Möglichkeit, dass auf Grund von Zirkulationsstörung entstandene Flecken in einer so grossen Ausdehnung und in einer so eigentümlichen Weise sich anordnen können. Da ich in meinen Fällen (s. oben Fall 8 und 9) niemals den Anfang der Streifenbildung beobachtet habe, sondern, weil die Figuren während der langen Beobachtungszeit unverändert blieben, ist es nicht zu entscheiden, ob sie vom Anfang an in einer so ausgedehnten, kontinuierlichen Form aufgetreten seien oder ob sie anfangs herdweise erschienen, dann konfluiert sind und so die jetzige Form erlangt haben. Auch in den anderen Fällen ist kein Bericht über das Anfangsstadium unserer Streifen enthalten. In unseren Fällen hat man keine Veranlassung, nach dem ophthalmoskopischen Bilde eine Zirkulationsstörung zu supponieren.

Nettleship [1]) beschreibt eine eigentümliche Linienbildung im Augenhintergrunde. Diese findet sich an beiden Augen. Mehrere parallel und annähernd in horizontaler Richtung laufende, nicht radiär von der Papille ausgehende Linien seien auf beiden Seiten der Papille vorhanden, in der Weise, dass eine Reihe von Linien temporal und eine andere von ebenso vielen Linien nasal von der Papille zu sehen sind. Jede Linie zeige einen dunklen und einen hellen Rand, was teils auf den Schatten, teils auf die Pigmentierung zurückzuführen sei. Die Linien scheinen, als ob sie durch eine Anzahl von feinen Erhebungen oder Faltungen entstanden wären. Die letzteren seien wahrscheinlich durch Oedema der Chorioidea entstanden, welches in den Fällen der Papillitis wegen Cerebralaffektion oft mikroskopisch gesehen sei.

Mackenzie [2]) fügt diesem Berichte hinzu, dass er in zwei Fällen einen weissen Strang oder Narbe sich von der Papille nach der Macula lutea begeben gesehen habe. In jedem Falle sei Papillitis wegen Cerebralaffektion konstatiert.

---

[1]) Nettleship, Peculiar lines in the choroid in a case of post-papillitic atrophy. Transactions of the ophth. society of the united kingdom, 1884, Bd. IV. p. 167.

[2]) Mackenzie, Transact. of the ophth. society of the united kingdom, 1884, Bd. IV. p. 167.

Hirschberg[1]) fügt noch dazu, dass man bei starker Papillitis neben der entzündlich oder geschwulstartig verdickten Papille Faltung der Netzhaut, büschelförmige Wucherung derselben gegen die Aderhaut hin anatomisch, und vertikale, auch verästelte weisse Linien ophthalmoskopisch beobachtet habe.

Im ersten Falle von Jäger's (s. oben Fall 1) ist die Retina stark verändert, sind kleinere Gefässe verschwunden, grössere aber in ihrem Verlaufe wiederholt stellenweise nicht wahrzunehmen. Nach diesem Bilde könnte man wohl eine abgelaufene Neuroretinitis annehmen. Der Umstand aber, dass die Erkrankung einseitig ist, spricht gegen Papillitis cerebralen Ursprungs. Und in den übrigen Fällen ist sowohl anamnestisch, als auch nach Status praesens kein Kriterium für Papillitis cerebralen Ursprungs zu entdecken.

Eine Masse kleiner Wülste nach Pflüger[2]) oder minimale Abhebung der Netzhaut nach Knapp[3]) können vielleicht da, wo die Gefässe über den Streifen deutliche Biegungen zeigen, angenommen werden. In manchen Fällen war jedoch eine deutliche Niveauveränderung der Netzhautoberfläche über den Streifen nirgends konstatiert worden.

In der einen von zwei Abbildungen (Fig. 1), von denen Schleich[4]) seine Fälle von Retinitis proliferans illustriert, und, in denen massenhafte Bindegewebsneubildungen vor der Netzhaut und im Glaskörper sich vorfinden, sieht man an einigen Stellen die Retinalgefässe auch über weisse Streifen hinüberlaufen. Diese Streifen sind offenbar als bindegewebige Stränge zu betrachten und es ist damit sicher festgestellt bezw. bestätigt, dass Narbenstränge der beschriebenen Art in der Netzhaut selbst auch unterhalb der Blutgefässe vorkommen. Auf die Beschaffenheit unserer ganz anders gearteten Streifen und Stränge

---

[1]) Hirschberg, Zentralbl. f. prakt. Augenh. 1884, p. 168.

[2]) Pflüger, Bericht über die 7. Versamml. der ophth. Gesellsch. als Beilage zu Kl. Monatsbl. f. Augenh. 1885, p. 234—235.

[3]) Knapp, Kl. Monatsbl. f. Augenh. 1864, p. 307—308.

[4]) Schleich, Retinitis proliferans. Kl. Monatsbl. f. Augenh. 1890, p. 63—73.

wird man daraus freilich keinen Schluss ziehen dürfen. Zu bemerken ist, da in Schleich's Fällen die Bindegewebsneubildungen aus Blutungen entstanden waren, dass letztere in keinem unserer Fälle beobachtet sind.

Perrin (s. oben Fall 3) beschreibt seinen Fall unter dem Namen Retino-Chorioiditis. Diese Kategorisierung ist aber zu allgemein, als dass man dadurch genügendes Licht in die Aetiologie und Pathogenese unserer speziellen Fälle hineinwerfen könnte. Es sind allerdings Streifen, welche tief in der Retina liegen, und die hinteren Schichten der Retina werden bekanntlich von der Chorioidea aus ernährt. Wenn man also in unseren Fällen eine Erkrankung des hinteren Teiles der Retina annimmt, was wir zweifellos voraussetzen, wird man zugleich an die Mitbeteiligung der Chorioidea denken. Indessen kann die Erkrankung der Chorioidea in den meisten Fällen keineswegs stark sein, weil die ophthalmoskopischen Zeichen dafür fehlen, und, weil der Lichtsinn nur geringfügig herabgesetzt ist, während er bei nennenswerter Retino-Chorioiditis bedeutend gesunken zu sein pflegt.

Indem die Streifen in Breite von Feinheit eines Haares bis 2—3 Gefässweite einer Zentralvene variieren, war ich bei den feineren unter ihnen nicht im Stande, zu entscheiden, ob sie platt oder cylindrisch seien. Daran hinderte mich die geringe Breite derselben. Bei den gröberen dagegen konnte ich trotz des monokularen Sehens nicht umhin, mir vorzustellen, dass die Streifen nicht platt, sondern cylindrisch seien. Nach diesem Aussehen und den eigentümlichen Verzweigungen schwebte mir die Vorstellung vor, dass es praeformierte Gänge im hinteren Teile der Retina gäbe, welche durch die Aenderung ihres Inhaltes und durch partielle Dilatation ihrer Lichtung sich nunmehr sichtbar gemacht hätten.

Nach Schwalbe [1]) betrachtet man als Lymphbahnen in der Retina 1) perivaskuläre Kanäle um die Kapillaren und Venen, 2) feine, von der Papille ausgehende, radiäre Streifen

---

[1]) Schwalbe, Lehrbuch der Anatomie des Auges, 1887, p. 122, 99, 111.

bildende Zwischenräume zwischen den Nervenfaserbündeln und 3) Räume zwischen Margo limitans und hyaloidea [1]) und zwischen Pigmentepithel und Stäbchen-Zapfenschichte. Nach Altmann [2]) gibt es ausserdem in der Nervenfaserschichte die radiären Spalten zwischen den Nervenfaserbündeln quer verbindende Lymphkapillaren; ferner ein gröberes krauses Netz in dieser Nervenschicht und ein feines in der äusseren reticulären Schichte. Diese sind die bis jetzt bekannt gewordenen Kanäle in der Retina. Darnach kann man aber vorläufig nichts in Hinsicht auf obige Vorstellung schliessen. Vielmehr ist hier das weitere Studium in der Anatomie der Retina sehr erwünscht.

Was die genaue Lokalisation der Streifen anbetrifft, weiss ich nicht Bescheid. Zwar sind dieselben retrovaskulär und vor dem Pigmentepithel gelegen, aber es ist ophthalmoskopisch nicht zu entscheiden, in welcher Schichte oder in oder zwischen welchen Schichten sie zu verlegen seien.

Was diese Streifen sind, ist noch unbestimmt. Mauthner, welcher die von Jäger'schen Fälle erwähnt, fasst sie als bindegewebige Stränge auf. Es können aber entweder organisierte oder nicht organisierte Fibringerinnsel oder ein Wucherungsprodukt oder Kombination von verschiedenen Dingen sein. Dies kann nur mikroskopisch endgültig beantwortet werden, wozu sich bis jetzt noch keine Gelegenheit geboten hat.

Prof. Nagel, welcher der beschriebenen Krankheitsform seit 20 Jahren seine Aufmerksamkeit gewidmet und dieselbe in seinen Vorlesungen oft demonstriert hat, hat bisher vergeblich nach anatomischer Aufklärung über die Natur der Erkrankung gesucht. Wenn er mir trotzdem die Veröffentlichung der von ihm beobachteten Krankheitsfälle gestattet

---

[1]) Vergl. Herzog Karl in Bayern, Beiträge zur Anatomie und Pathologie des Glaskörpers. Arch. f. Ophth. XXV, (1879), p. 147 bis 160.

[2]) Altmann, in Schwalbe's Lehrb. d. Anat. d. Auges, 1887, p. 122 Anm.

hat, so ist dies hauptsächlich geschehen, um Mitteilungen anderer Beobachter über die gewiss nicht allzu seltene Krankheit zu veranlassen. Neben anatomischer Nachforschung wird es zunächst insbesondere der Beobachtung der früheren Stadien der Krankheit bedürfen.

Bemerkungen zu den Tafeln.

Die Figuren im linken unteren Quadranten auf Taf. I sollten eigentlich ganz zart angedeutet worden sein.

Die Blase, rechts unten, Taf. II, sollte viel heller gezeichnet sein.

Man halte Taf. III so, dass die Randbemerkung »Im. er.« nach unten kommt.

Cyanose des Auges als Teilerscheinung allgemeiner Cyanose durch angeborenen Herzfehler.

Von Dr. **Otto Nagel,**
vormaligem Assistenten der Augenklinik.

Im Wintersemester 1886/87 wurde wegen eines partiellen vaskularisierten Staphyloms am linken Auge ein 9jähriges Mädchen in die Augenklinik aufgenommen, welches deutliche Zeichen von Cyanosis cardiaca, augenscheinlich von einem angeborenen Herzfehler herrührend, zeigte. Ueber die Veränderungen, welche das Auge, insbesondere die Blutgefässe des Augengrundes, bei schweren angeborenen Herzfehlern erfahren, liegen nur wenige Beobachtungen vor. Doch erweckt das Wenige, was darüber bekannt ist, die Hoffnung, dass der Befund an der Netzhaut unter Umständen dazu beitragen könne, im speziellen Falle die Erkenntnis der Art des Herzfehlers zu fördern. Es ist daher wohl Grund vorhanden, weitere Fälle solcher Art genau zu prüfen und auch vereinzelte Befunde mitzuteilen, da der einzelne Beobachter bei der grossen Seltenheit der Fälle nicht leicht in die Lage kommt, mehrere eigene Beobachtungen vergleichen zu können.

Nur über wenige Fälle von hochgradiger Cyanosis bulbi habe ich genauere Notizen auffinden können.

In von Ammon's klinischer Darstellung der Krankheiten und Bildungsfehler des menschlichen Auges [1]) findet sich eine kurze Beschreibung und Abbildung von »Cyanosis des Auges durch angebornen Herzfehler« an einem 12jährigen Mädchen. Die Sclerotica erscheint sehr blau, die Iris eigentümlich lila, die Augenlider und Lippen cyanotisch. Die Fingerspitzen — auch abgebildet — sind kolbig angeschwollen und blau, die

[1]) Tafel XV. Fig. 3. Text Bd. III Seite 75 (1841).

Nägel länglich. Die anatomische Untersuchung der Augen eines Cyanotischen zeigte bedeutende Anhäufung von dunkelbraunem Pigment in Chorioidea und Uvea, die Sclerotica war dünner als gewöhnlich.

Erst die späteren Mitteilungen konnten einen ophthalmoskopischen Befund bieten.

Einen zweiten Fall beschreibt Knapp [1]) (1861), auch Leber hat denselben Fall gesehen und erwähnt ihn nebst einem weiteren gleich zu besprechenden Falle. In beiden Netzhäuten fand sich hochgradigste Hyperämie, zahlreiche stark erweiterte und geschlängelte Arterien und Venen verzweigten sich weithin. Die Stelle der Sehnervenpapille sah aus, »wie ein Caput medusae«. Die Papillen selbst und ihre Grenzen waren nicht erkennbar. Das Retinalgewebe, wie überhaupt das ganze Auge und die Sehschärfe, waren normal. Es bestand Vergrösserung des Herzens ohne Klappenfehler, allgemeine Cyanose, aneurysmatische Geräusche an verschiedenen Stellen des Körpers. Die Sektion ergab allgemeine Erweiterung des ganzen Gefässsystems, keine Veränderungen am Herzen, enorme Hyperämie mit Schwellung der Netzhaut, so dass die Papille mehr als 1 mm über die Chorioidea prominierte.

Einen dritten Fall beschreibt Liebreich, der in der I. Auflage seines ophthalmoskopischen Atlas (1863) auf Taf. IX, Figur 3 eine Abbildung und pag. 26 die Erklärung dazu gibt. (In der II. Auflage ist die Figur durch eine andere ersetzt worden.) Bei angeborener Stenose der Pulmonalis mit bedeutender Hypertrophie des rechten Ventrikels und allgemeiner Cyanose waren die Venen der Netzhaut, ohne in ihrem Verlaufe Abweichungen, stärkere Schlängelung oder ungleichmässige Füllung zu zeigen, fast um das Doppelte verdickt, sowohl die stärkeren als die feineren Cysten. Die Arterien waren ziemlich normal. Liebreich bezeichnet den Zustand als Cyanosis retinae.

Ueber einen vierten Fall berichtet Leber [2]). Bei ange-

[1]) Verhandlungen des naturhistor. medicin. Vereins zu Heidelberg II. 1859—62. Derselbe Fall wird später von Knapp nochmals erwähnt, Transact. of the americ. Ophth. Soc. VII, 1870, pag. 120.

[2]) Gräfe-Sämisch, Handbuch der ges. Augenheilk. Bd. V, p. 525.

borener Verengerung der Pulmonalis waren Arterien und Venen der Netzhaut in hohem Grade ausgedehnt, insbesondere auch die kleineren Gefässe, die sich als ansehnliche Aeste bis zur Fovea centralis verfolgen liessen. Die Farbe des Blutes war schon in den Arterien ungewöhnlich dunkel, etwa wie sonst in den Venen, während die Venen selbst eine noch dunklere, violettbraune Farbe zeigten. Die Gefässe prominierten stark über die Oberfläche. Auch die vorderen Ciliararterien auf der Sklera waren ungewöhnlich dunkel gefärbt und die Bindehaut stark cyanotisch.

Hiezu kommen endlich noch 2 Fälle, deren Hirschberg[1]) mit folgenden Worten gedenkt: »Der Name Cyanosis bulbi (von Liebreich ungeeigneter Weise auch für abnorme Pigmentbildung im Auge verwendet), sollte für jene seltenen Fälle reserviert bleiben, von denen ich zwei beobachtet und noch drei in der ophthalmologischen Litteratur verzeichnet finde, wo bei angeborenem schwerem Herzfehler nicht bloss die Cutis, sondern auch das Weisse im Auge, also die Conjunctiva sclerae, vollkommen cyanotisch aussieht und alle sichtbaren Venen im Augengrunde ganz enorm verbreitert erscheinen.«

In neuester Zeit ist schliesslich noch von Litten[2]) der seltene Fall eines komplizierten Klappenfehlers am Pulmonalarterienostium mit Defekt im Septum interventriculare bei einem Erwachsenen mitgeteilt worden, — selten, weil die mit solchen Fehlern Behafteten es nur sehr ausnahmsweise bis über die Kinderjahre hinausbringen. Bei einem 25jährigen Phthisiker mit exquisit blauer Hautfarbe, der von Geburt an blau und kurzatmig war und kolbige Anschwellung der Nagelphalangen und der vorspringenden Teile des Gesichts zeigte, bei dem sodann die Sektion hochgradige Stenose und Insufficienz der Pulmonalis, sowie Offenstehen des Foramen ovale und umfangreichen Defekt im Septum ventriculorum ergeben hatte, zeigte während des Lebens der Augenhintergrund abnorm dunkle Farbe und liess einen deutlichen blauen Farbenton erkennen, die Venen

---

[1]) Archiv für Ophth. Band XXIX, 1, pag. 2.

[2]) Deutsche medic. Wochenschr. 1887. Nr. 8 S. 144.

waren verbreitert und geschlängelt, sonst keine sichtbaren Veränderungen.

Von demselben Autor [1]) liegt übrigens, wie hier beiläufig erwähnt sein mag, noch eine Beobachtung einer anderen Art von allgemeiner Cyanose und Cyanose des Auges vor, nämlich infolge von Vergiftung durch mit Anilin verunreinigtes Nitrobenzol. Die Konjunktiva und der Augengrund erschienen violett, die Blutgefässe des letzteren fast schwarz, wie mit Tinte gefüllt, alles das bemerkenswerter Weise ohne Sehstörung.

Unsere Beobachtung betrifft einen weniger schweren, jedoch scharf ausgeprägten Fall.

Friederike Fischer aus Geislingen, 9 Jahre alt, hat von Geburt an cyanotische Gesichtsfarbe und Kurzatmigkeit gezeigt, soll aber sonst, abgesehen von dem gleich zu erwähnenden Augenleiden, gesund gewesen sein. Bläuliche Farbe der kühlen, schlaffen Haut ist in geringem Grade am ganzen Körper bemerkbar, am meisten im Gesicht und an den Extremitäten, noch mehr an den sichtbaren Schleimhäuten. Nach geringer körperlicher Anstrengung, in letzter Zeit schon nach einem kleinen Gange, nimmt die cyanotische Färbung unter Herzklopfen und Dyspnoe sehr stark zu. Die Endphalangen sämtlicher Finger und Zehen sind »trommelschlägelförmig« stark aufgetrieben; die Nägel sind gross und stark gekrümmt, zum grössten Teil undurchsichtig weisslich, nur nach den Fingerspitzen hin schimmert in breitem bläulich rotem Bogen das Blut durch. Die Haut der letzten Phalangen ist glatt gespannt, im übrigen faltig.

Die Herzgegend ist stark hervorgewölbt, die Dämpfungsgrenzen nicht abnorm ausgedehnt. Ueber das ganze Herz verbreitet, aber nach der Basis zu stärker werdend, ist ein lautes systolisches Blasegeräusch hörbar; der zweite Ton ist über der Pulmonalis bedeutend verstärkt. Der Puls ist meist etwas beschleunigt, 84—96, unregelmässig, bald fadenförmig, bald kräf-

---

[1]) Berliner klin. Wochenschr. 1881. Nr. 1 und 2.

tiger. Die Temperatur hält nicht die normalen Tagesschwankungen ein, bewegt sich zwischen 37.2 und 37.8. Keine Albuminurie, kein Oedem, etwas Husten.

Das Kind soll von früh an nicht gut gesehen haben. Die Eltern sind nicht kurzsichtig. Vor 3 Jahren stellte sich Entzündung beider Augen ein, das rechte wurde hergestellt, auf dem linken bildete sich eine staphylomatöse Ausbuchtung der Hornhaut aus, welche noch jetzt besteht. Dieses linke Auge nimmt kaum Handbewegungen wahr, die Projektion ist nur nach unten sicher. Das rechte Auge hat mit — 7.0 S = $^5/_{18}$. Die Haut der Lider lässt verbreiterte Gefässe blau durchschimmern, die Conjunctiva palpebralis ist von dunkel blauroter Farbe; die Conjunctiva bulbi ist im rechten Auge in der Farbe nur wenig verändert —, doch zeigen einige Ciliargefässe, die sich durch die Stromesrichtung als Arterien erweisen, eine venöse Farbe. Im linken Auge ist das bohnengrosse partielle Hornhautstaphylom mit zahlreichen blauroten Gefässen bedeckt, einzelne dicke Venenstämme prominieren stark über die Oberfläche und sind sehr dunkel, schwarzblau. Werden sie durch Druck entleert, so füllen sie sich langsam. Der Augengrund des rechten Auges ist dunkelrot gefärbt, die Pigmentierung entsprechend der Myopie des blonden Individuums gering. Die Blutfarbe ist sowohl in den Arterien als Venen der Netzhaut dunkler als normal; die grösseren Venenstämme fast schwarz. Die Netzhautvenen sind ein wenig verbreitert und geschlängelt. Die Papille zeigt kapillare Hyperämie, weisse Sichel am unteren Rande.

Augenscheinlich besteht im vorliegenden Falle eine angeborene Missbildung des Herzens. Die bedeutende Cyanose, die Atemnot, die Kühle der Haut, die Trommelschlägelfinger mit den gekrümmten Nägeln lassen keinen Zweifel, dass Stenose der Pulmonalarterie vorliegt, vermutlich, zufolge der auskultatorischen Erscheinungen, mit Insufficienz der Mitralklappe kompliziert. Es ist bekannt, dass die angeborene Verengerung der Arteria pulmonalis fast stets mit Defekt in der Scheidewand der Vorhöfe oder Ventrikel oft mit weiteren Missbildungen des Herzens und der grossen Gefässe verbunden ist. Wie es scheint,

stellt der direkte Abfluss des Blutes aus dem rechten in den linken Ventrikel eine Art von Kompensation dar, welche selbst bei hochgradiger Beschränkung des kleinen Kreislaufs das Bestehen des Lebens für längere Zeit ermöglicht. Dass auch in unserem Falle abnorme Kommunikation der beiden Herzhälften mit Vermischung des arteriellen und venösen Blutes stattfand, konnte insbesondere durch den Befund am Auge sichergestellt werden. Wenn auch in dergleichen Fällen die anderweitigen Erscheinungen vollkommen charakteristisch und für die Diagnose meistens ausreichend sind, so scheint es doch Fälle zu geben, wo sie weniger ausgeprägt sind und die Veränderungen am Auge, insbesondere die ophthalmoskopischen Zeichen an der Retina, für die Diagnose förderlich, ja ausschlaggebend sind. Es wird daher ratsam sein, denselben einige Aufmerksamkeit zu widmen.

Cyanotische Erscheinungen können sich auf der Retina in verschiedener Weise kund geben, je nach der Ursache und Natur derselben.

Die Erscheinungen der Cyanose, wie sie in den Fällen von angeborenem Herzfehler auftreten , setzen sich bekanntlich aus zwei pathologischen Störungen zusammen, erstens, der durch erschwerte Aufnahme des venösen Blutes aus den Hohlvenen in den rechten Vorhof bedingten Stauung im gesammten Venensystem , dadurch Ausdehnung der Venen und Kapillaren, und Verlangsamung des Blutstromes; zweitens der durch Vermischung des arteriellen und venösen Blutes bewirkten Veränderung der Blutfarbe. Das Blut in den Arterien muss durch Zumischung venösen Blutes eine dunklere Mischfarbe erhalten, und nach dem Durchgange durch das Kapillarsystem muss es, noch stärker mit Kohlensäure überladen, dunkler sein als normales Venenblut, in dickeren Schichten kann es fast schwarzblau erscheinen. Das Blut wird, in Arterien wie in Venen, um so dunkler sein müssen, je weniger Blut durch das verengte Ostium der Pulmonalarterie in die Lungen gelangt und dort arterialisiert wird.

Die Gewebe des Auges lassen die Cirkulationsveränderungen leichter und sicherer beobachten, als es an anderen Körperteilen möglich ist. Schon die Gefässe der Conjunctiva bulbi,

(noch viel ausgesprochener allerdings die Gefässe der Hornhautnarbe) liessen in unserem Falle sowohl Verbreiterung als abnorme Farbe erkennen; beim Herausdrängen des Blutes durch leichte Kompression sah man die Gefässe sich sehr langsam wieder füllen. Noch deutlicher war wegen der Zartheit der Gefässwände die abnorme Farbe des Blutes an den Gefässen der Netzhaut zu erkennen, dunklere Farbe sowohl der Arterien als der Venen. Weniger hervortretend sind im allgemeinen im Innern des Auges die Aenderungen der Dimensionen der Gefässe, weil der intraokulare Druck hier in der Weise regulierend wirkt, dass geringe und vorübergehende Aenderungen in der Gefässfüllung sich rasch ausgleichen, und nur die schwereren und dauernden Stauungserscheinungen sichtbar werden.

Nach den bis jetzt vorliegenden Beobachtungen wird man zwei verschiedene Formen von Cyanose der Retina unterscheiden dürfen. Einmal solche in denen die Gefässe, namentlich die Venen durch Stauung erweitert und geschlängelt werden, die Kapillaren erweitert sind, ohne abnorme Färbung des Arterienblutes, — die Venen müssen natürlich wegen der grösseren Dicke entsprechend dunkler erscheinen. Sodann solche Cyanose, in der die Vermischung des arteriellen und venösen Blutes dunklere Färbung der Arterien, wie der Venen bedingt, wobei aber die veränderte Farbe der Arterien das Charakteristischere, wenn auch nicht gerade das Auffallendere ist.

Die oben aus der Litteratur angeführten Fälle können als Belege dienen. In Knapp's Fall neben Oedem der Papille ausserordentliche Ausdehnung aller Netzhautgefässe, daher das merkwürdige medusenhauptähnliche Aussehen der Austrittsstelle der Gefässe, demzufolge auch dunklere Farbe der erweiterten Venen, allein keine charakteristische Dunkelfärbung der Arterien. Dem entsprechend ergab die Autopsie keine Kommunikation des rechten und linken Herzens, sondern allgemeine Erkrankung des Gefässsystems mit Erweiterung der Arterien und Venen.

Auch in den Fällen von Liebreich und Hirschberg, die nur während des Lebens beobachtet wurden, scheint nur Stauungscyanose die Folge des Herzfehlers gewesen zu sein.

Dem gegenüber steht der Fall von Litten, in welchem

der Farbenton der Netzhautarterien auf die abnorme Blutmischung hinwies und Defekte in den Scheidewänden der Ventrikel und Atrien durch die Sektion nachgewiesen wurden. Unser Fall und der zweite Fall Leber's gehören offenbar in die gleiche Kategorie. Wenn auch in beiden Fällen die Bestätigung durch die Sektion fehlt, wird über das Bestehen einer abnormen Oeffnung im Septum cordis kein Zweifel sein können. Wie es scheint, wird in manchen sonst zweifelhaften Fällen ein Blick mit dem Augenspiegel in's Innere des Auges eine sichere Entscheidung über die Frage des Bestehens eines Septumdefekts liefern können. Allerdings wird man sich erinnern müssen, dass das Foramen ovale offen bleiben kann oder kleinere Oeffnungen im Septum vorkommen können, ohne irgend welche krankhafte Symptome hervorzurufen. Wenn dadurch die Sicherheit des Urteils für gewisse Fälle etwas einzuschränken sein wird, so wird man doch in der oben besprochenen Gruppe von Fällen schwerer angeborener Herzfehler nicht leicht einer Täuschung ausgesetzt sein.